МИНИСТЕРСТВО ЗДРАВООХРАНЕНИЯ РЕСПУБЛИКИ БЕЛАРУСЬ

РЕСПУБЛИКАНСКИЙ НАУЧНО-ПРАКТИЧЕСКИЙ ЦЕНТР
«МАТЬ И ДИТЯ»

# АТЛАС
# ВИЗУАЛИЗАЦИИ ПАТОЛОГИЧЕСКИХ ПОРАЖЕНИЙ ОРГАНОВ У НОВОРОЖДЕННЫХ

Минск

2012

УДК 616-053.31-091 (084.4) (0.034.4)
ББК 57.3

**Рецензенты:** д-р. мед. наук, проф. Кушнеров А.И.

д-р. мед. наук, проф. Шишко Г.А.

**Составители:** д-р. мед. наук, доц. Улезко Е.А.

канд. мед. наук, доц. Гнедько Т.В.

А 92 **Атлас** визуализации патологических поражений органов у новорожденных [электронный ресурс] / М-во здравоохранения Респ. Беларусь, Респ. науч.-практ. центр «Мать и дитя»; сост.: Е.А. Улезко, Т.В. Гнедько – Электрон. дан. – Минск: ГУ «Республиканская научная медицинская библиотека, 2012 г. – 1 электрон. опт. диск (CD-ROM). – Атлас визуализации патологических поражений органов у новорожденных.

ISBN 978-985-7044-01-6

Атлас содержит примеры патологических изменений органов и систем, наиболее часто встречающихся у новорожденных, иллюстрирует возможности их диагностики с помощью различных лучевых методов исследования.

Предназначен для студентов, аспирантов, научных работников и практических врачей учреждений здравоохранения.

Одобрено и рекомендовано к изданию Ученым советом ГУ РНПЦ «Мать и дитя» в качестве пособия для врачей 06.11.2012 г.

УДК 616-053.31-091 (084.4) (0.034.4)
ББК 57.3

ISBN 978-985-6846-95-6

© Составление. Республиканский научно-практический центр «Мать и дитя», 2012.

© Оформление. ГУ «Республиканская научная медицинская библиотека», 2012.

## СОДЕРЖАНИЕ

**ПЕРЕЧЕНЬ УСЛОВНЫХ ОБОЗНАЧЕНИЙ** ..... 8

**ВВЕДЕНИЕ** ..... 8

**СОСТАВИТЕЛИ** ..... 9

**ГОЛОВНОЙ МОЗГ** ..... 10

**Геморрагические поражения головного мозга** ..... 10

***Недоношенные новорожденные*** ..... 10

**ПВК I** ..... 10

**Субэпендимальные кисты вследствие ПВК I** ..... 11

**ПВК II** ..... 12

**ПВК III** ..... 13

**ПВК IV** ..... 15

**Следствие ПВК** ..... 17

**Кровоизлияние в мозжечок** ..... 19

**Сочетанные поражения** ..... 20

***Доношенные новорожденные*** ..... 21

**Внутрижелудочковое кровоизлияние** ..... 21

**Субарахноидальное кровоизлияние** ..... 22

**Расширение субарахноидального пространства вследствие субарахноидального кровоизлияния** ..... 23

**Субдуральное кровоизлияние** ..... 24

**Гигрома вследствие субдурального кровоизлияния** ..... 25

**Паренхиматозное кровоизлияние** ..... 26

**Кровоизлияние в зрительный бугор** ..... 27

**Кровоизлияние в сосудистое сплетение** ..... 28

**Кровоизлияние в мозжечок** ..... 29

**Кровоизлияние в мост** ..... 30

**Сочетанные поражения** ..... 31

**ИШЕМИЧЕСКИЕ ПОРАЖЕНИЯ ГОЛОВНОГО МОЗГА** ..... 33

***Недоношенные новорожденные*** ..... 33

**Перивентрикулярный геморрагический инфаркт** .....33

***Доношенные новорожденные*** .....34

**Отек** .....35

**Субкортикальный некроз** .....35

**Парасагиттальный некроз** .....38

**Острое ишемическое поражение зрительных бугров** .....39

**Стриарная васкулопатия** .....40

**Последствия перенесенного инфаркта** .....41

**Сочетанные поражения** .....42

**ВРОЖДЕННЫЕ ПОРОКИ ГОЛОВНОГО И СПИННОГО МОЗГА** .....45

**Аплазия (агенезия) мозолистого тела**.....45

**Гипоплазия (дисгенезия) мозолистого тела** .....47

**Липома мозолистого тела** .....48

**Порэнцефалия** .....49

**Мультикистозная энцефаломаляция** .....50

**Шизэнцефалия** .....51

**Прозэнцефалия алобарная (бездолевая)** .....52

**Прозэнцефалия семилобарная (полудолевая)** .....53

**Прозэнцефалия лобарная (долевая)** .....54

**Гетеротопия** .....55

**Микрогирия** .....56

**Пахигирия** .....57

**Лиссэнцефалия** .....58

**Агенезия червя мозжечка** .....59

**Синдром Денди–Уокера** .....60

**Гидроцефалия** ..... 61

**Гидроанэнцефалия** ..... 62
**Арнольда–Киари** ..... 63
**Арахноидальные кисты** ..... 64
**Ретроцеребеллярная киста** ..... 65
**Киста полости прозрачной перегородки** ..... 66
**Киста полости сосудистого сплетения** ..... 67
**Менингоцеле** ..... 68
**Менингоэнцефалоцеле** ..... 68
**Перикраниальный синус** ..... 68
**Артерио-венозная мальформация передней мозговой артерии** ..... 69
**Артерио-венозная мальформация вены Галена** ..... 69
**ИНФЕКЦИОННЫЕ ПОРАЖЕНИЯ ГОЛОВНОГО МОЗГА** ..... 70
***Специфические внутриутробные инфекции*** ..... 70
**Менингит** ..... 71
**Менингоэнцефалит** ..... 72
**ЛЕГКИЕ** ..... 73
**РДС I–II** ..... 73
**РДС II–III** ..... 74
**РДС III–IV** ..... 75
**Эмфизема** ..... 76
**Интерстициальный отек** ..... 77
**Пневмоторакс** ..... 78
**Пневмония** ..... 79
**БРЮШНАЯ ПОЛОСТЬ И ЗАБРЮШИННОЕ ПРОСТРАНСТВО** ..... 80
***Печень*** ..... 80
**Неонатальный гепатит** ..... 80
**Киста печени** ..... 82
**Кальцинаты в печени** ..... 82
**Гематома печени** ..... 83

*Воротная вена* ..... 85
Кавернозная трансформация ..... 85
Флебит и тромбоз пупочной вены ..... 85
*Желчный пузырь, желчные протоки* ..... 86
Варианты формы желчного пузыря у новорожденных ..... 86
Гипоплазия желчного пузыря ..... 87
*Поджелудочная железа* ..... 89
Варианты неизмененной поджелудочной железы у новорожденных ..... 89
*Селезенка* ..... 90
Варианты неизмененной селезенки у новорожденных ..... 90
Киста селезенки ..... 91
Некротический энтероколит ..... 92
*Почки* ..... 95
Неизмененные почки у новорожденных ..... 95
*Врожденные аномалии мочевыводящей системы* ..... 96
Аномалии количества ..... 96
Аномалии положения ..... 96
Аномалии взаимоотношения ..... 97
Аномалии величины ..... 98
Аномалии структуры ..... 99
Гидронефроз ..... 101
Уретрогидронефроз ..... 102
Уретероцеле ..... 103
Метаболическая нефропатия ..... 104
Нефрокальциноз ..... 105
*Надпочечники* ..... 106
Неизмененные надпочечники ..... 106
Киста надпочечника ..... 106

**Кровоизлияние в надпочечник.....107**

**ТАЗОБЕДРЕННЫЕ СУСТАВЫ .....108**

**Классификация тазобедренных суставов (Graf R., 1989) .....108**

**Ультразвуковое исследование тазобедренных суставов, количественная и качественная оценка ..... 111**

**Зрелый сустав Iа, Iб .....112**

**Незрелый (диспластичный) сустав, тип IIа(+/-); IIб .....113**

**Незрелый сустав (предподвывих), тип IIс, IIд .....114**

**Подвывих, тип IIIа, IIIб .....115**

**Вывих, тип IV .....116**

## ПЕРЕЧЕНЬ УСЛОВНЫХ ОБОЗНАЧЕНИЙ

ИР — индекс резистентности;
РКТ — рентгеновская компьютерная томография;
МРТ — магнитно-резонансная компьютерная томография;
НСГ — нейросонография;
ПВК — перивентрикулярное кровоизлияние;
ПВЛ — перивентрикулярная лейкомаляция;
V мак — максимальная скорость кровотока;
V мин — минимальная скорость кровотока.

## ВВЕДЕНИЕ

Совершенствование перинатальной помощи с внедрением новых организационных, диагностических и лечебных технологий способствовало снижению показателей неонатальной и младенческой смертности, повышению эффективности лечения перинатальной патологии у новорожденных.

Уровень младенческой смертности в 2011 г. составил 3,9 на 1000 живорожденных детей и снизился на 37,1% по сравнению с показателем 6,2 ‰ в 2006 г. Для оценки эффективности организации медицинской помощи новорожденным детям и функционирования родовспомогательной службы используется коэффициент неонатальной смертности и показатель ранней неонатальной смертности. В динамике последних 5 лет (2006–2011 гг) неонатальная смертность в Республике Беларусь уменьшилась с 3,3 до 1,8 на 1000 живорожденных с отрицательной динамикой 45,5%. В 2011 г. был отмечен самый низкий коэффициент ранней неонатальной смертности — 1,1 ‰, который снизился на 59,3 % от показателя 2006 г. (2,7 ‰).

В снижении летальных потерь среди новорожденных при развитии жизненно угрожающих состояний перинатального периода большое значение имеет своевременное лечение, эффективность которого определяется проведением ранних диагностических мероприятий, включая лабораторные, инструментальные и лучевые методы.

Организация разноуровневой системы оказания перинатальной помощи в Республике с концентрацией наиболее сложных и тяжелых случаев в учреждениях более высокого уровня создала необходимость широкого обеспечения современным оборудованием, включая аппараты УЗИ экспертного класса, рентгеновские аппараты, а также технику для проведения КТ и МРТ.

Применение современных методов лучевой диагностики для визуализации и оценки состояния органов и тканей позволяет проводить раннюю прижизненную диагностику заболеваний для своевременной терапевтической коррекции с целью профилактики развития тяжелых форм и осложнений.

При оценке частоты использования методов лучевой диагностики в практической работе специализированных отделений ГУ РНПЦ «Мать и дитя» установлено, что новорожденным детям за период пребывания в стационаре было проведено в среднем 9,5 инструментальных исследований на ребенка.

По результатам анализа используемых методик УЗИ составили 67,5% от общего количества исследований. При внедрении современных высокотехнологичных методов диагностики и лечения в практическую работу перинатальных центров особое значение имеет оперативность и доступность неинвазивной визуализации органов и систем организма новорожденного ребенка, а также мониторинг диагностических лучевых критериев в динамике проведения терапевтических мероприятий. При этом ряд тяжелых заболеваний перинатального периода, особенно у недоношенных детей, корригируется под контролем ультразвуковых методик.

Приводим наиболее часто встречающиеся патологические изменения органов и систем у новорожденных и возможности их диагностики различными лучевыми методами исследования.

## СОСТАВИТЕЛИ

Заместитель директора по педиатрии ГУ РНПЦ «Мать и дитя»
д-р. мед. наук, доц.
Улезко Елена Альбертовна.

Заведующая лабораторией клинической неонатологии, реабилитации новорожденных и детей первого года жизни ГУ РНПЦ «Мать и дитя»
канд. мед. наук, доц.
Гнедько Татьяна Васильевна.

# ГОЛОВНОЙ МОЗГ

## Геморрагические поражения головного мозга

### *Недоношенные новорожденные*

### ПВК I

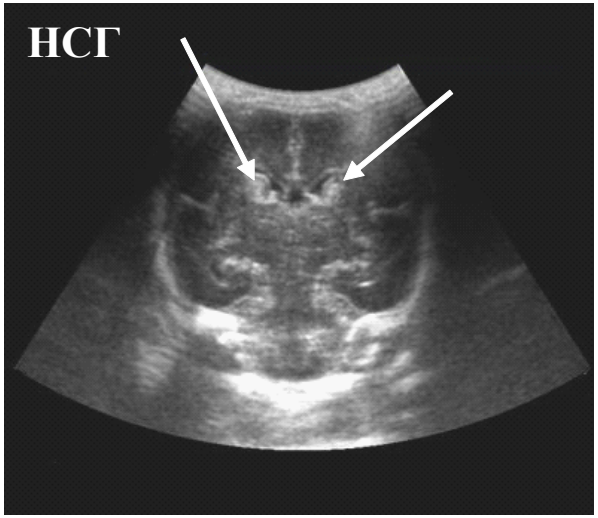


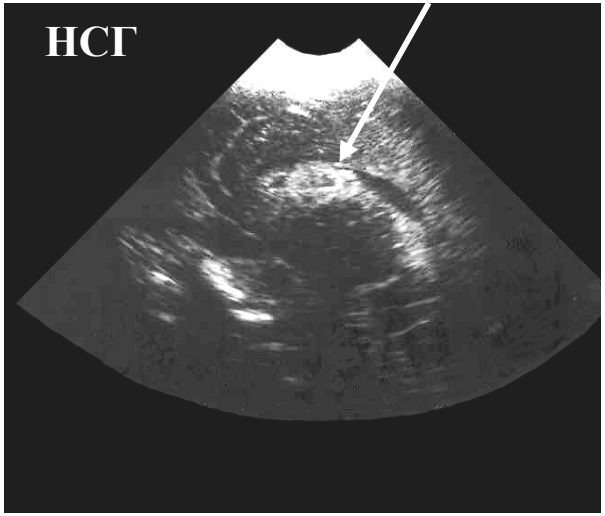


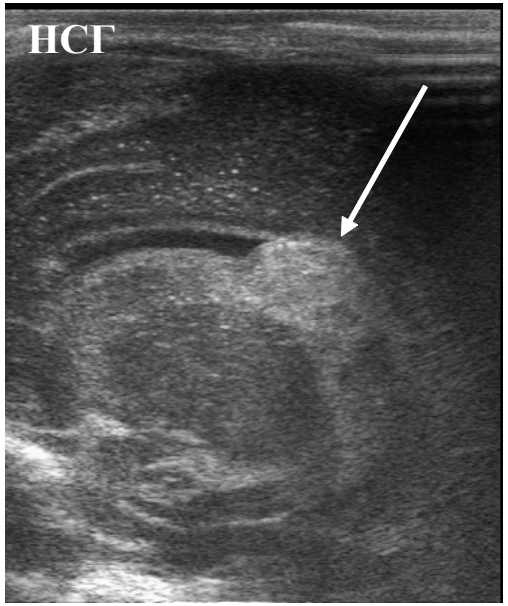


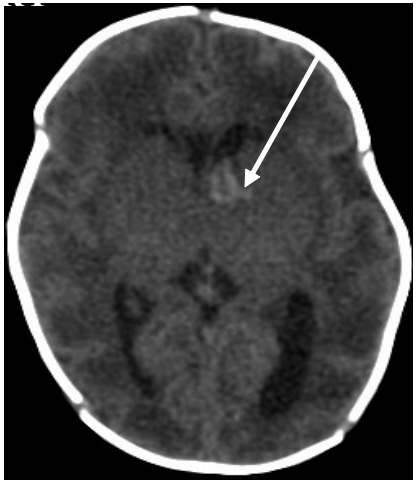

**Субэпендимальные гематомы**

# Субэпендимальные кисты вследствие ПВК I

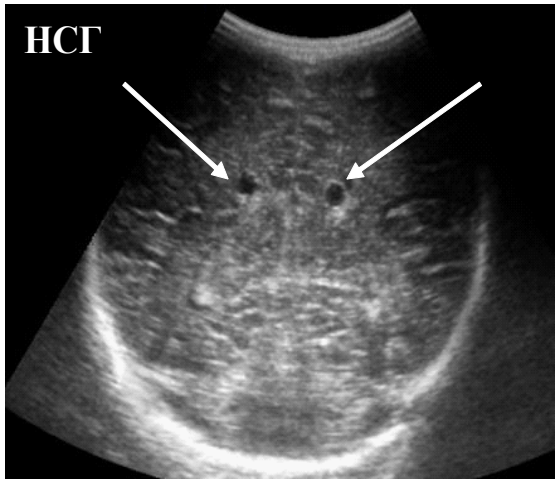


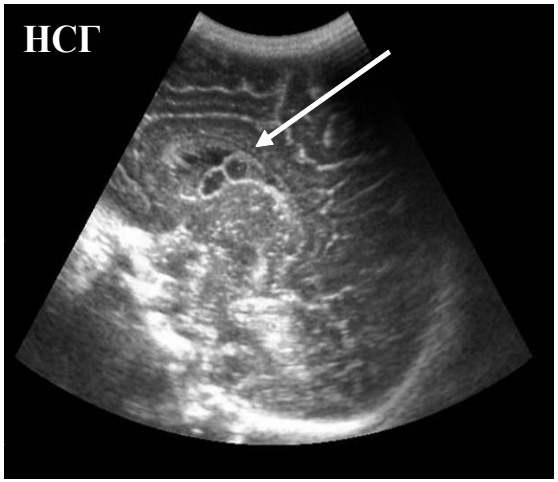


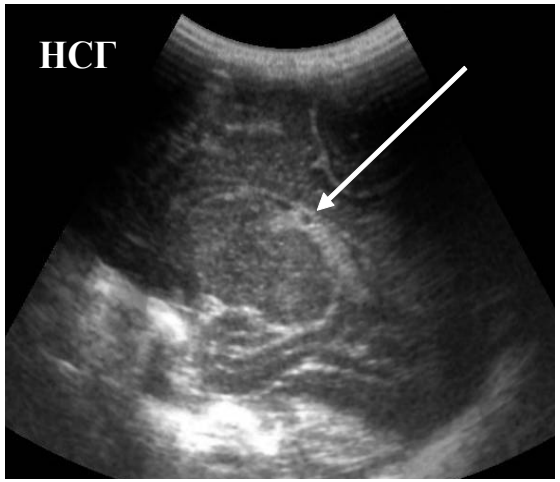


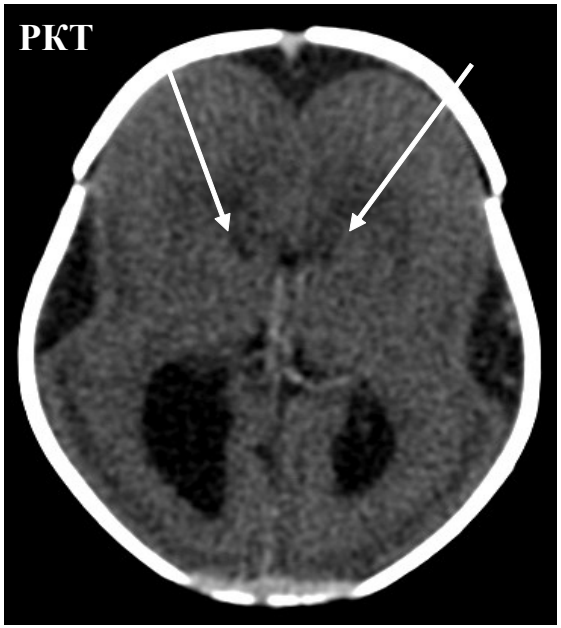

# ПВК II

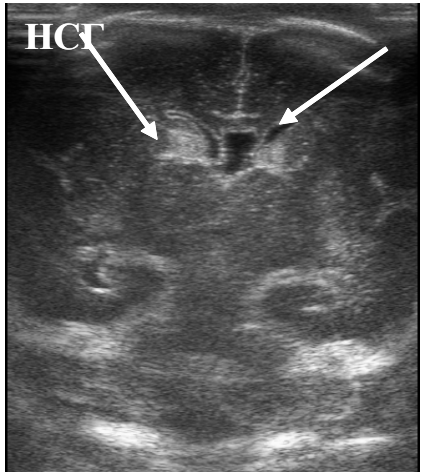


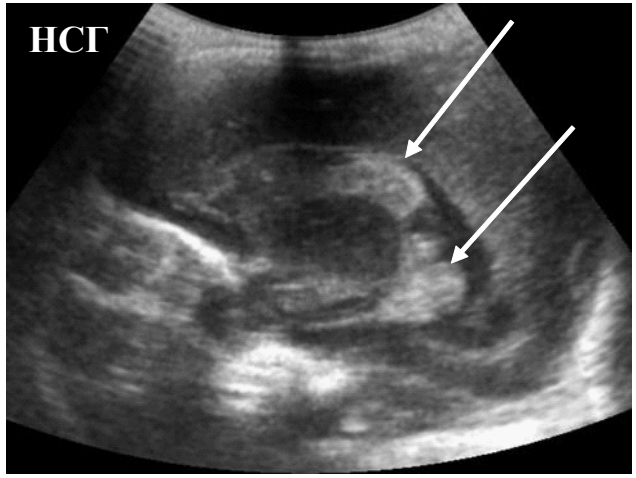


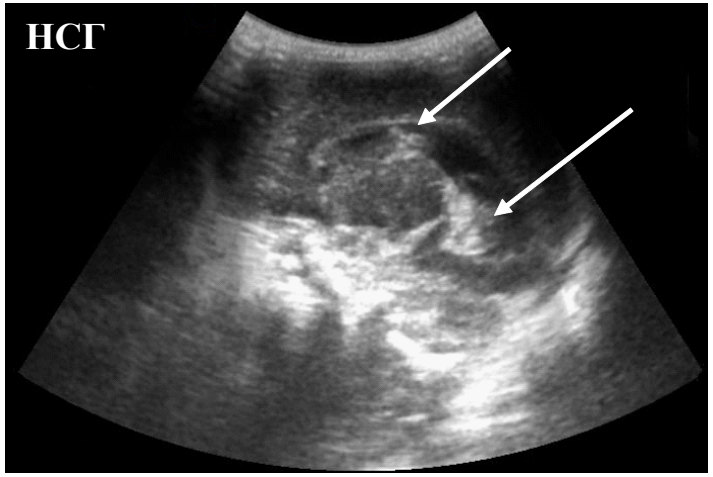


**Субэпендимальные гематомы на уровне передних рогов боковых желудочков с наличием тромбов в их полостях**

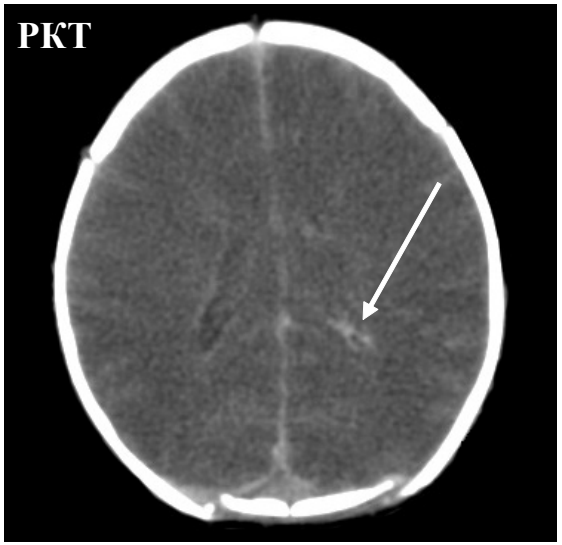


**Тромбы в полости бокового желудочка**

# ПВК III

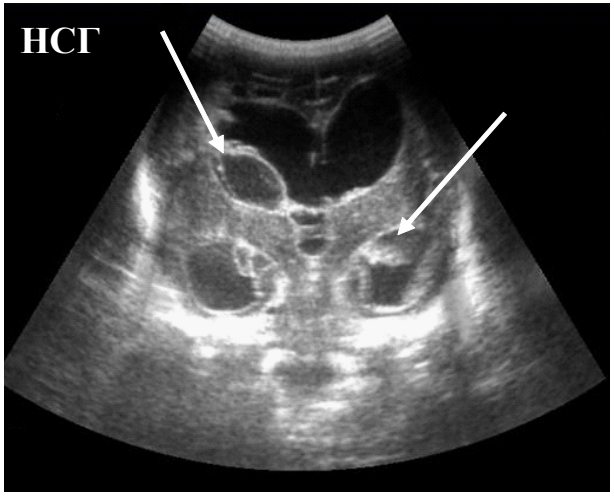


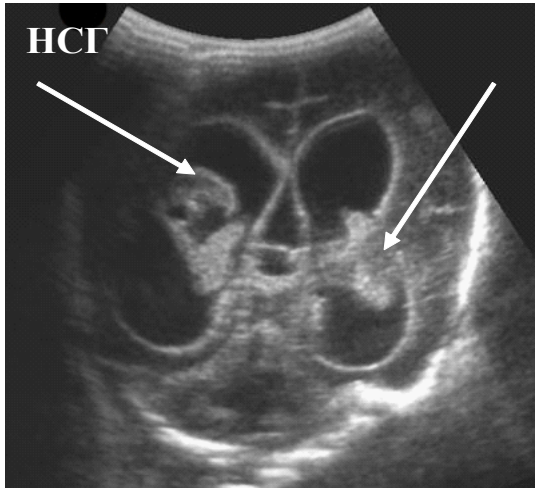


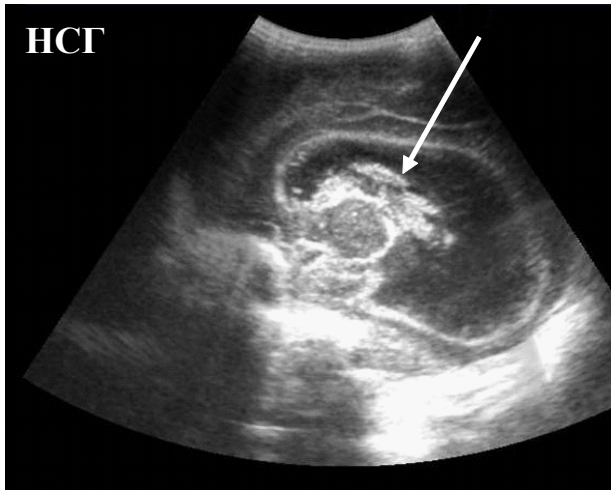


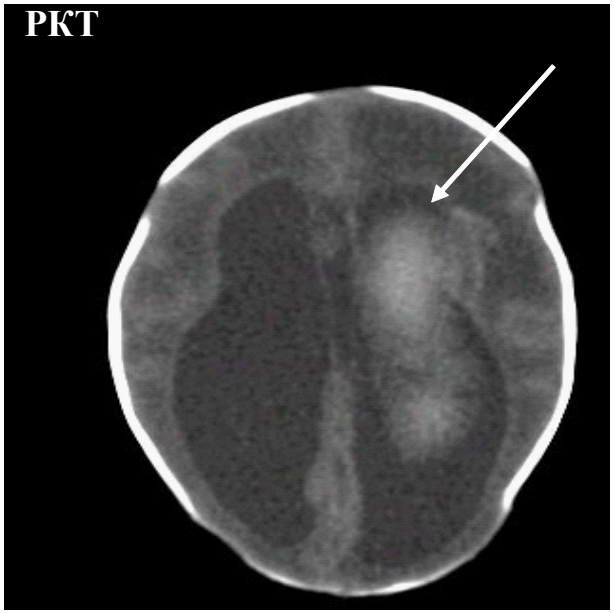


**Тромбы в полости расширенных боковых желудочков**

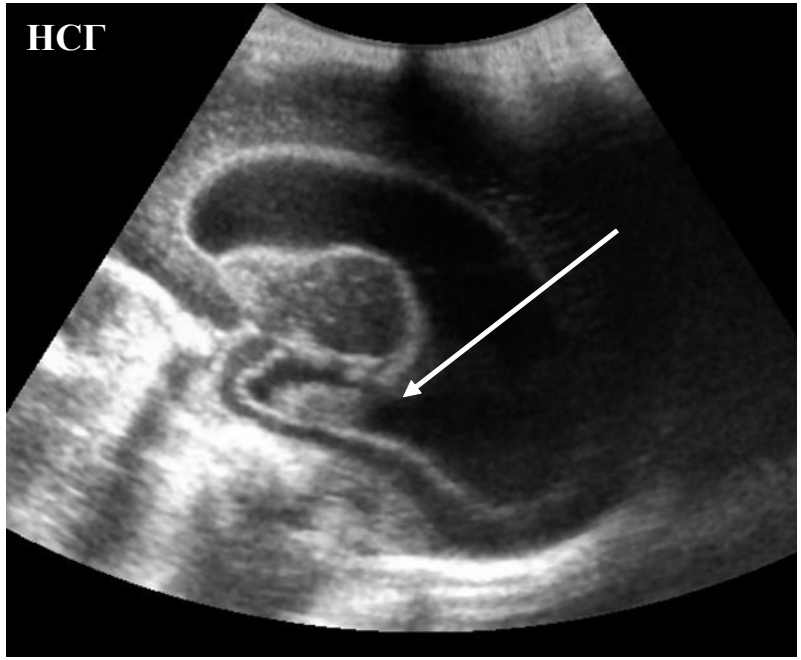


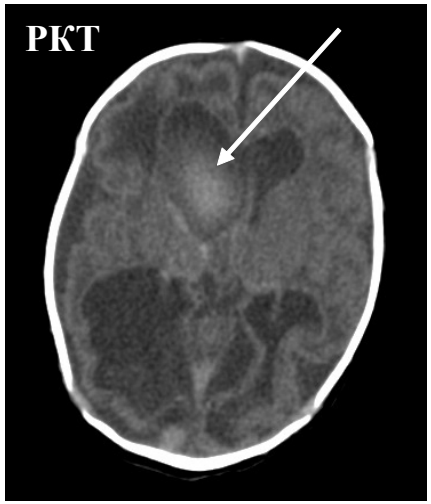


**Тромб в полости расширенного бокового желудочка**

# ПВК IV

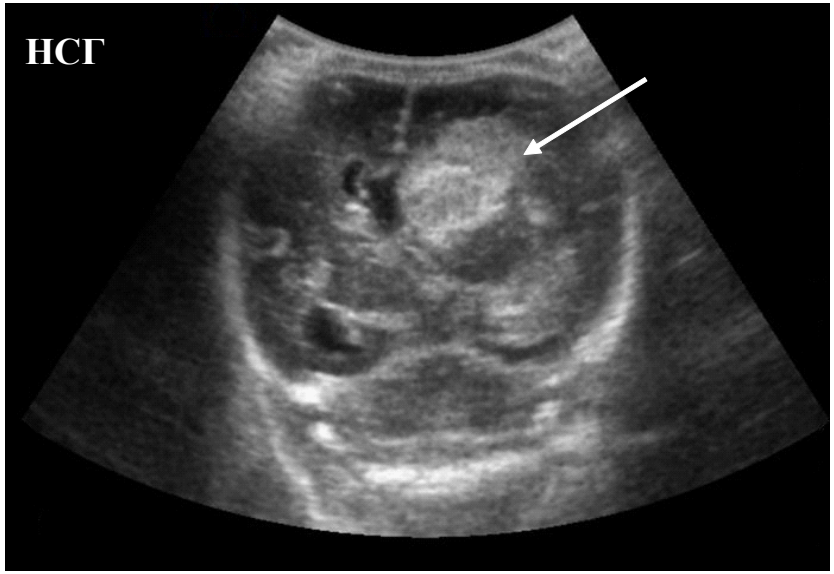


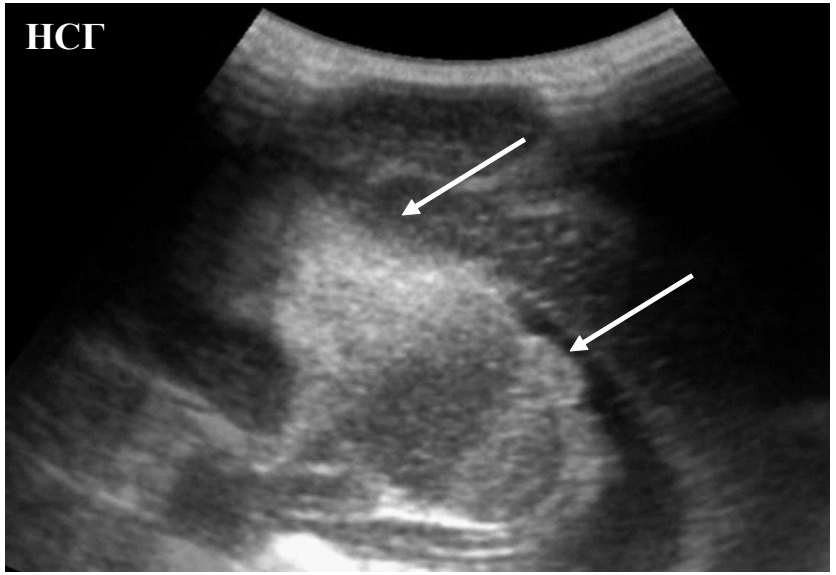


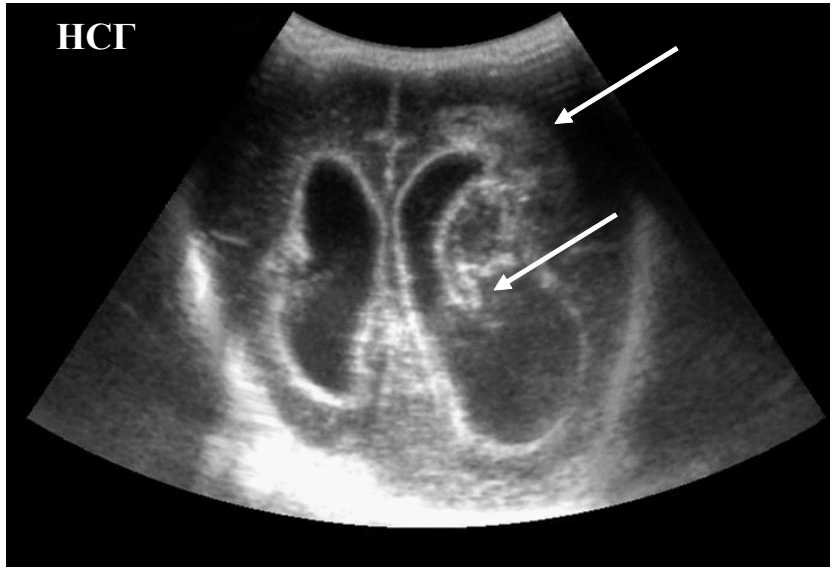


**Перивентрикулярно неоднородный участок паренхиматозного кровоизлияния, тромбы в полостях расширенных боковых желудочков**

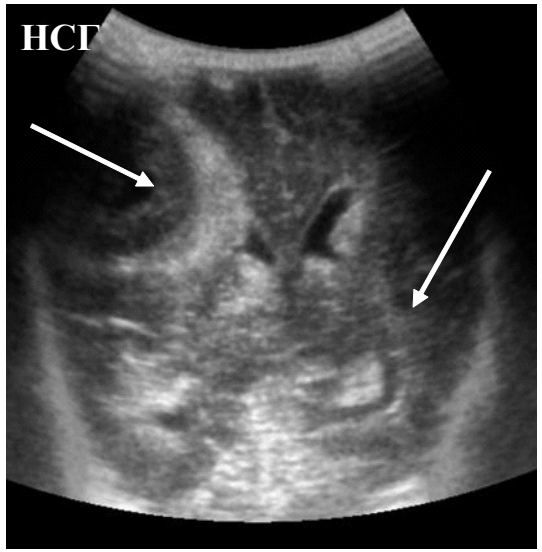


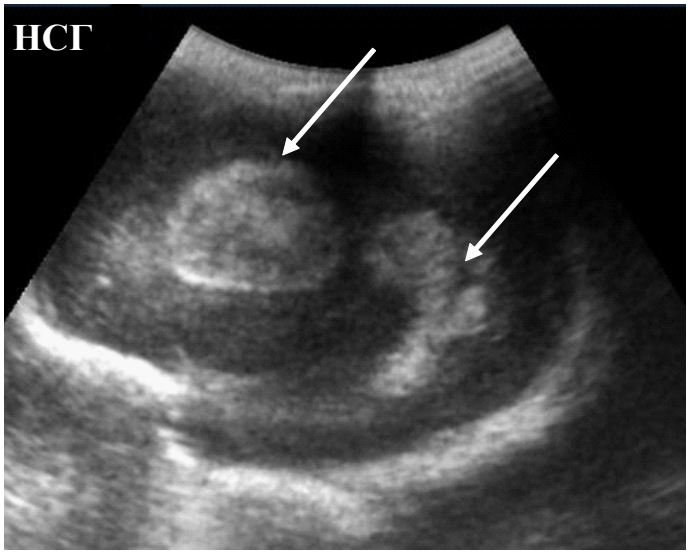


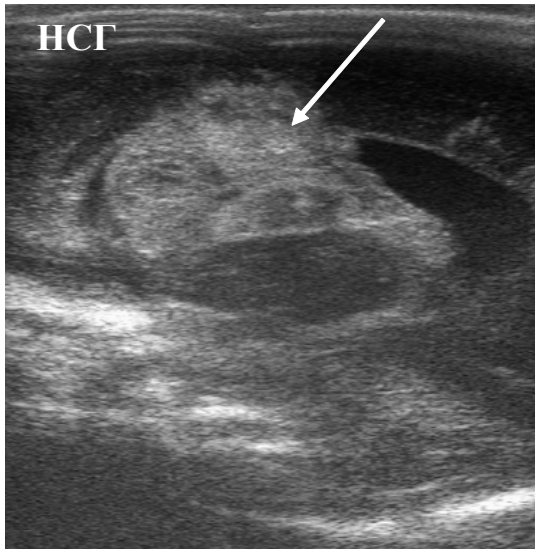


**Перивентрикулярная гематома на уровне переднего рога бокового желудочка. Тромбы в полостях расширенных боковых желудочков**

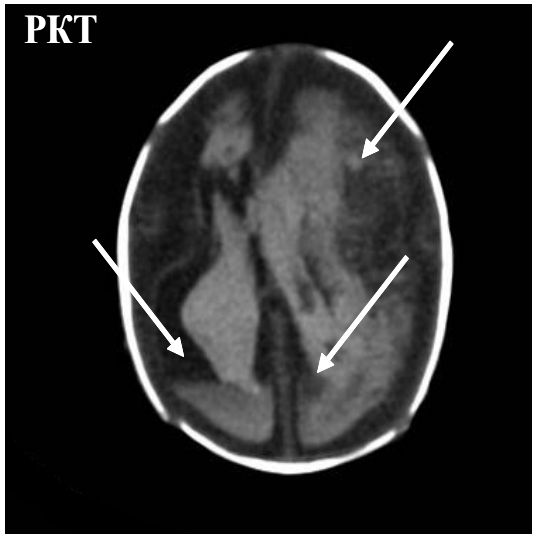


**Кровоизлияние в перивентрикулярную паренхиму, боковые желудочки расширены, в полостях тромбы**

# Следствие ПВК

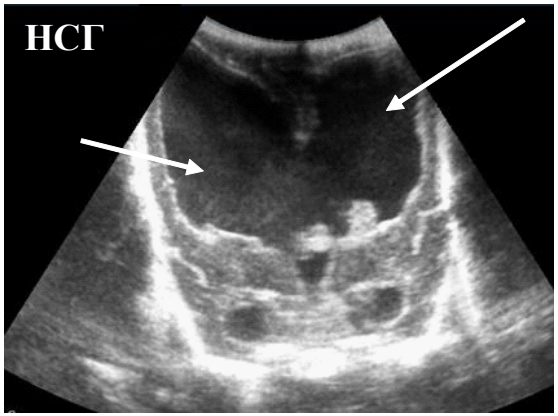


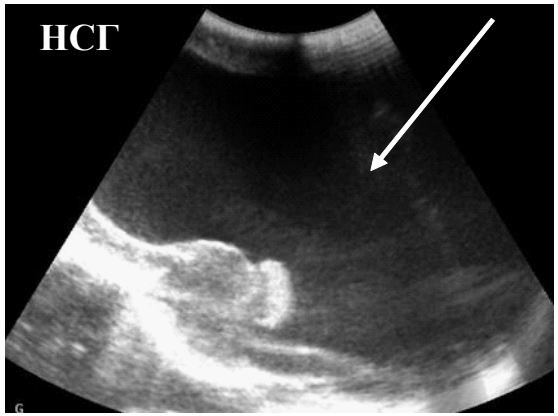


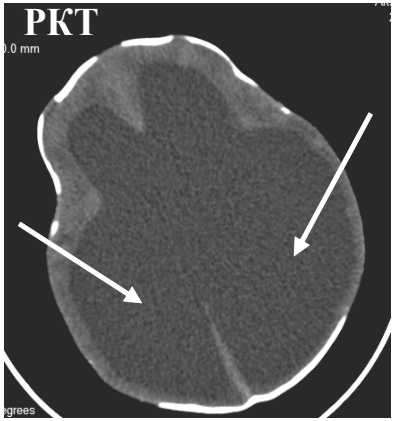


**Расширение боковых желудочков головного мозга**

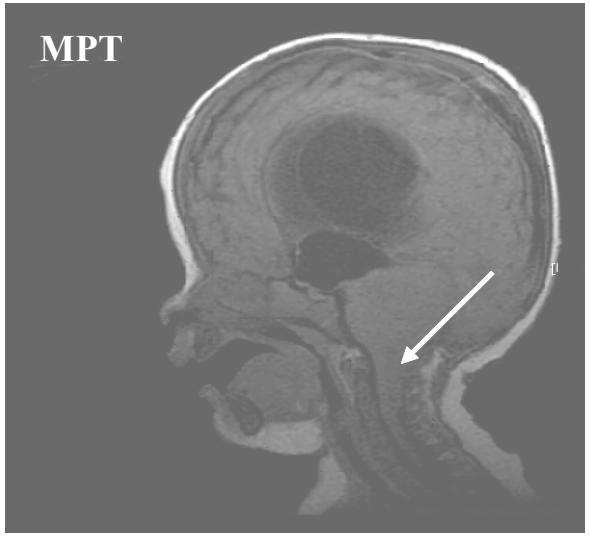


**Окклюзия водопровода,**
**IV желудочка**

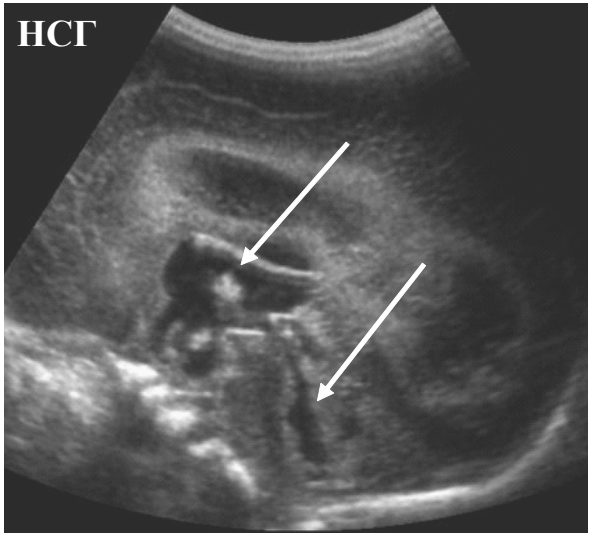


**Расширение III**
**и IVжелудочков**

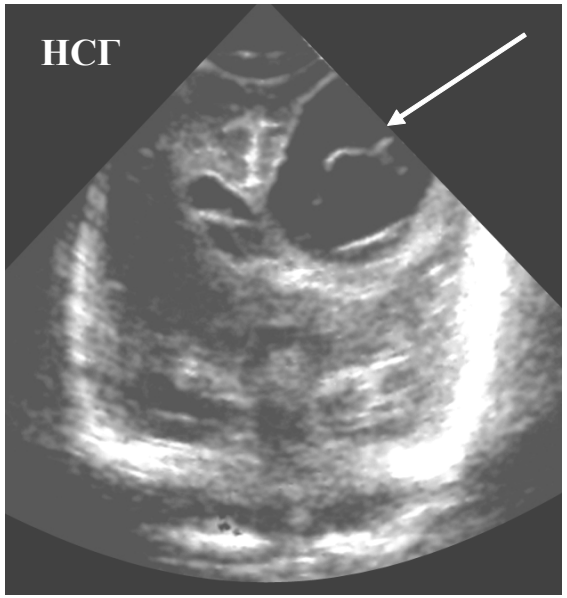


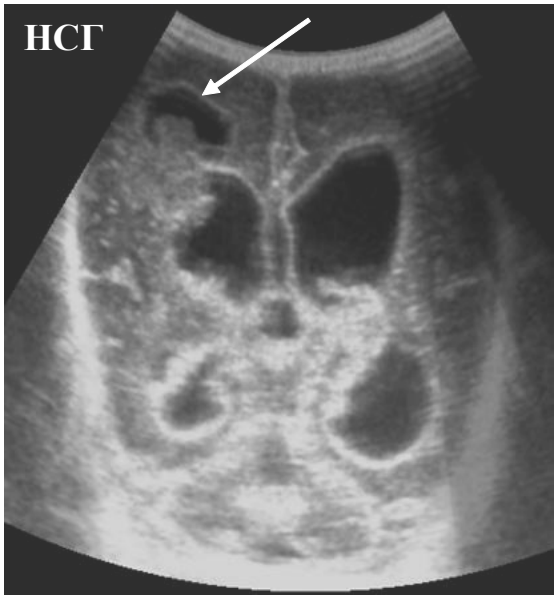


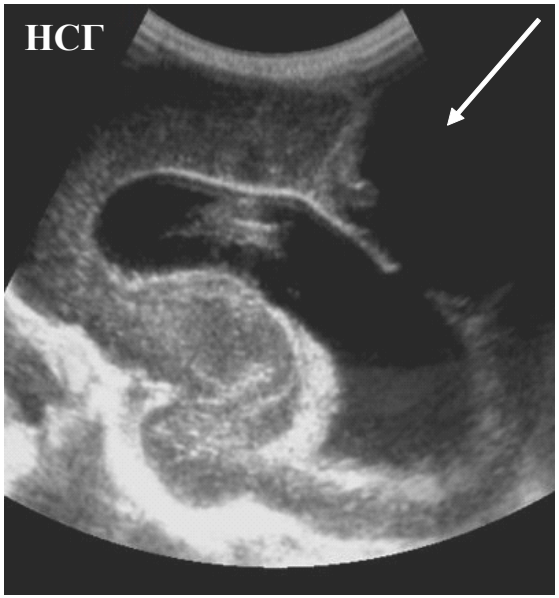


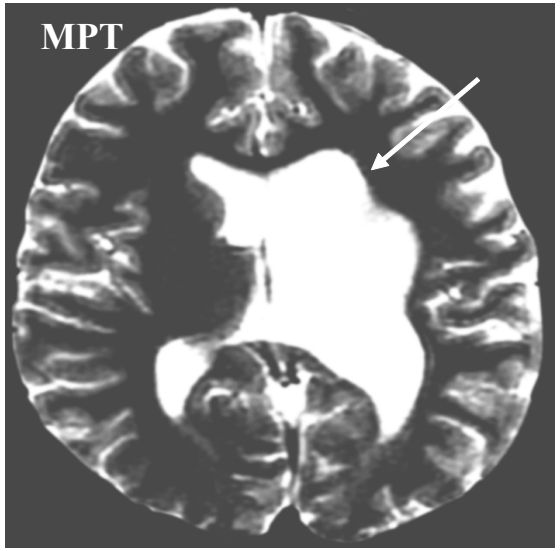


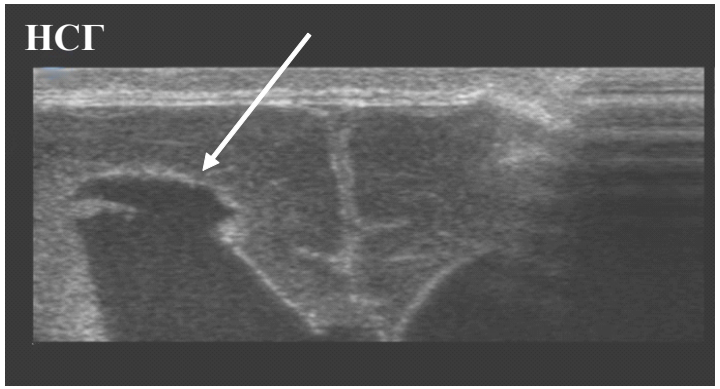


**Порэнцефалическая киста, совмещенная с полостью бокового желудочка вследствие ПВК IV**

# Кровоизлияние в мозжечок

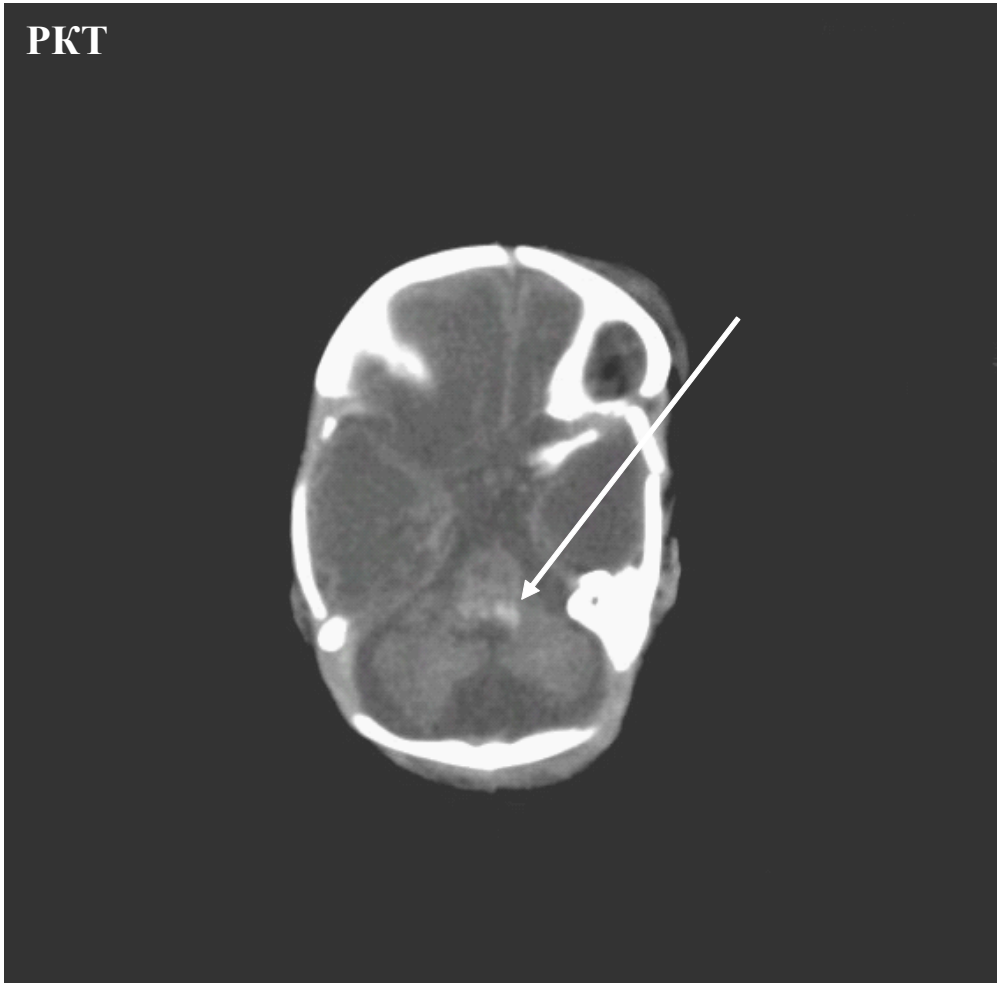


**Гематома в тканях мозжечка**

## Сочетанные поражения

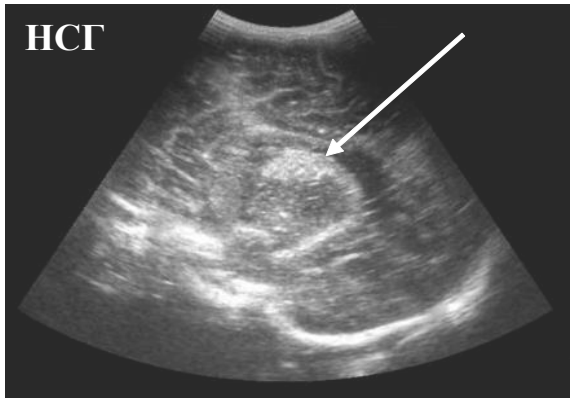


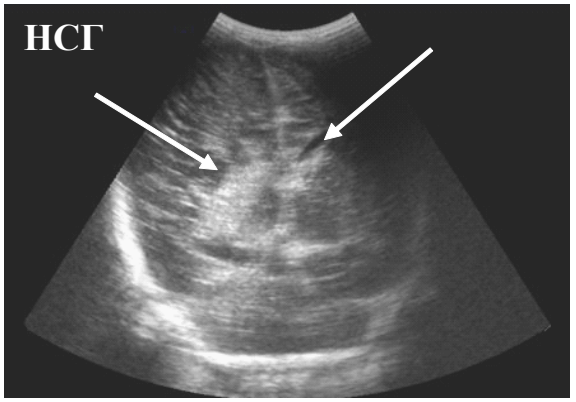


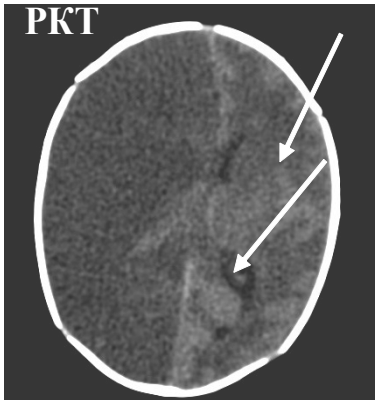


**ПВК II, субарахноидальное кровоизлияние**

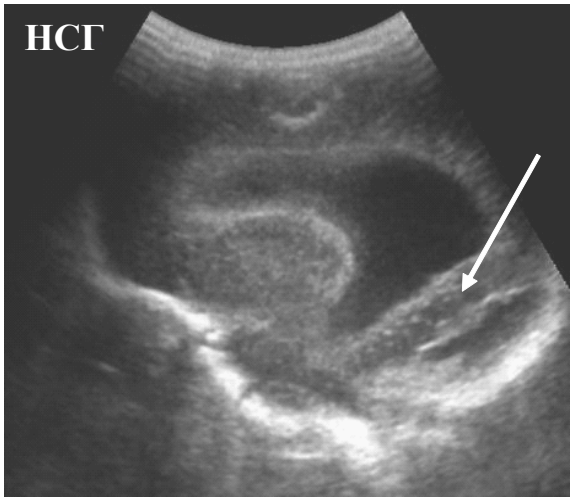


**ПВК III, субдуральное кровоизлияние**

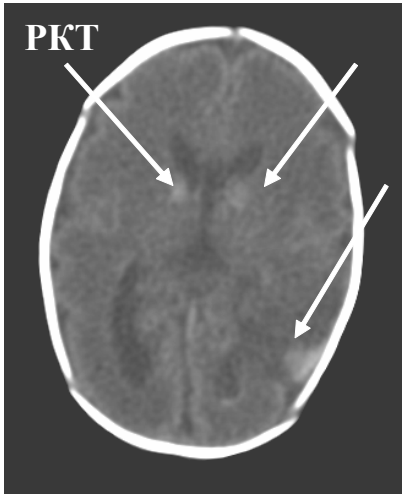

*Доношенные новорожденные*

**Внутрижелудочковое кровоизлияние**

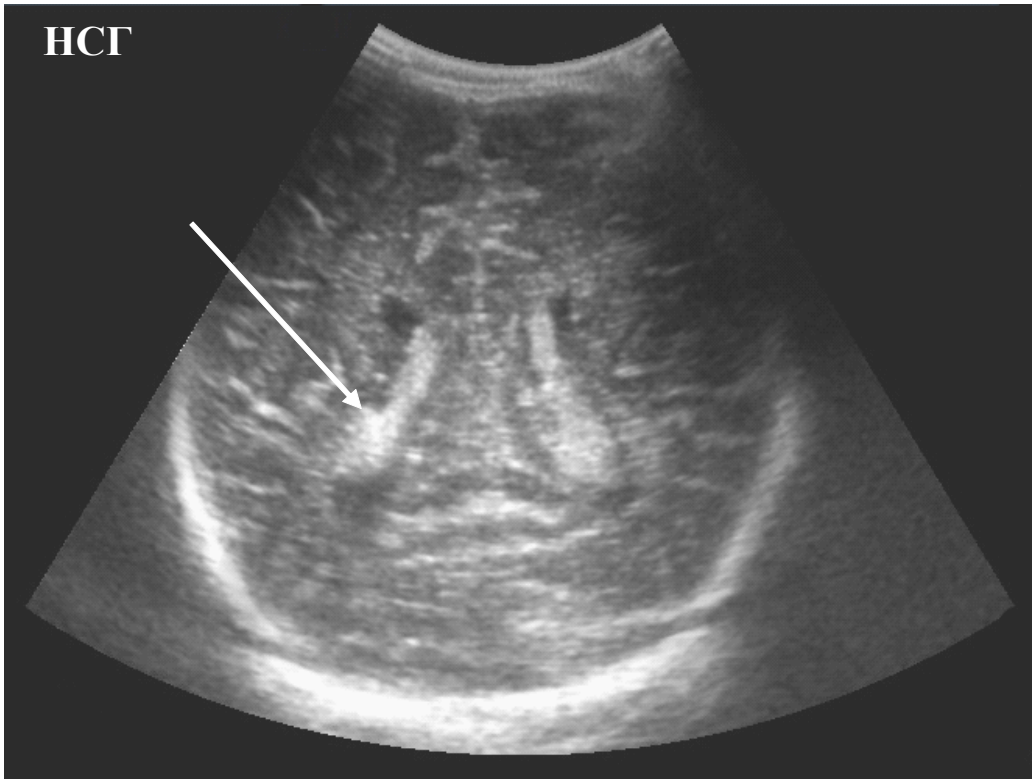


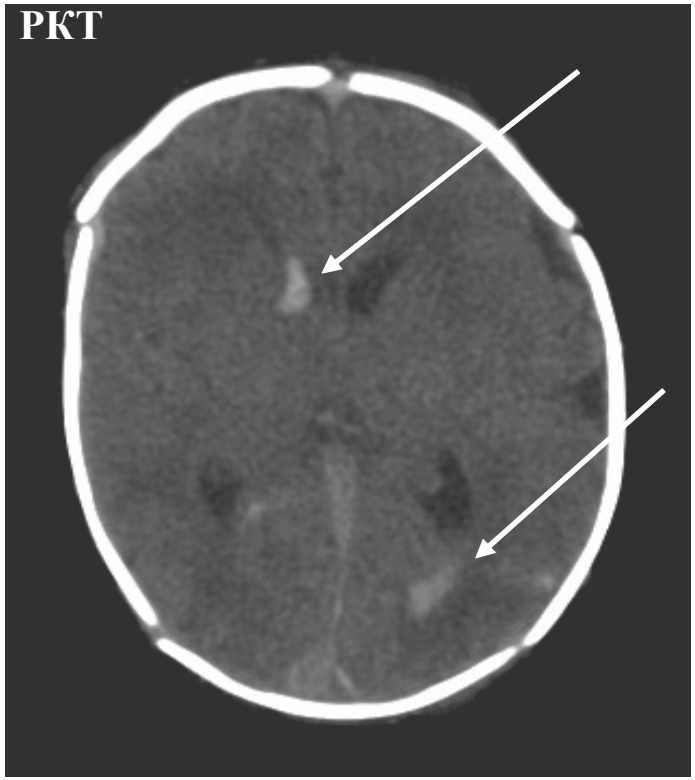


**Тромбы в полостях боковых желудочков**

## Субарахноидальное кровоизлияние

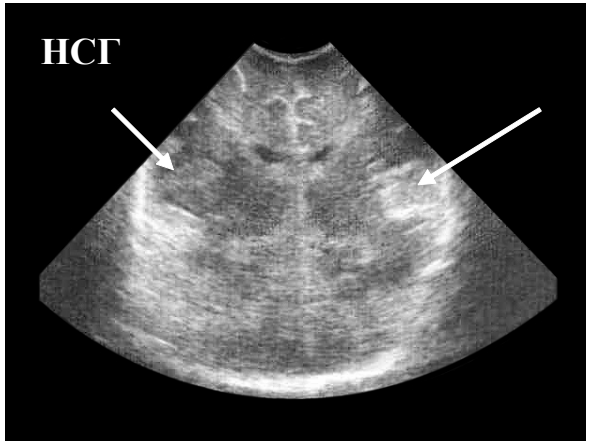


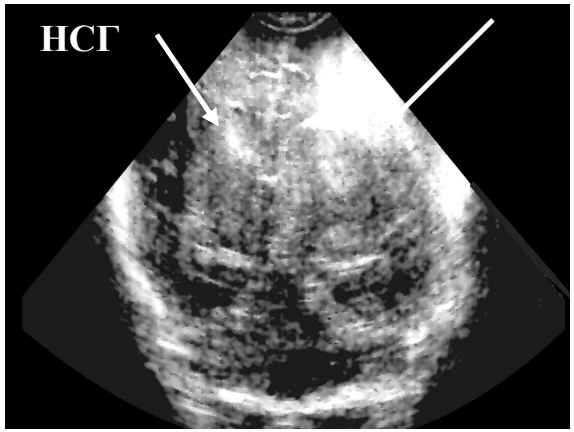


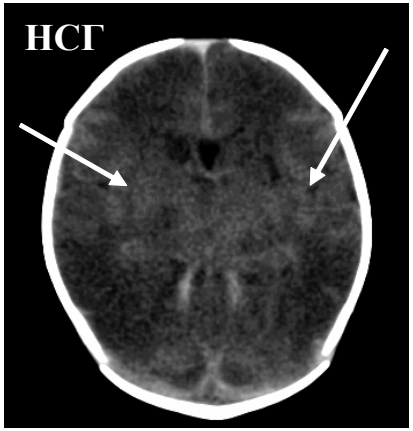


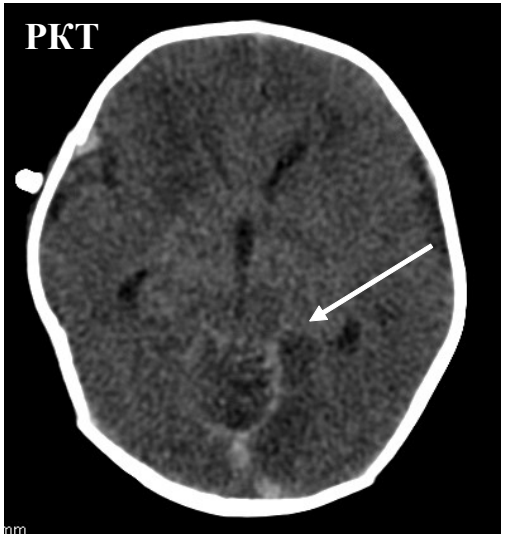


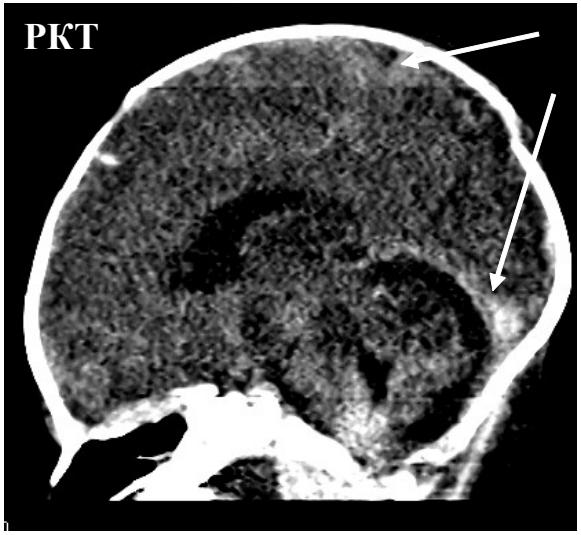


**Наличие крови в субарахноидальном пространстве**

# Расширение субарахноидального пространства вследствие субарахноидального кровоизлияния

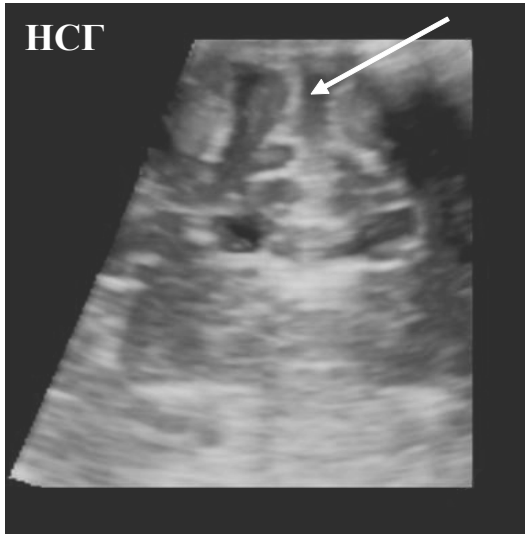


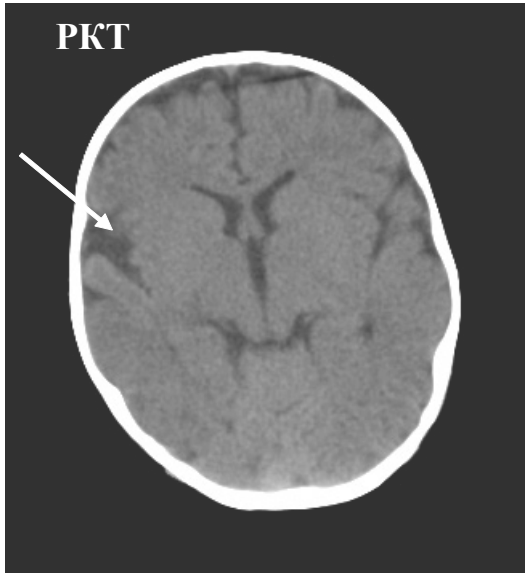


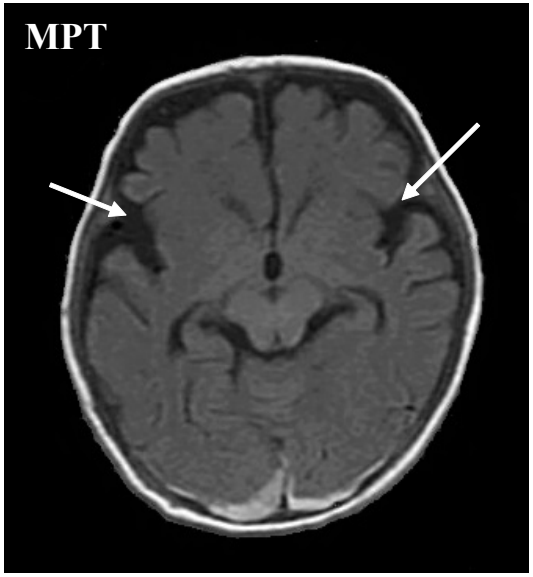

## Субдуральное кровоизлияние

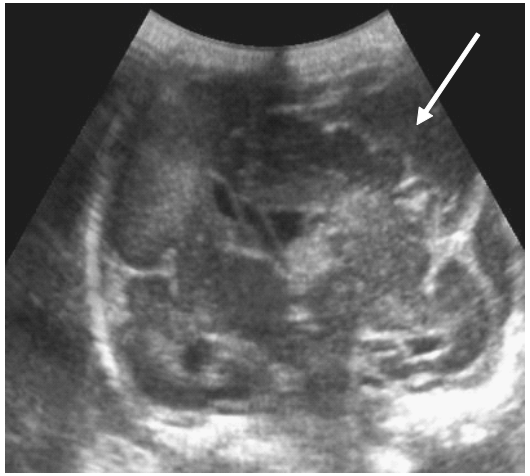

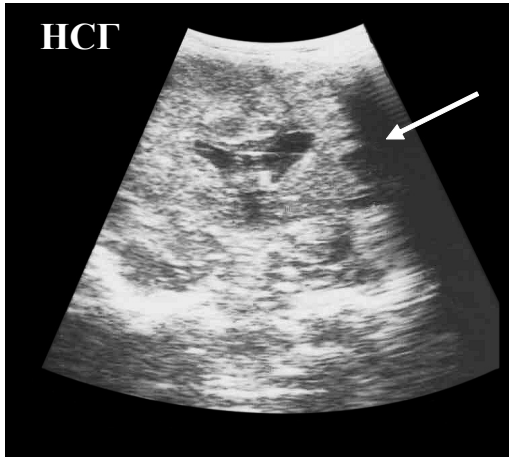


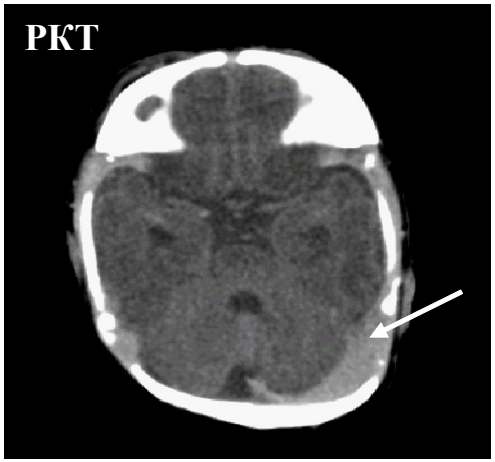


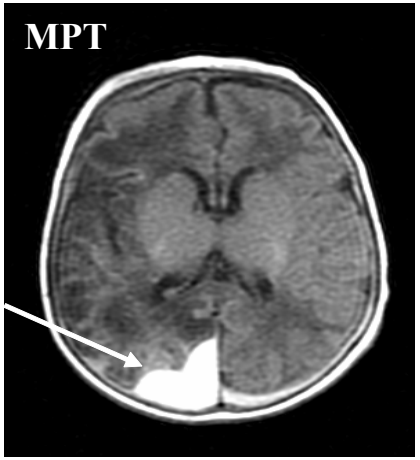


## Субдуральные гематомы

# Гигрома вследствие субдурального кровоизлияния

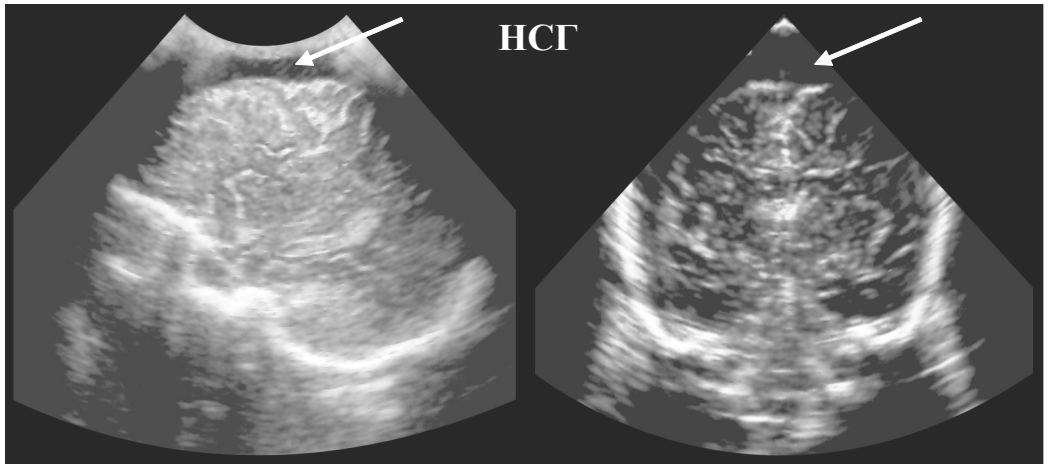


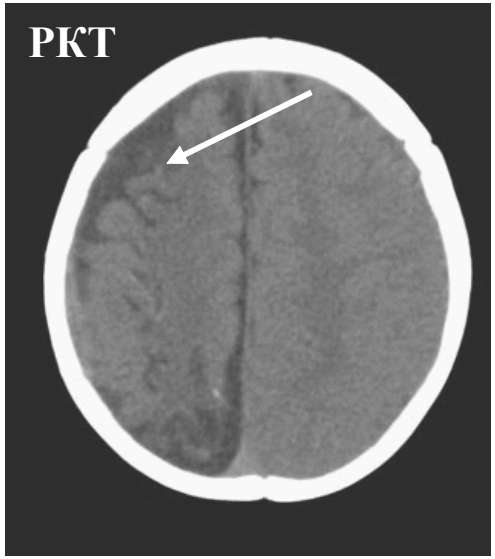


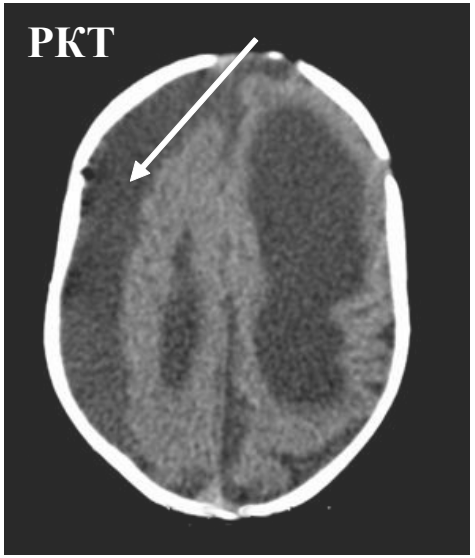


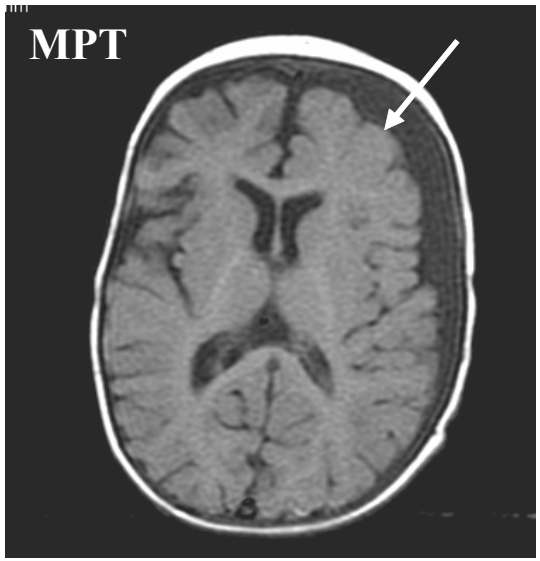

## Паренхиматозное кровоизлияние

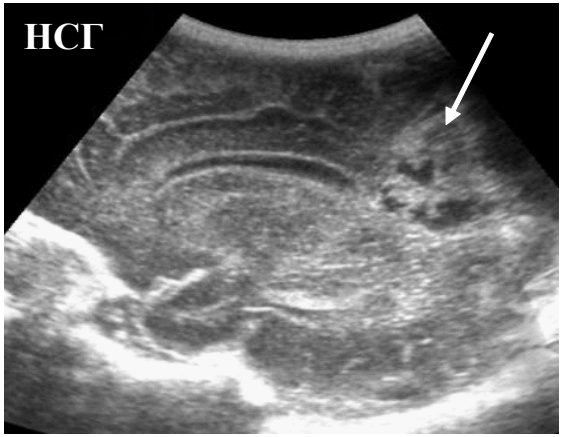


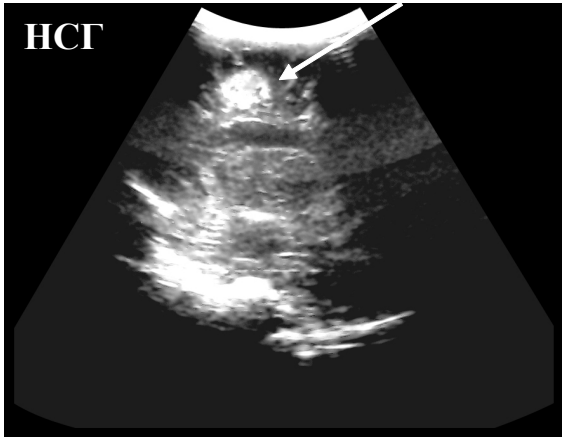


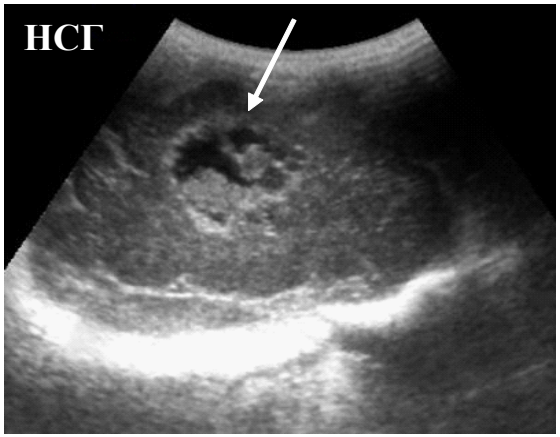

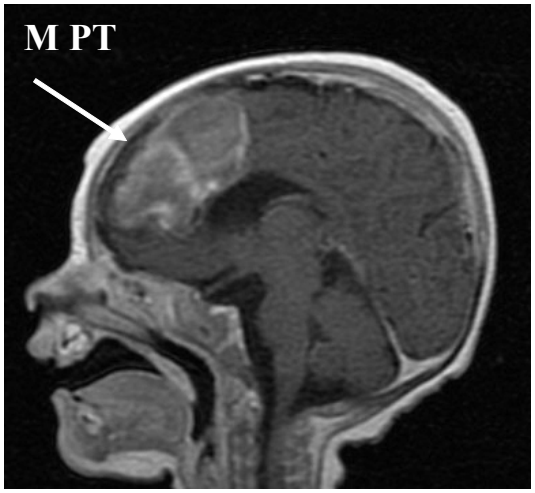

## Гематомы в тканях головного мозга

# Кровоизлияние в зрительный бугор

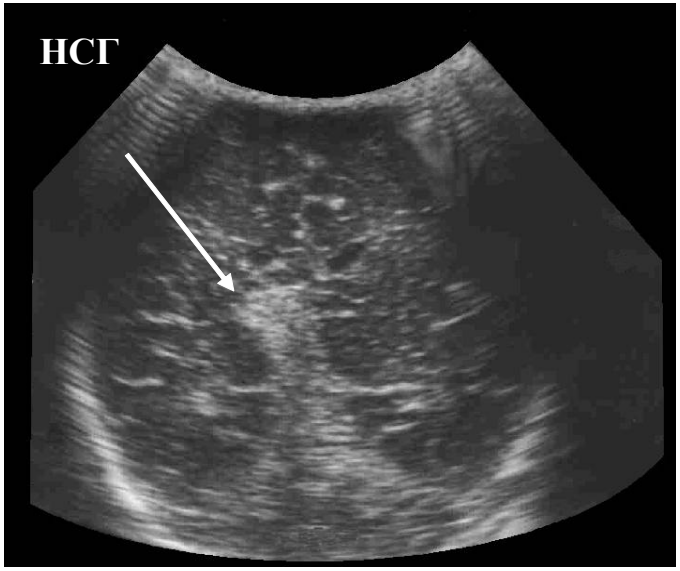


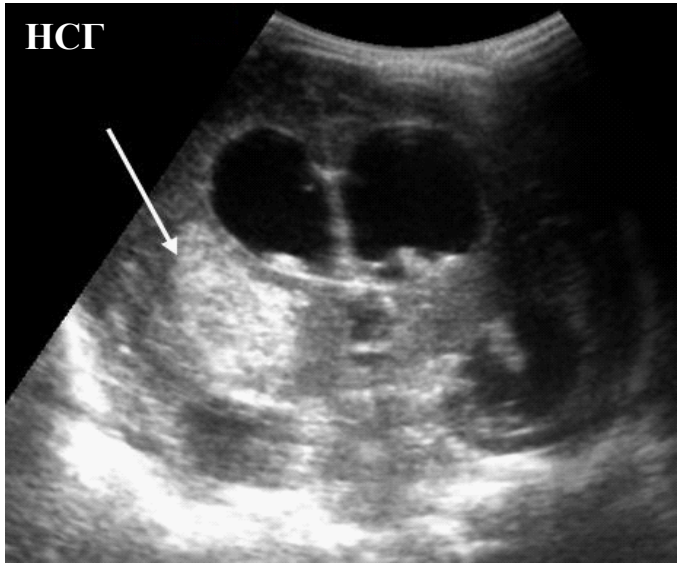


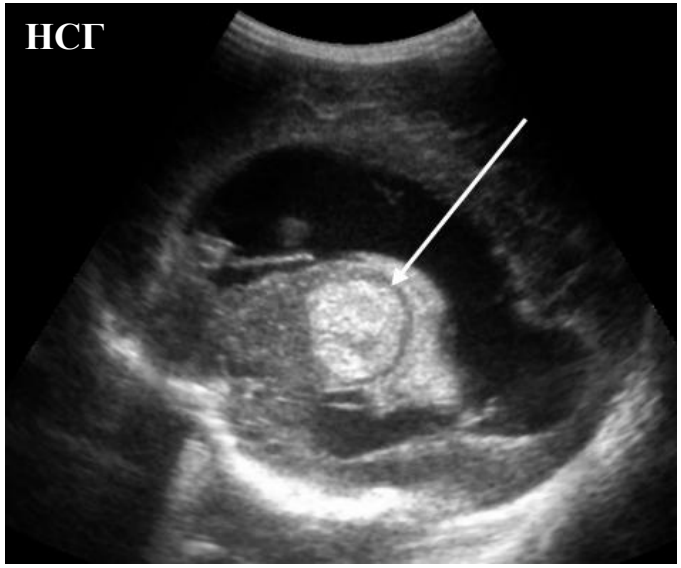


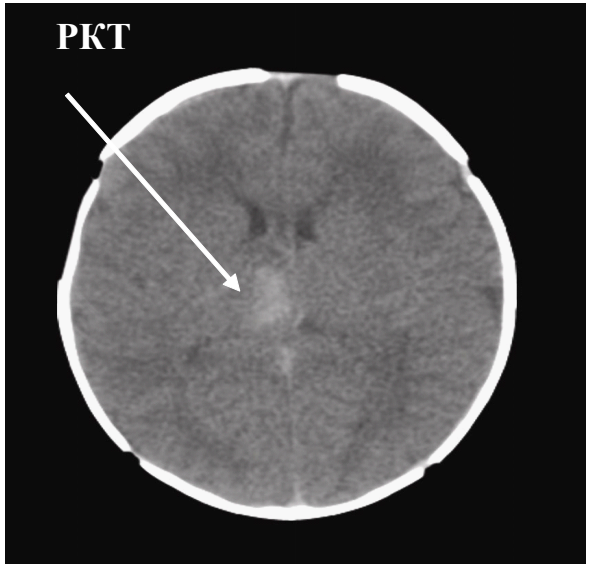

# Кровоизлияние в сосудистое сплетение

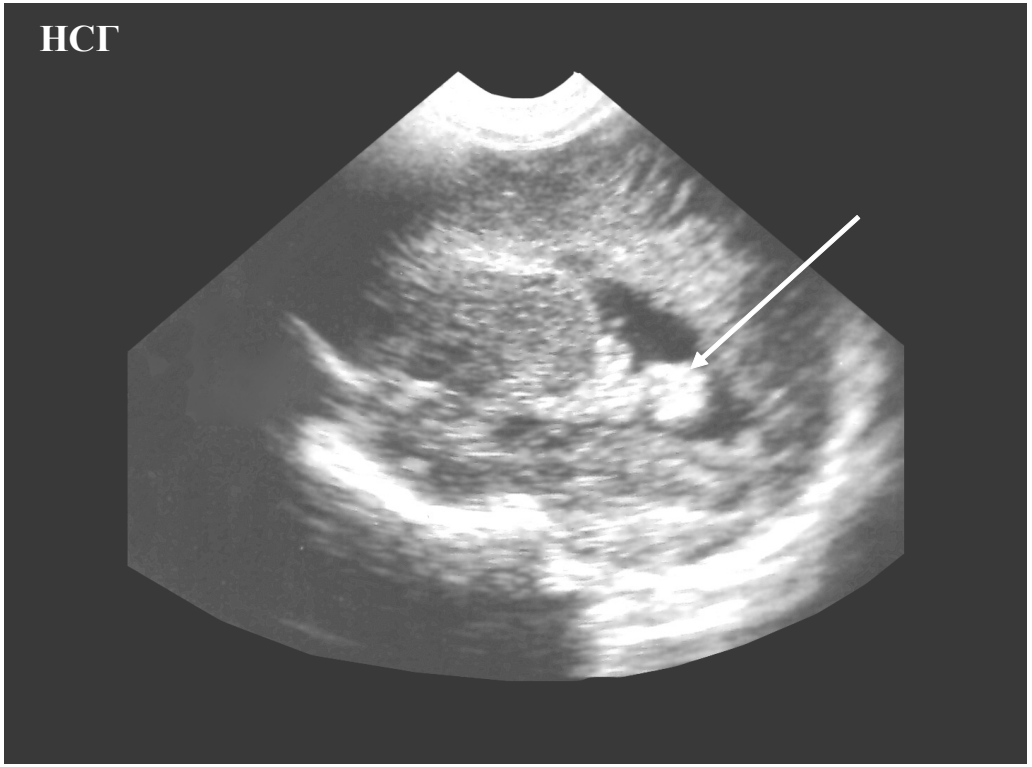

**Тромб в полости бокового желудочка,**
**на уровне сосудистого сплетения**

# Кровоизлияние в мозжечок

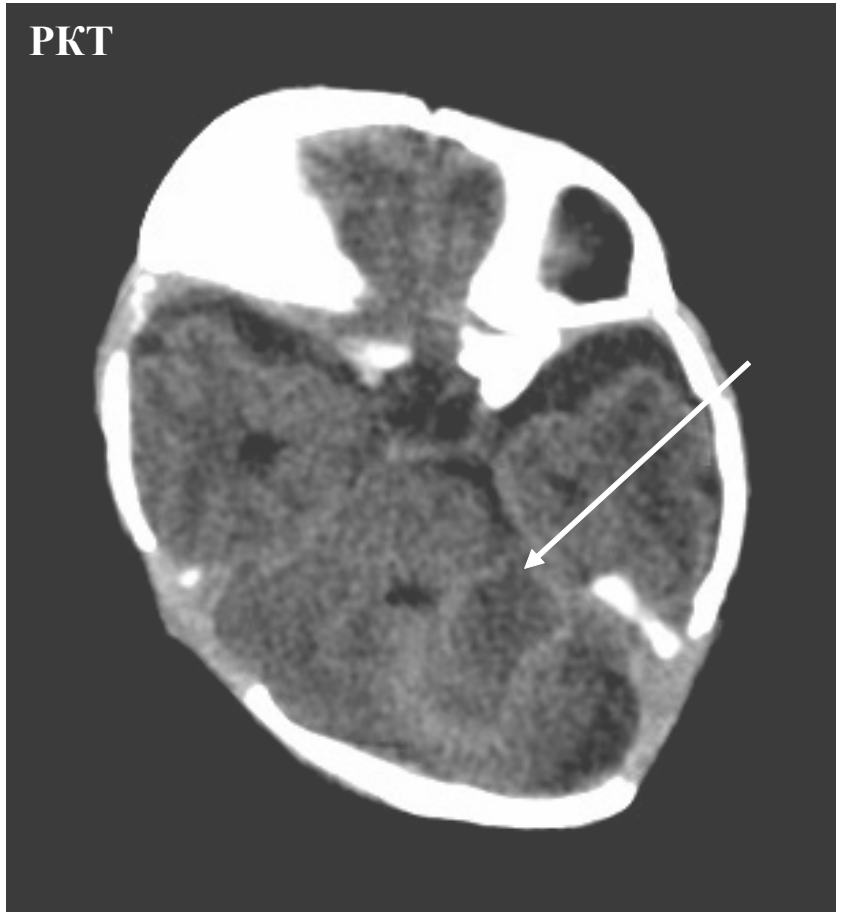


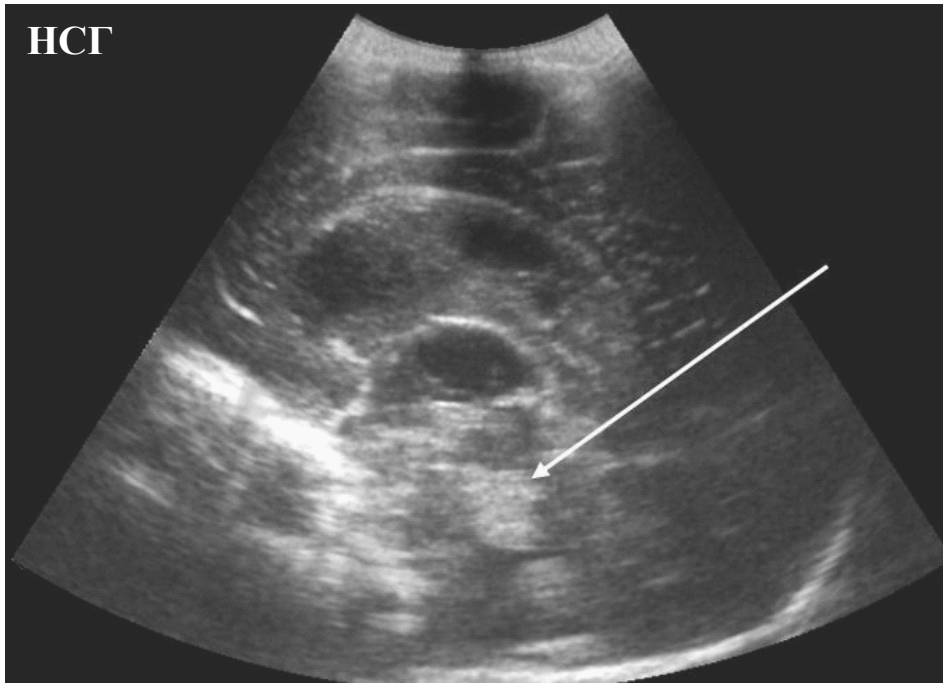

# Кровоизлияние в мост

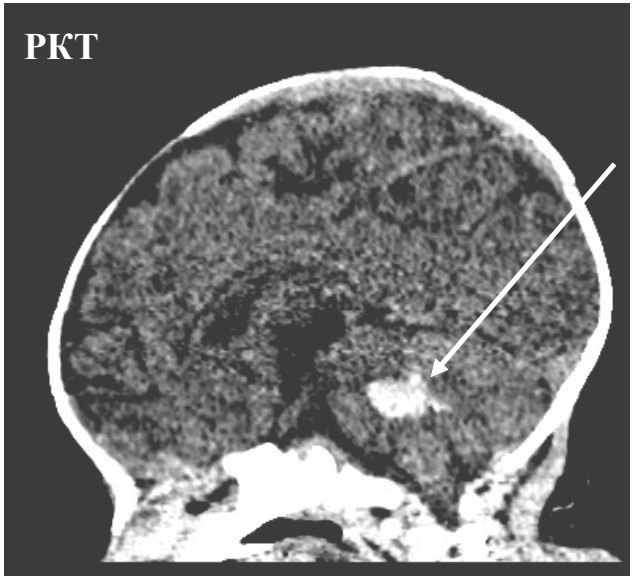


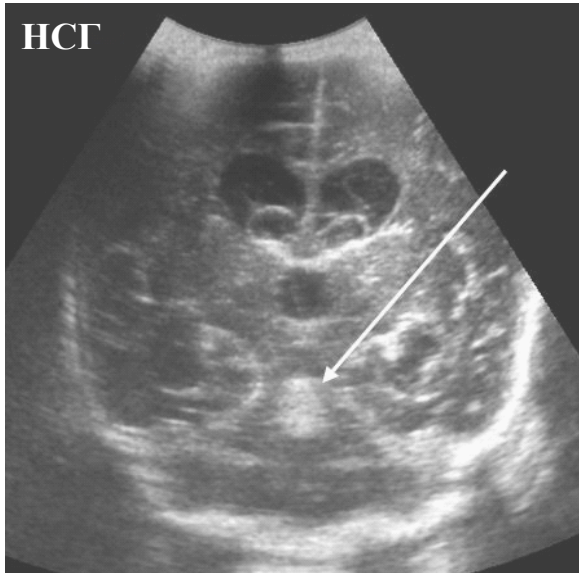


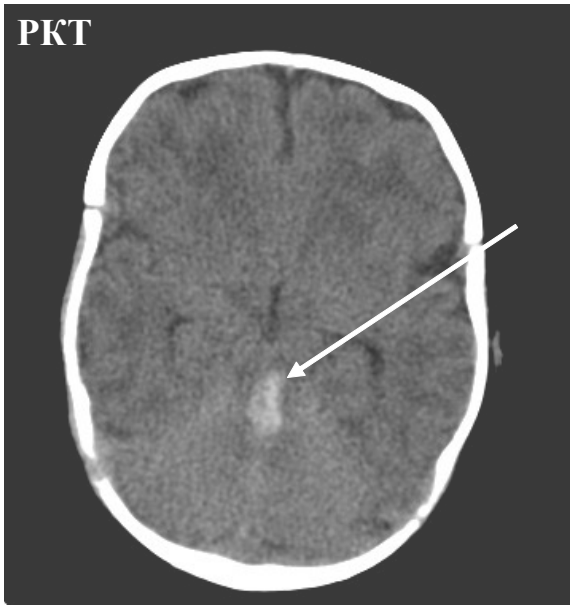

# Сочетанные поражения

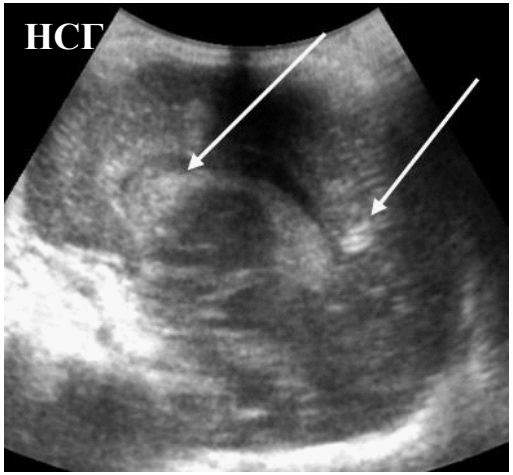


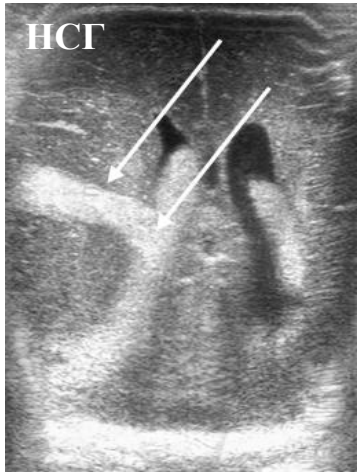


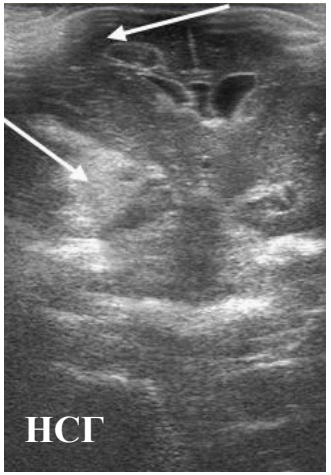

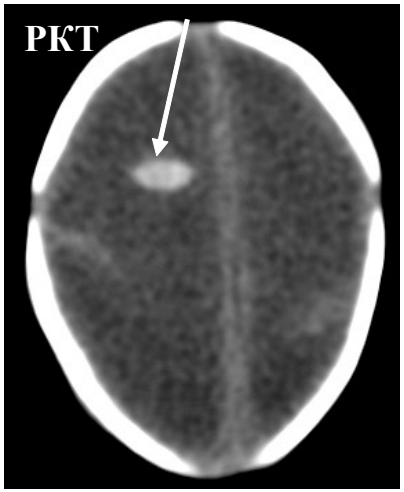

**ПВК IV, эпидуральное кровоизлияние**

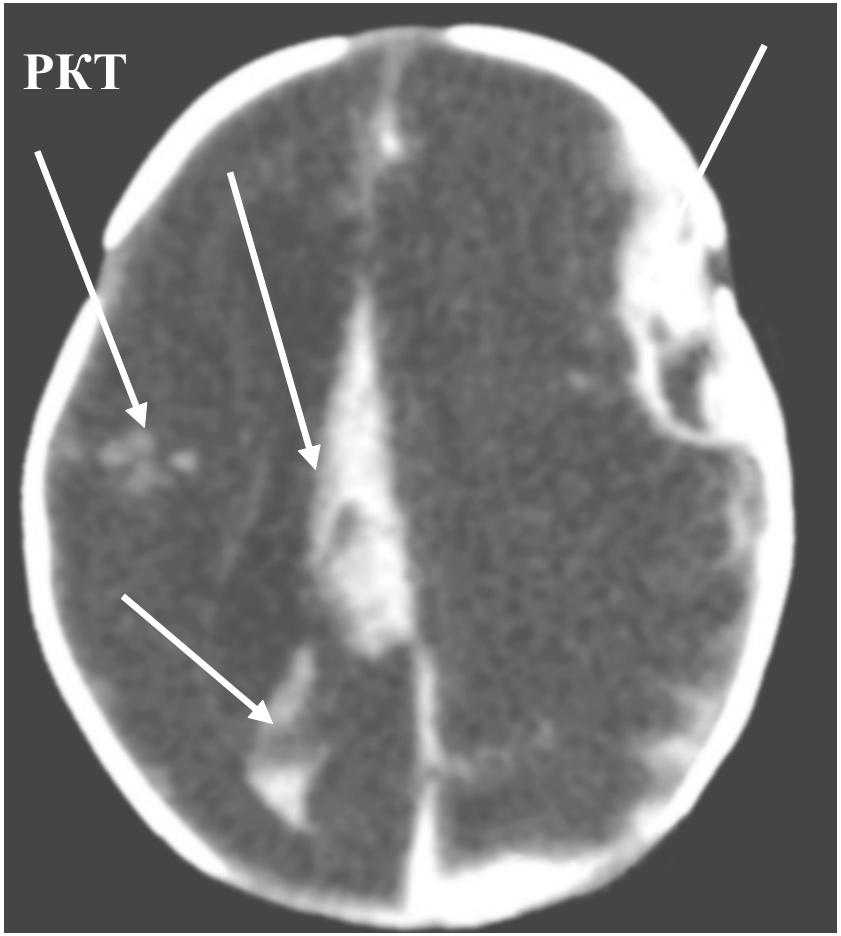


**Эпидуральное, паренхиматозное, внутрижелудочковое кровоизлияния**

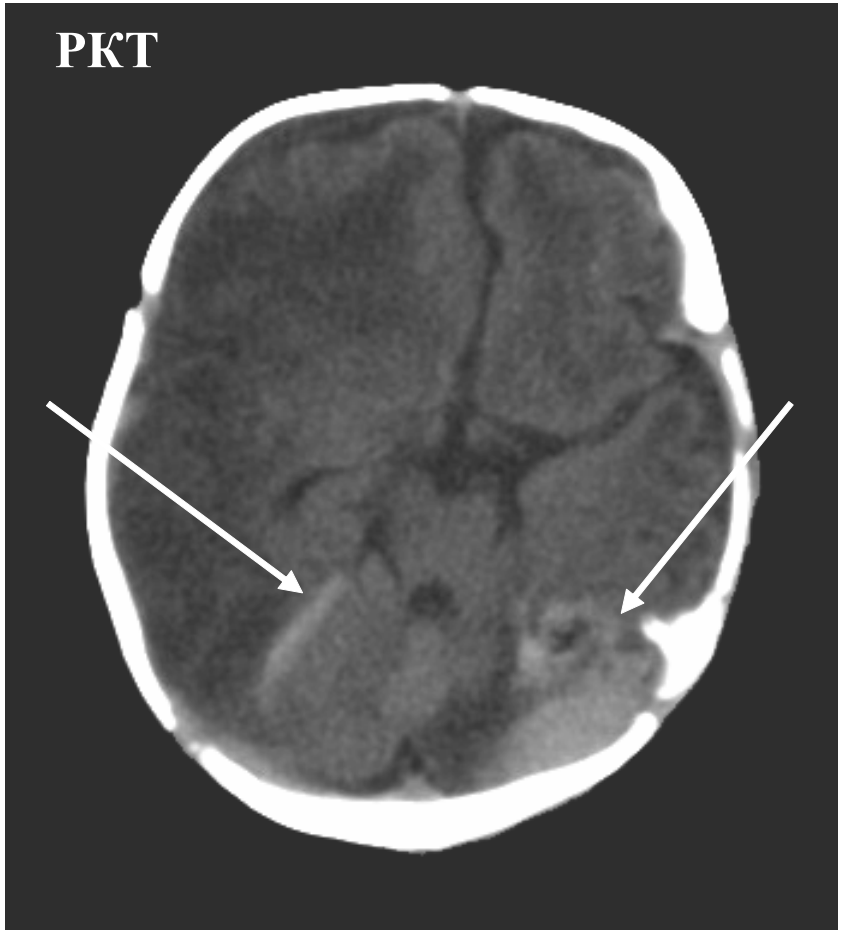


**Субдуральное, субарахноидальное кровоизлияния**

# ИШЕМИЧЕСКИЕ ПОРАЖЕНИЯ ГОЛОВНОГО МОЗГА

## *Недоношенные новорожденные*

## Перивентрикулярный геморрагический инфаркт

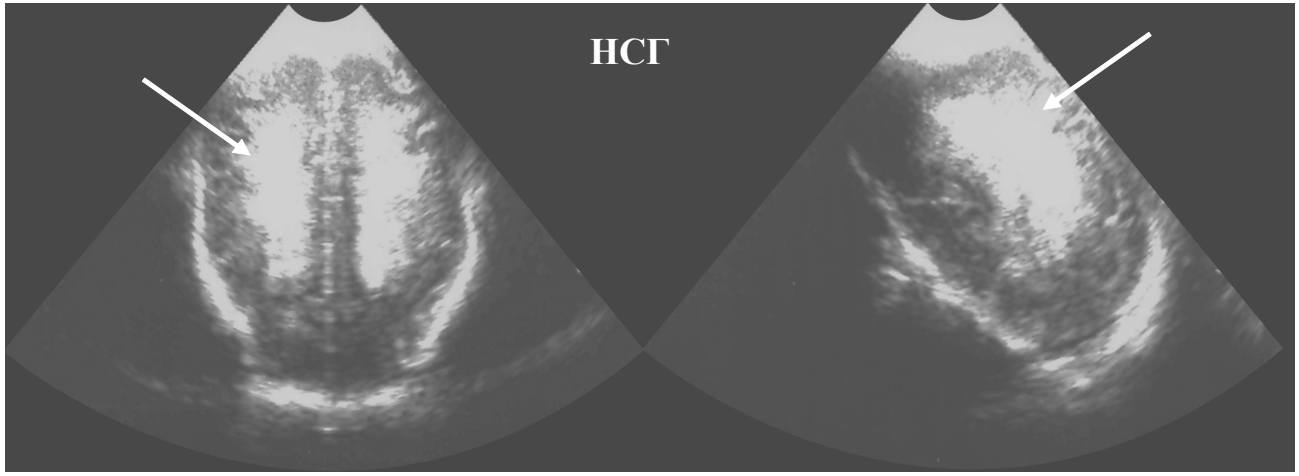


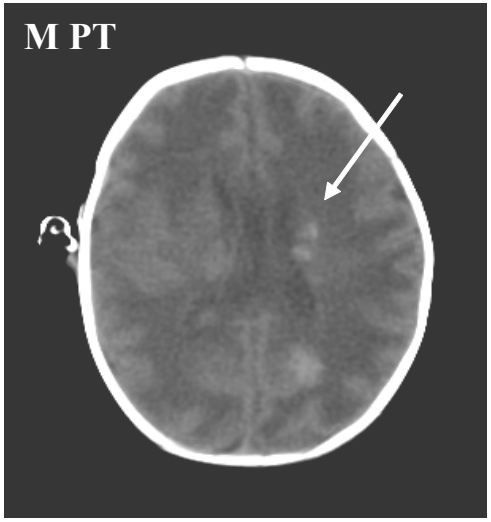


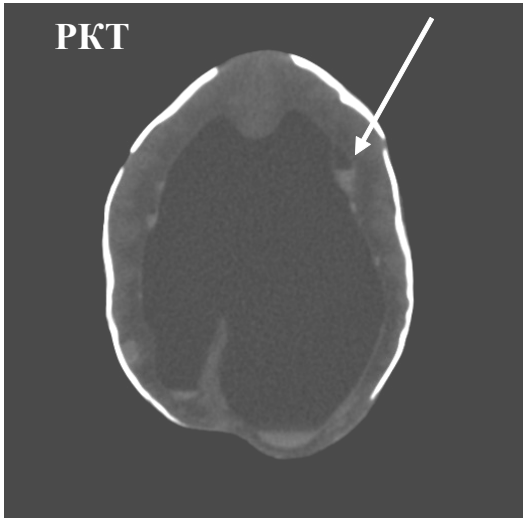


**Геморрагическое пропитывание перивентрикулярных тканей**

## *Доношенные новорожденные*
## Отек

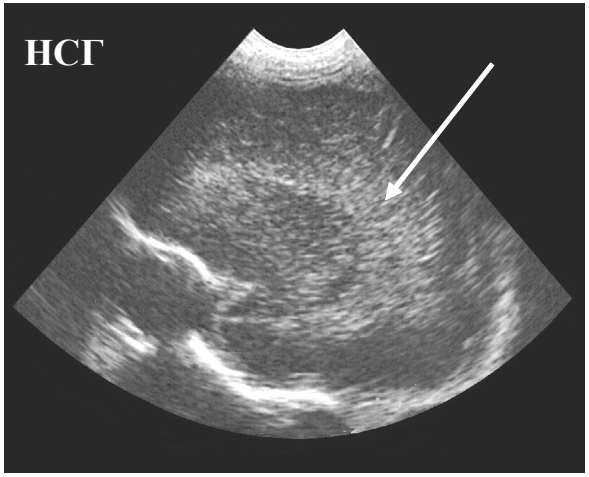


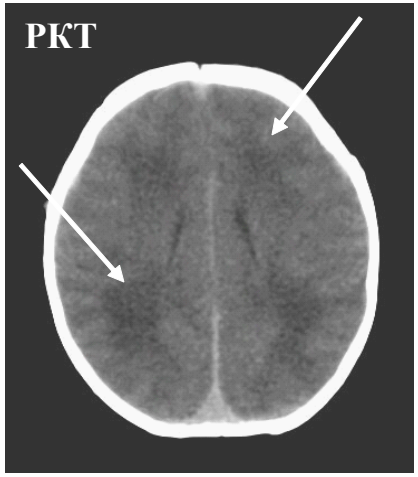


**Перивентрикулярный отек**

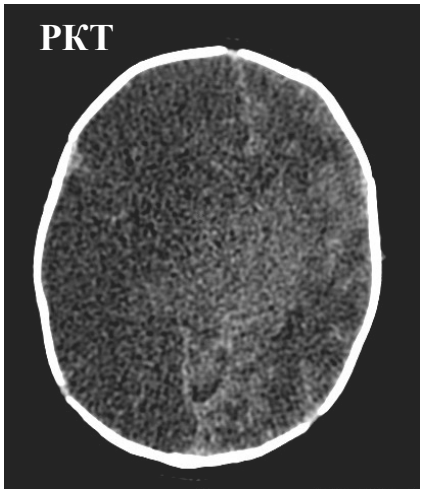


**Диффузный отек**

## Субкортикальный некроз

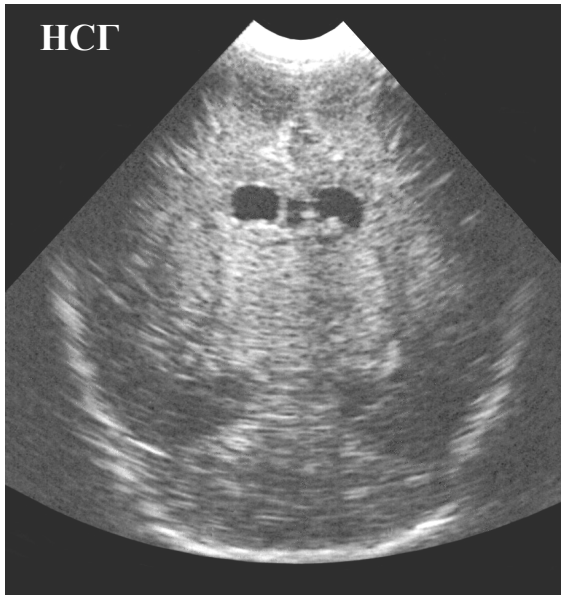


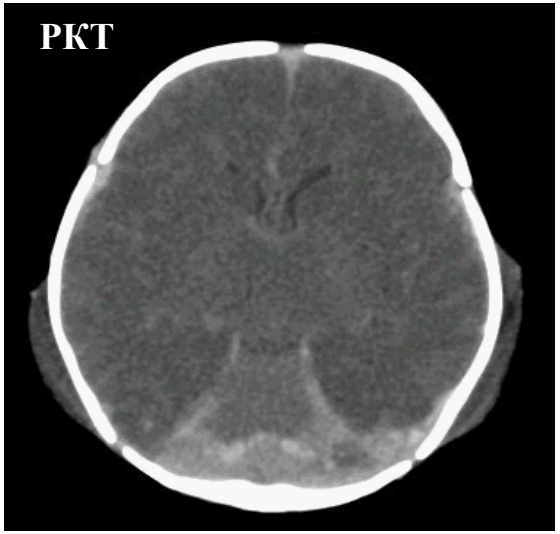


## Диффузные изменения тканей головного мозга, энцефаломаляция

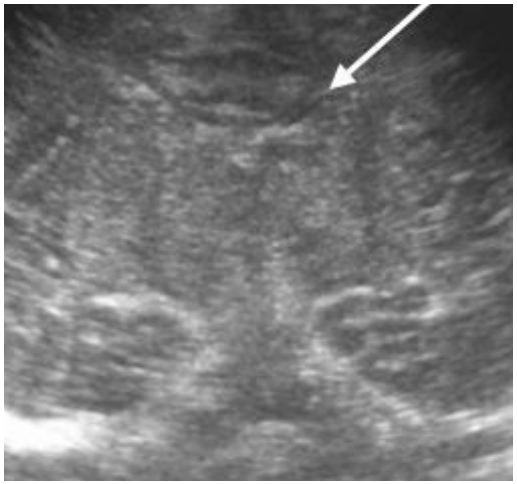

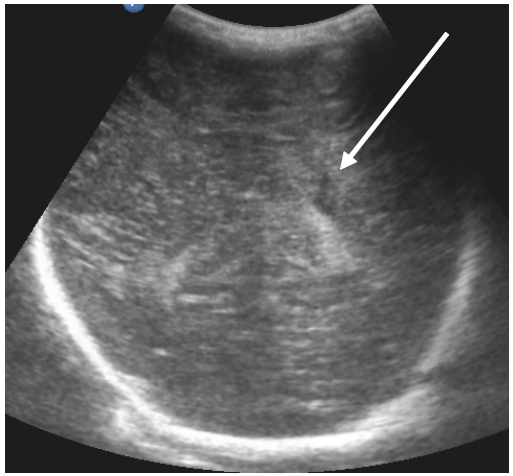

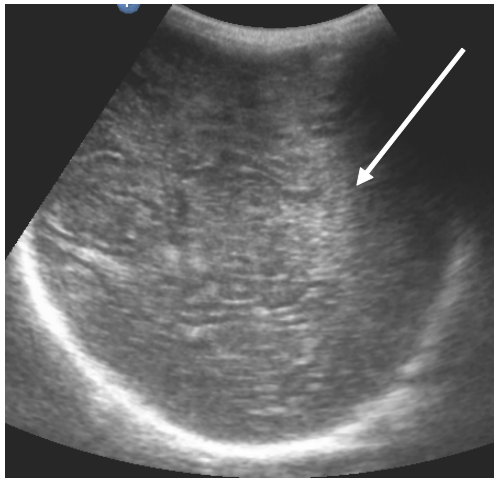

**Диффузные изменения тканей головного мозга с наличием асимметрии боковых желудочков**

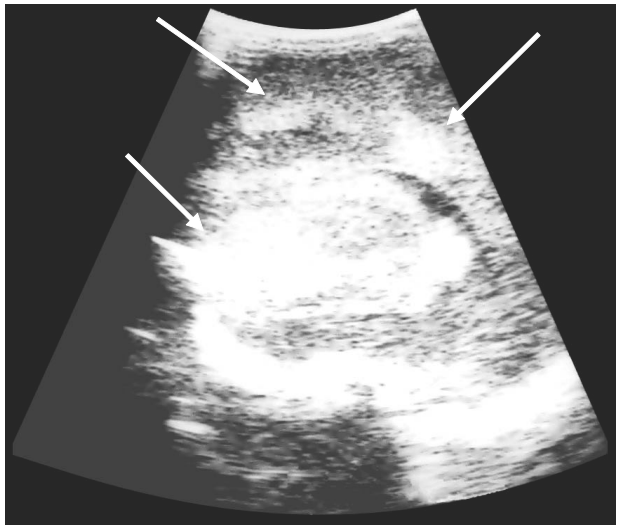

**Очаговые изменения в тканях головного мозга**

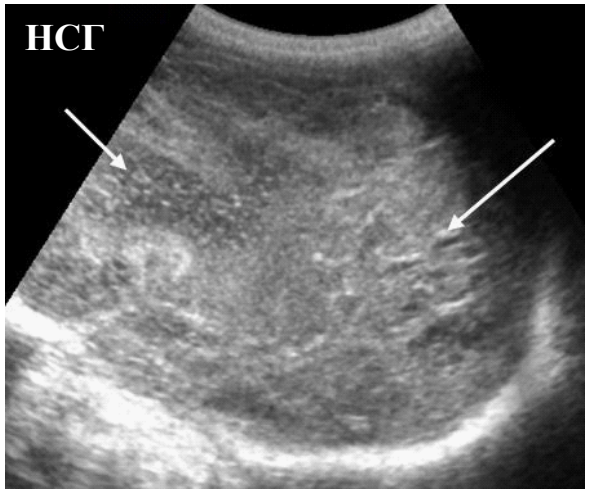


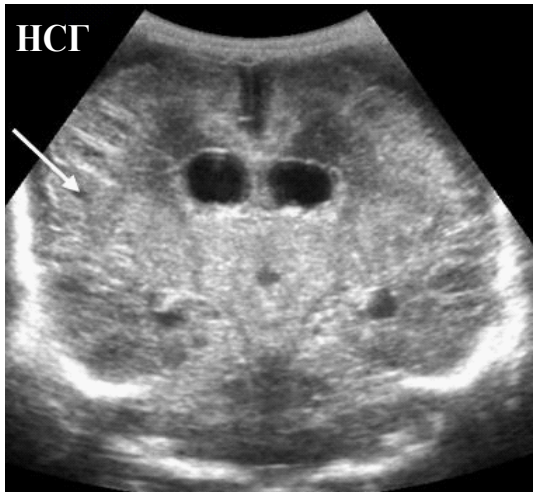


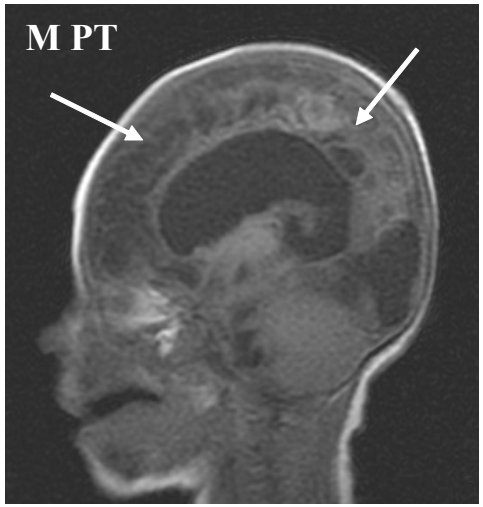


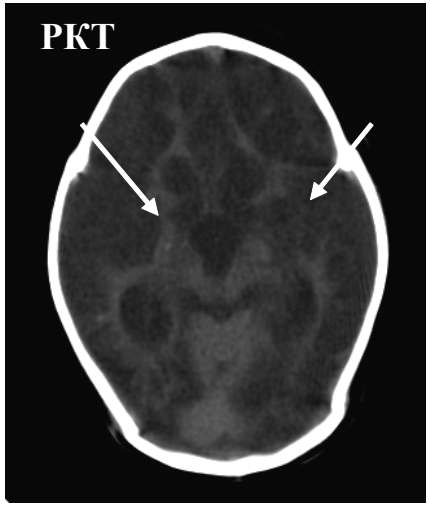


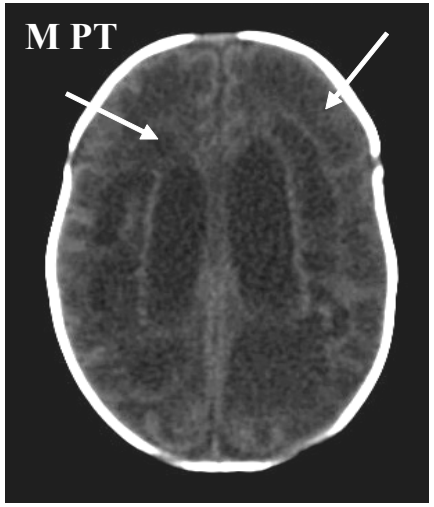


**Кистозно-атрофические изменения головного мозга**

# Парасагиттальный некроз

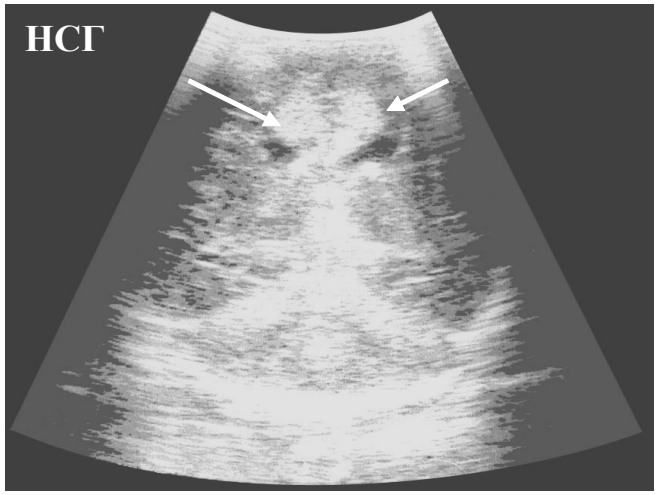


**Ишемические изменения, преимущественно в проекции межполушарной щели**

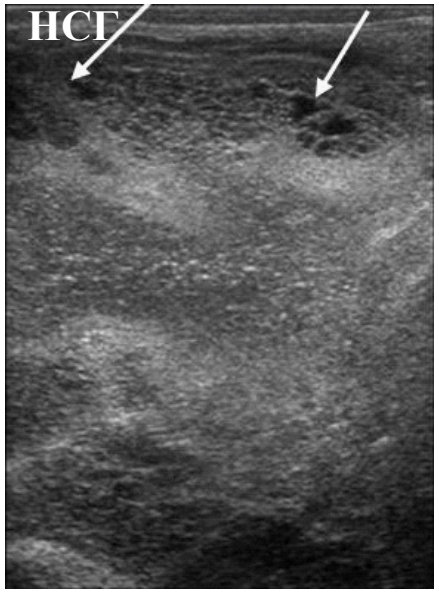


**Кистозно-атрофические изменения, в том числе с парасагиттальным поражением**

# Острое ишемическое поражение зрительных бугров

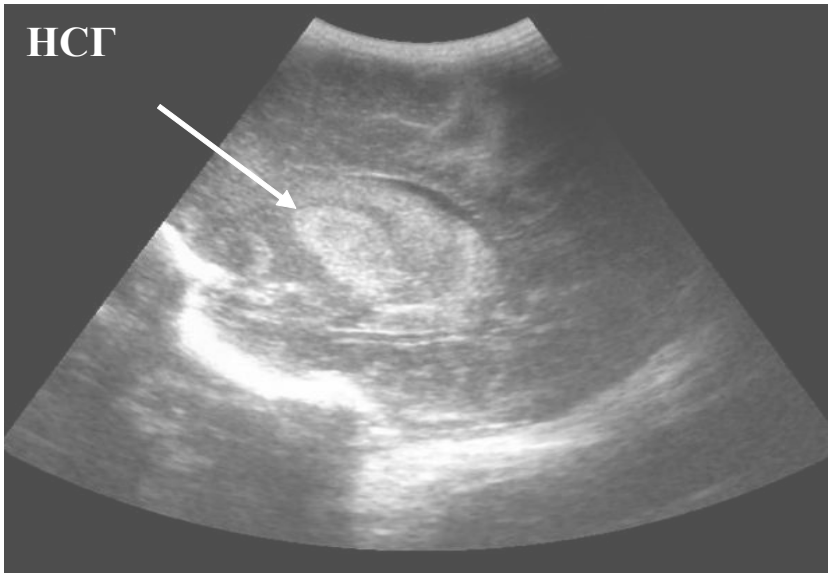


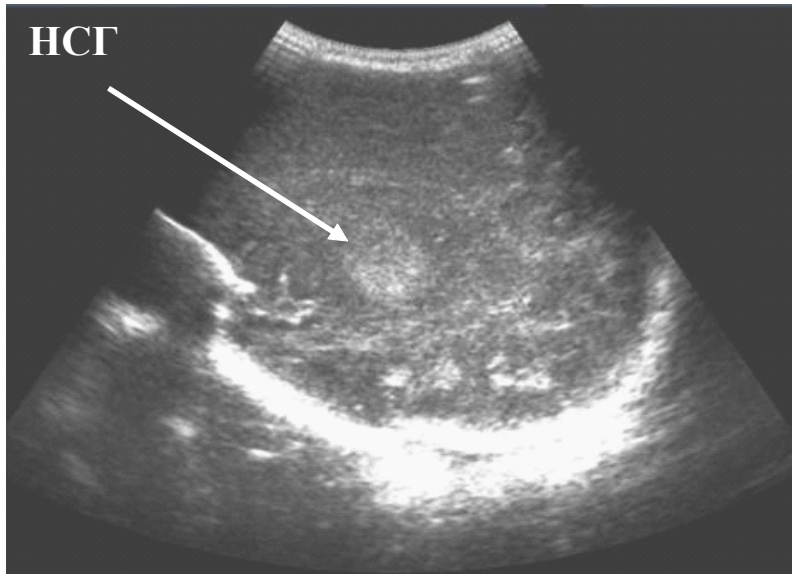


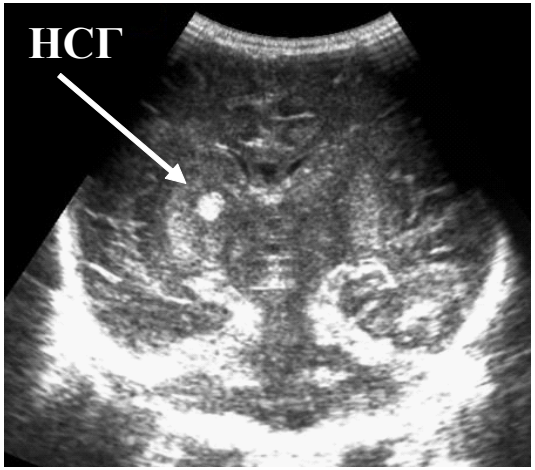


**Ишемические очаги в проекции зрительных бугров с двух сторон**

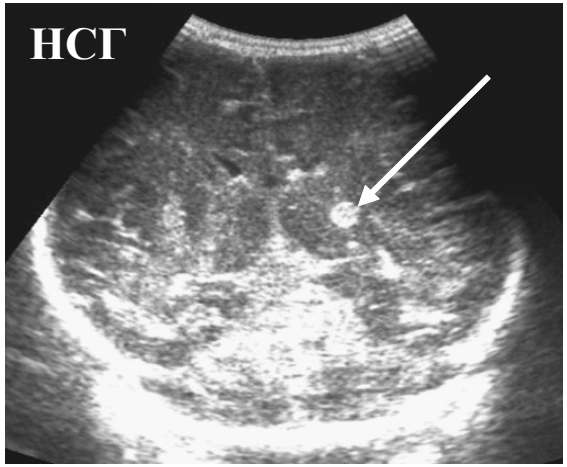

## Стриарная васкулопатия

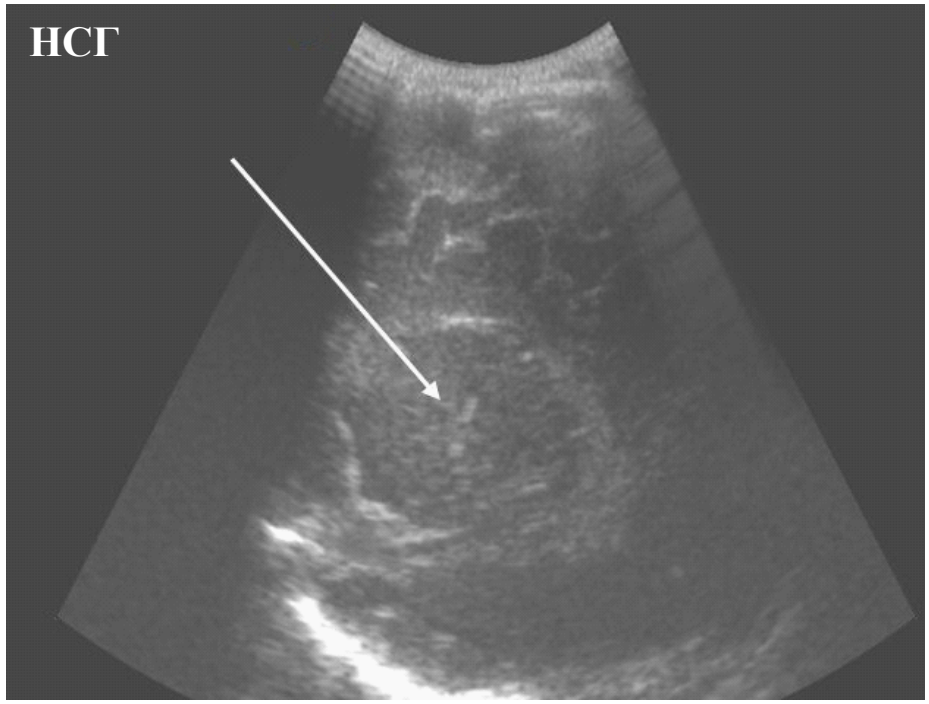


## Линейные структуры в проекции зрительных бугров

## Последствия перенесенного инфаркта

**Кистозная структура в проекции бассейна средней мозговой артерии**

## Сочетанные поражения

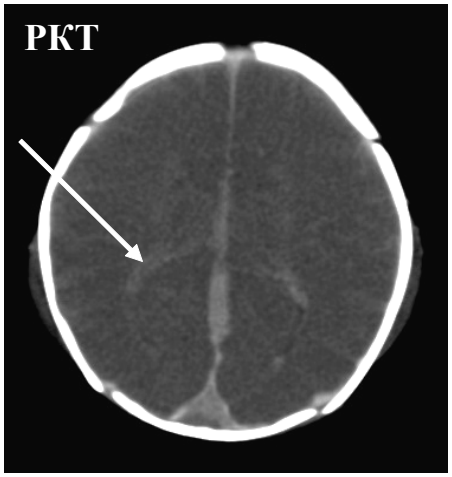


**Диффузная энцефаломаляция, внутрижелудочковое кровоизлияние**

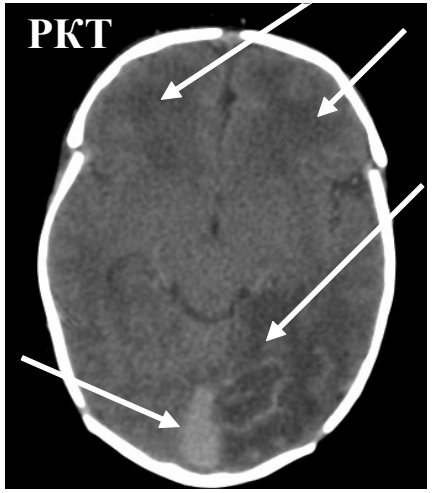


**Отек, субарахноиадальное кровоизлияние**

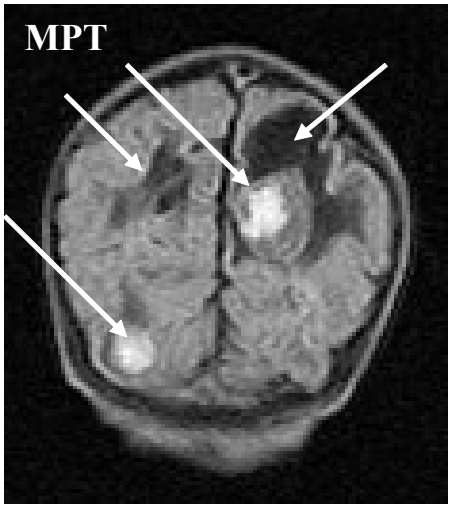


**Энцефаломаляция, паренхиматозные кровоизлияния**

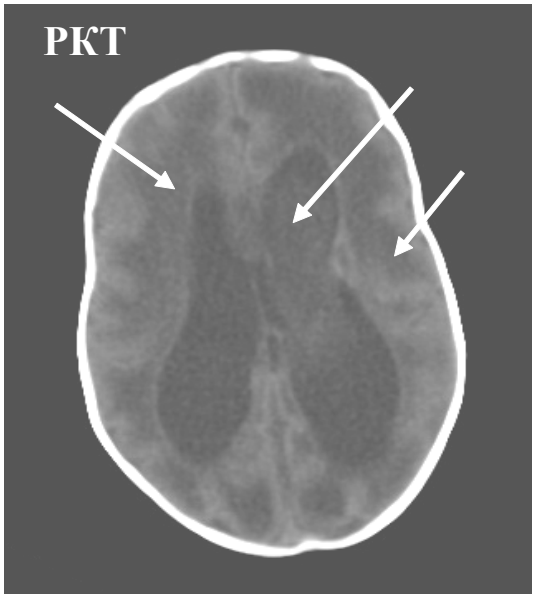


**Диффузная энцефаломаляция, внутрижелудочковое кровоизлияние**

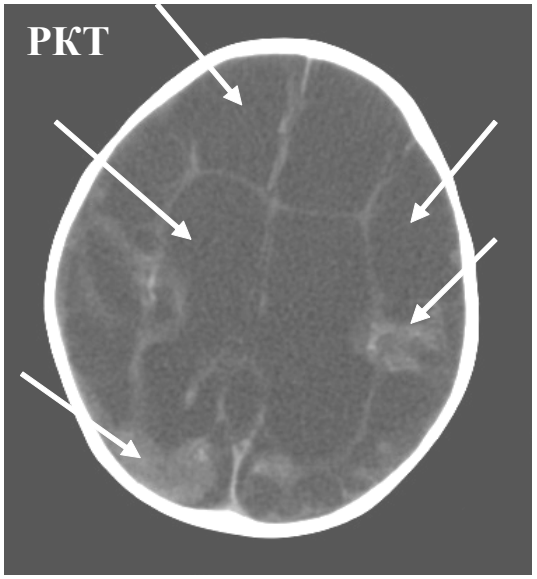


**Диффузная энцефаломаляция, расширение боковых желудочков, субарахноидальное кровоизлияние**

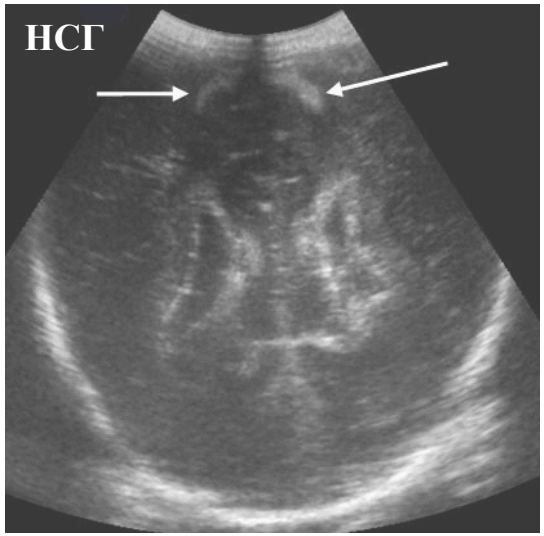


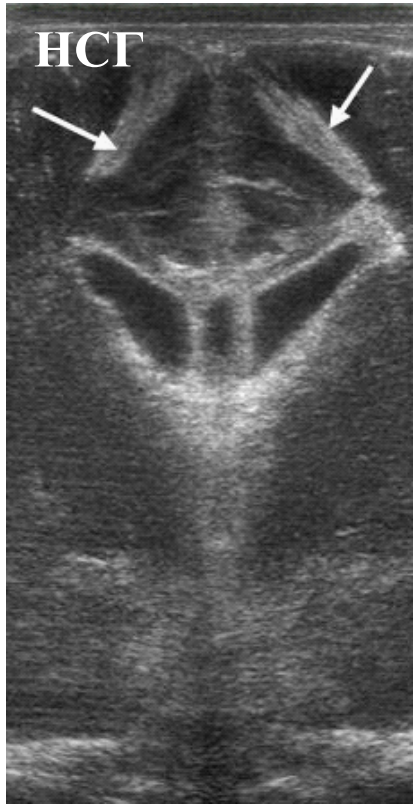


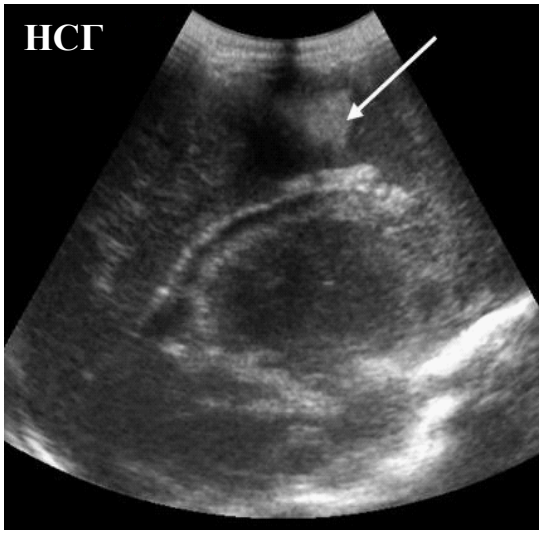


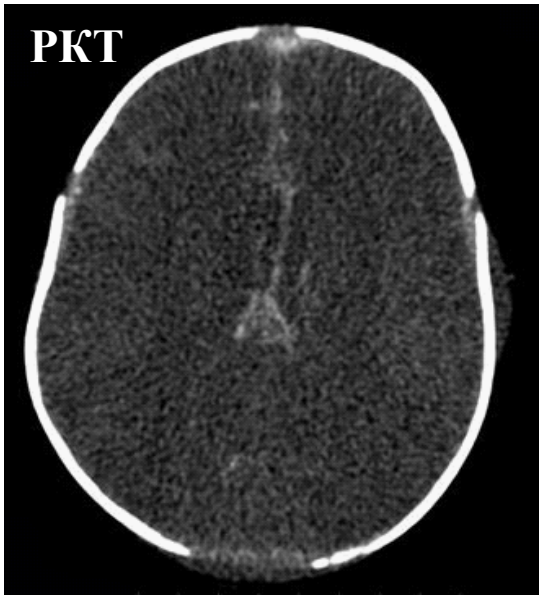


**Энцефаломаляция и увеличение количества жидкости на конвексе вследствие субарахноидального кровоизлияния**

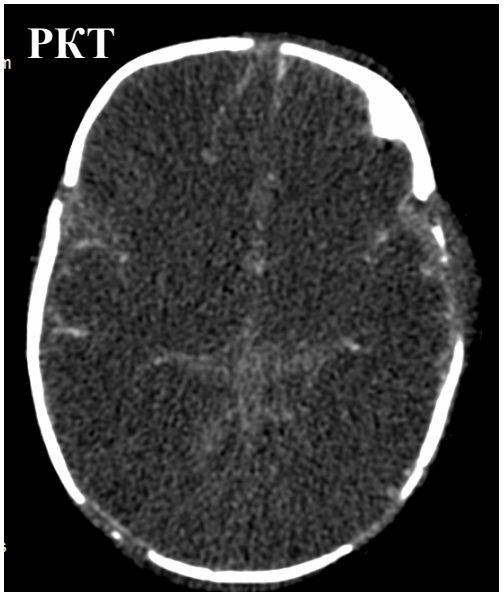

# ВРОЖДЕННЫЕ ПОРОКИ ГОЛОВНОГО И СПИННОГО МОЗГА

## Аплазия (агенезия) мозолистого тела

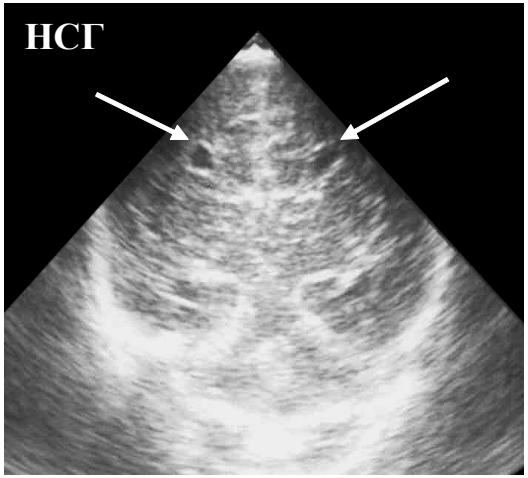


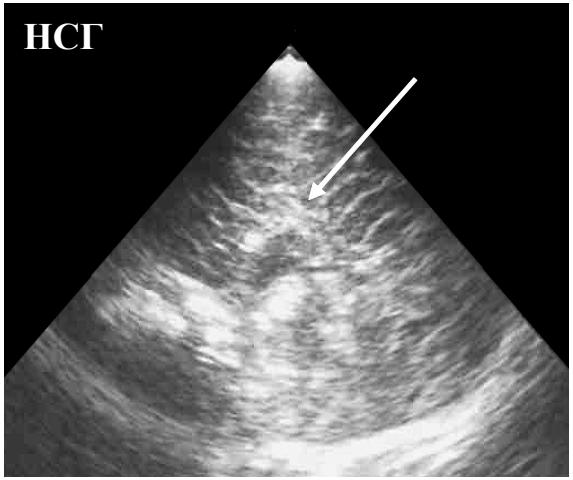


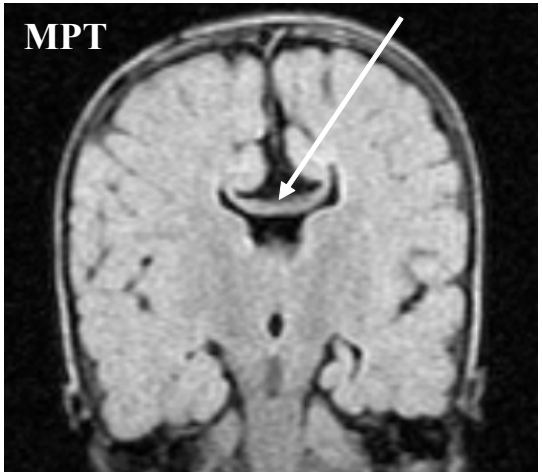


**Широко расположенные передние рога боковых желудочков, отсутствие мозолистого тела**

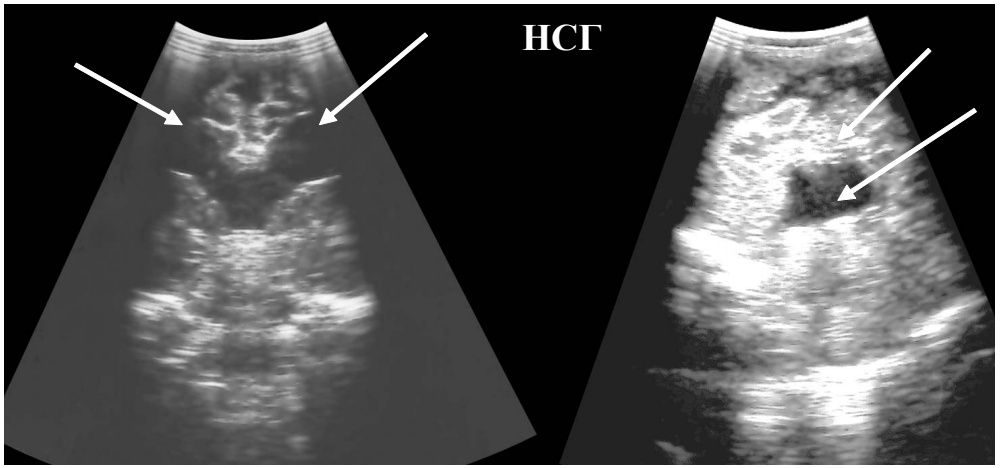


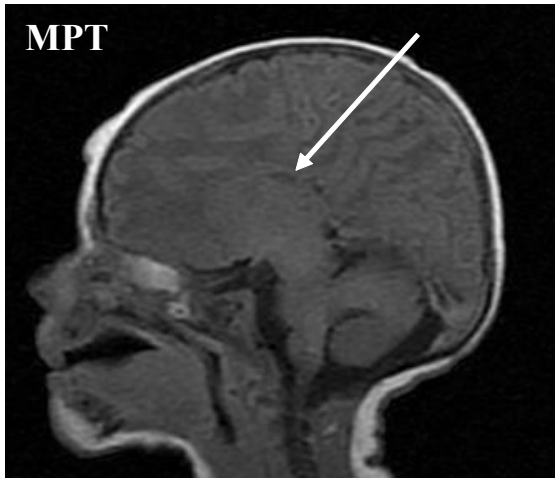


**Расширение желудочков в сочетании с агенезией мозолистого тела**

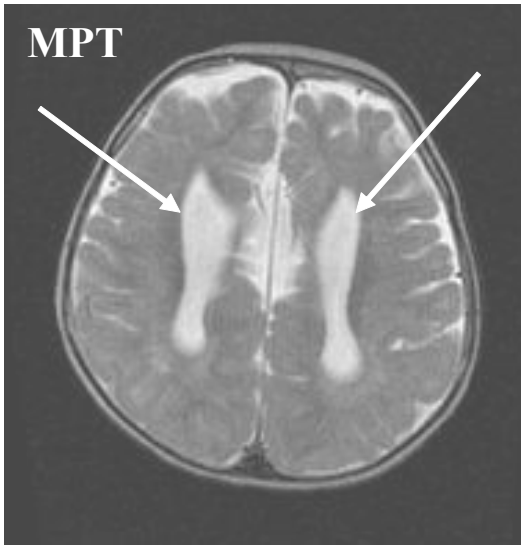


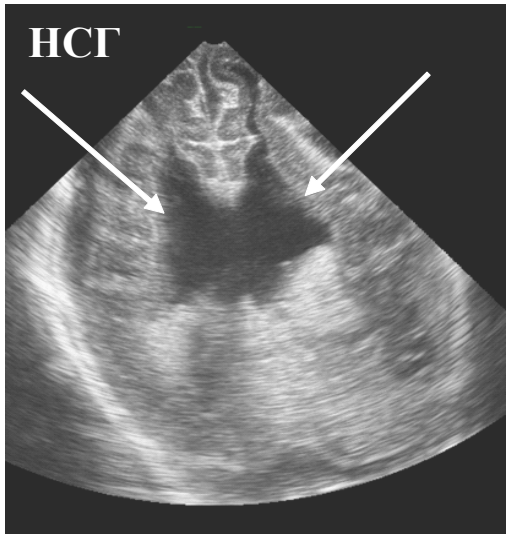


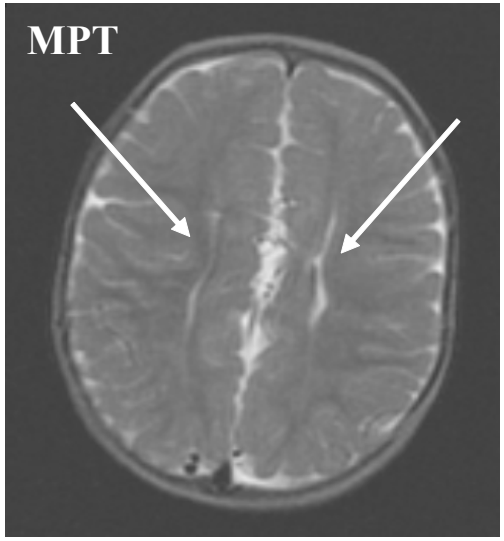


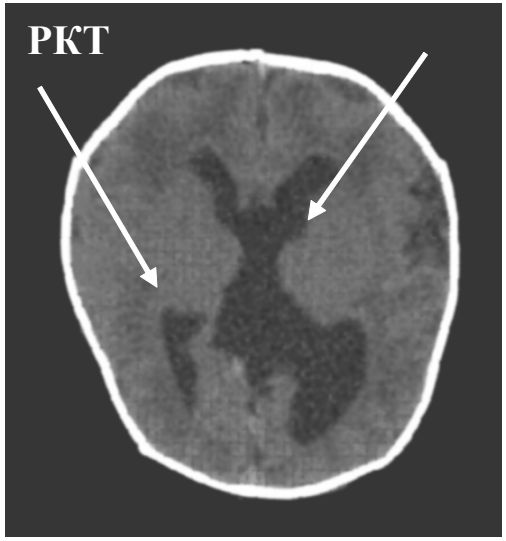


**Параллельное расположение боковых желудочков при агенезии мозолистого тела**

# Гипоплазия (дисгенезия) мозолистого тела

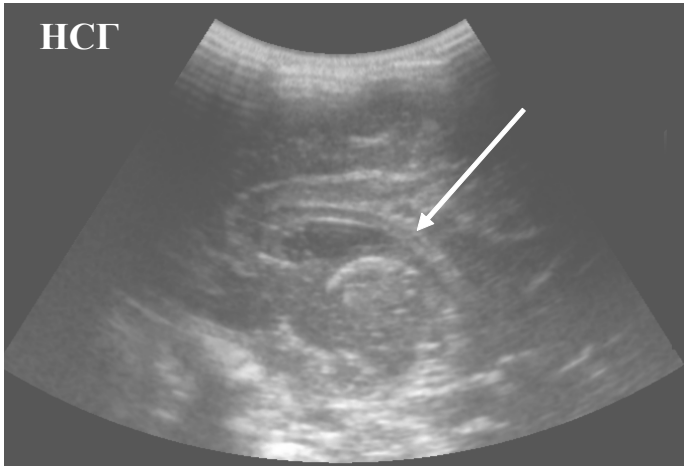


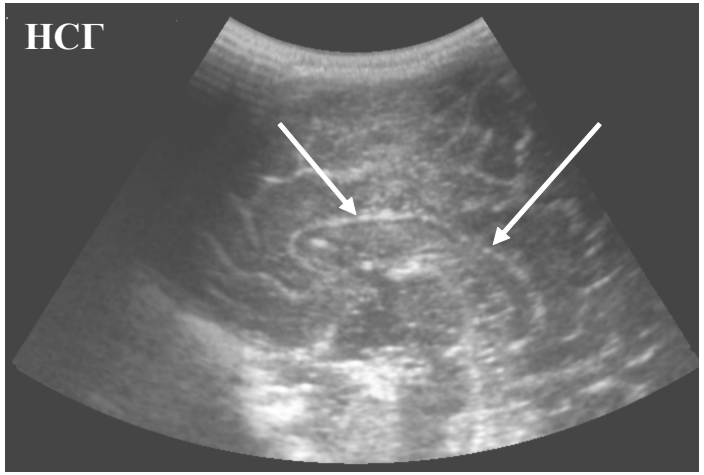


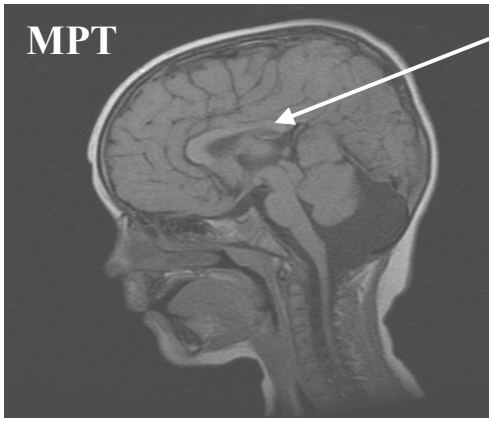


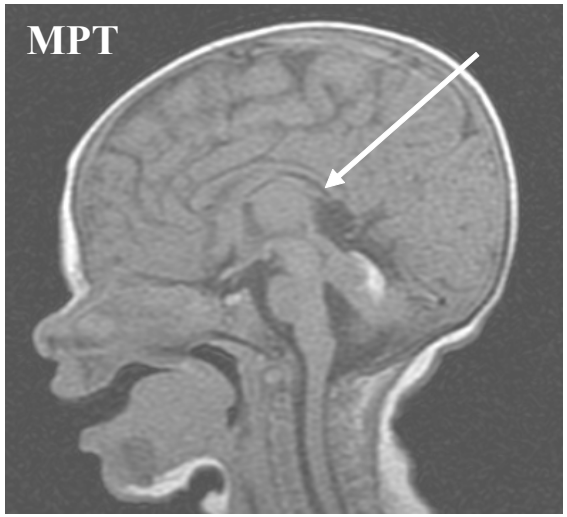


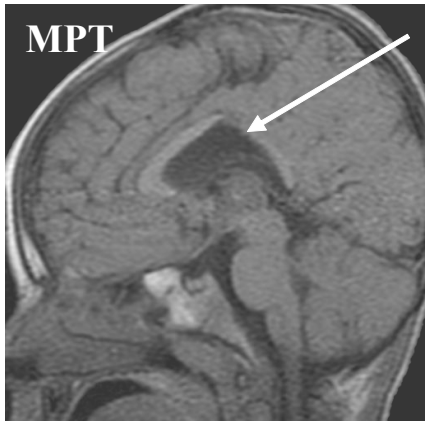


**Мозолистое тело определяется частично**

## Липома мозолистого тела

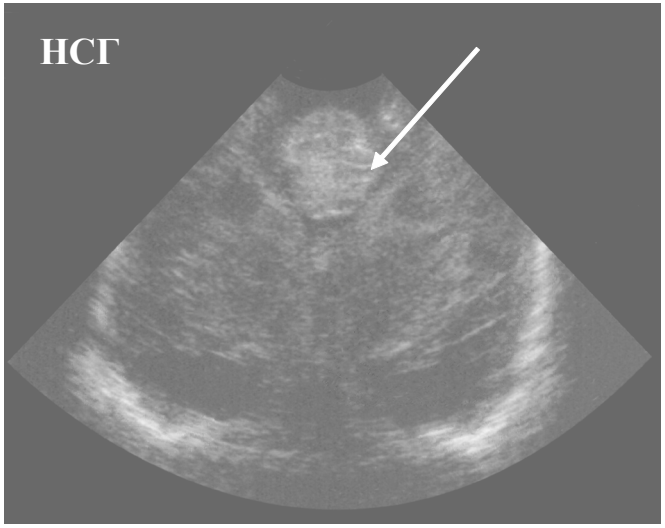


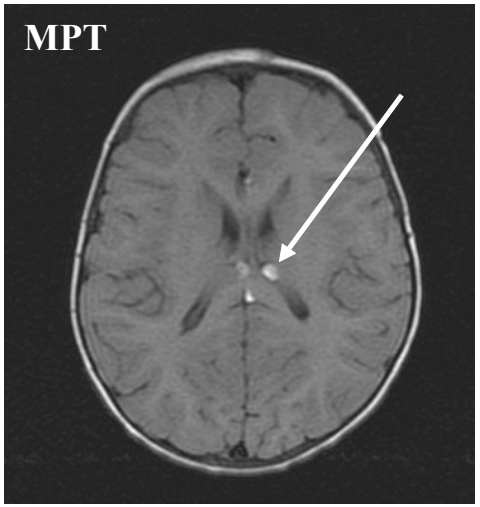


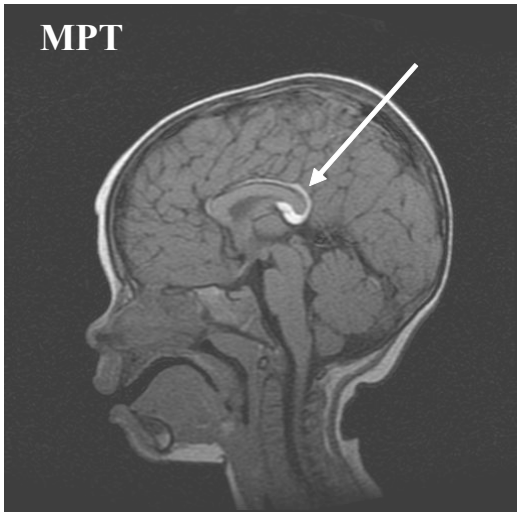


## Жировая ткань на уровне мозолистого тела

## Порэнцефалия

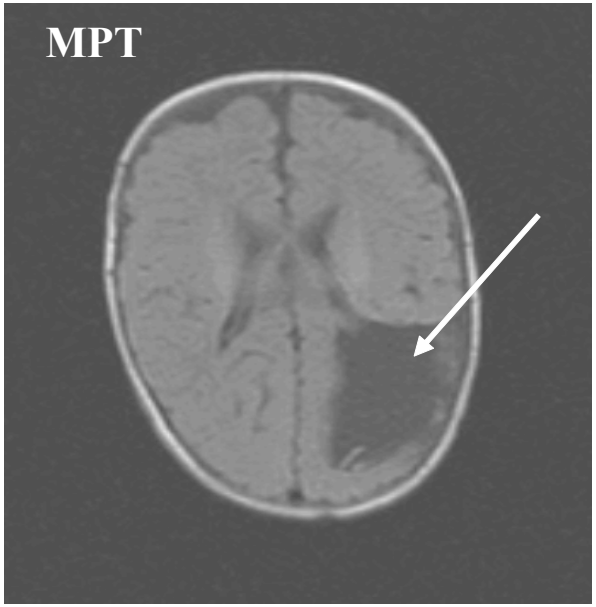


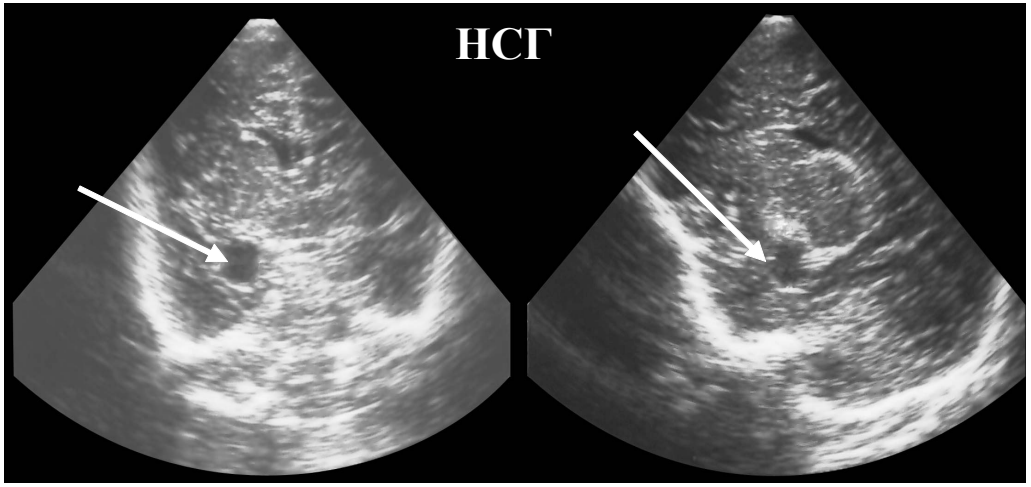


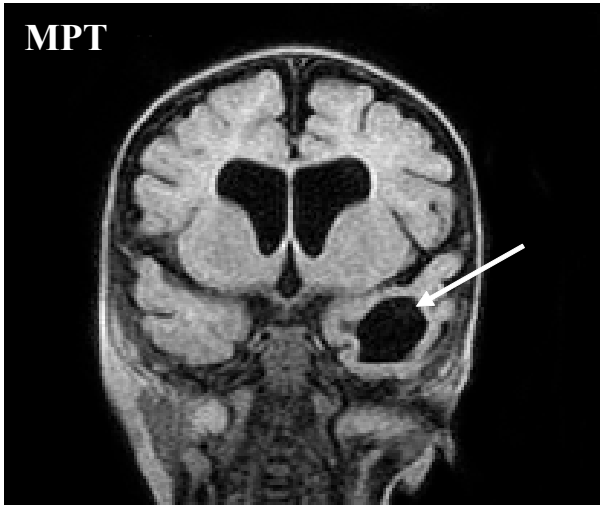


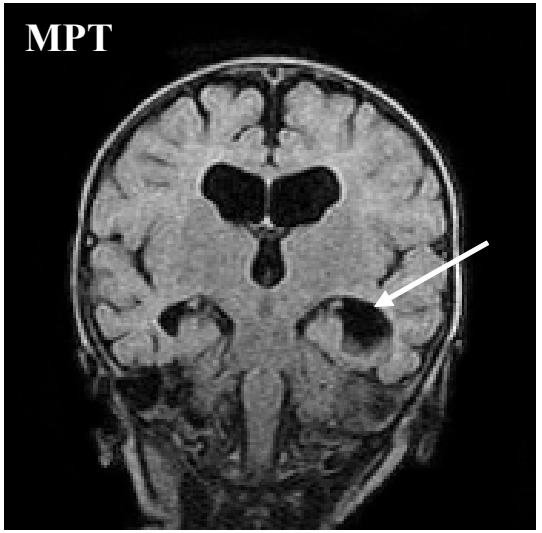


**Киста, совмещенная с полостью бокового желудочка**

## Мультикистозная энцефаломаляция

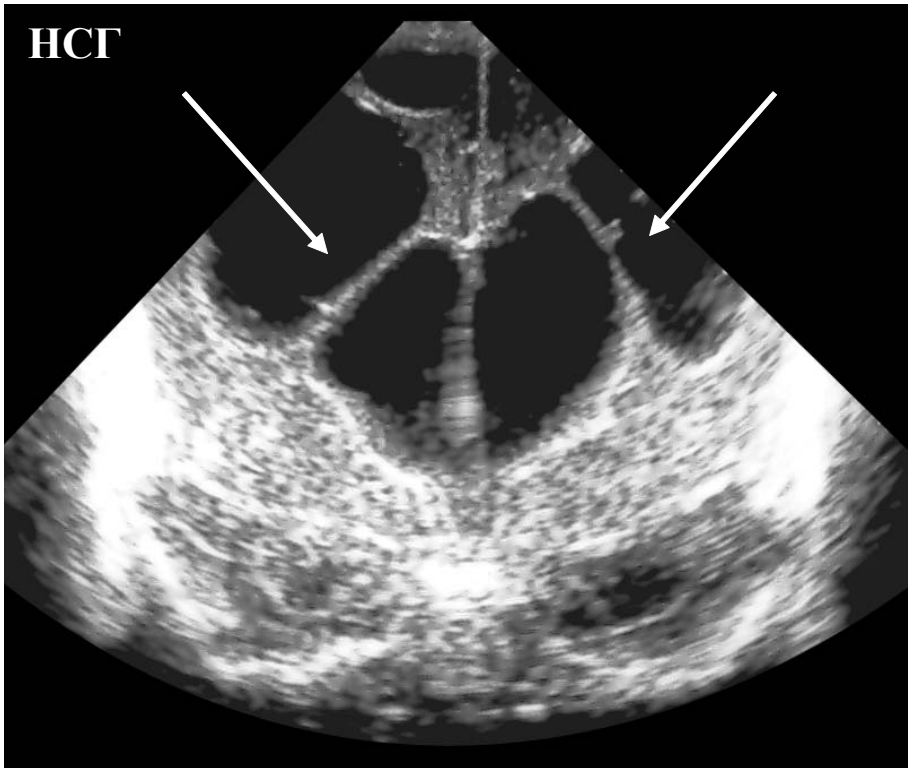


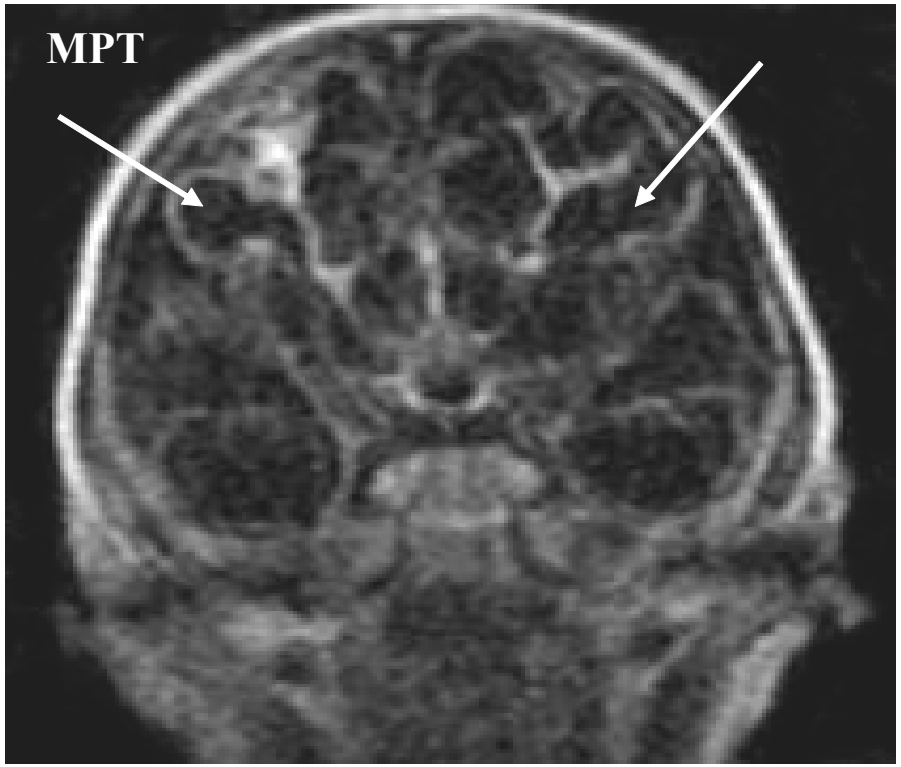


**Множественные кисты в тканях головного мозга**

# Шизэнцефалия

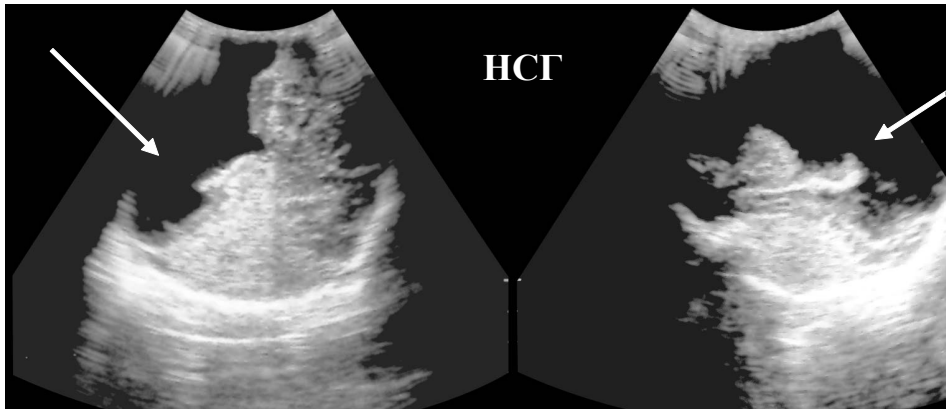


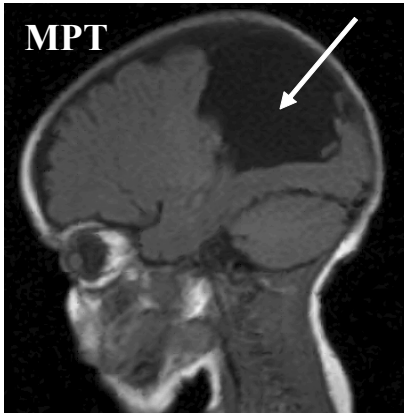


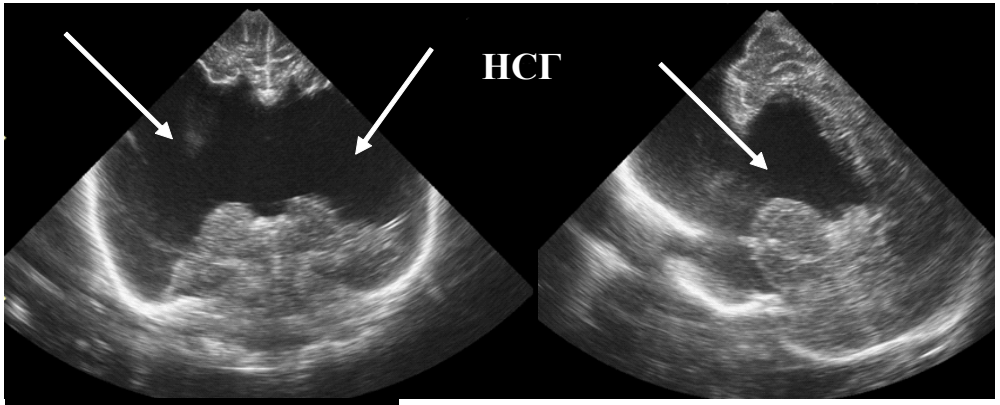


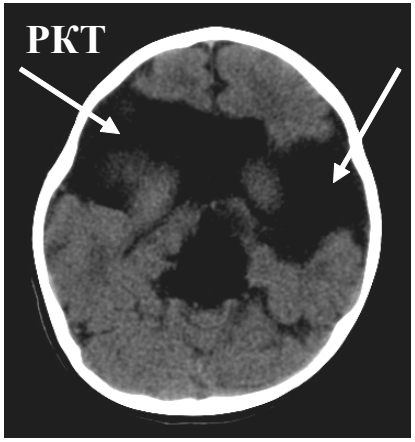


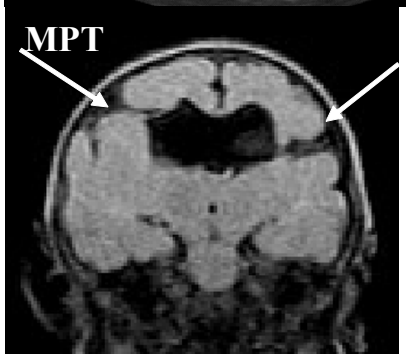


**Расщелины вдоль первичных борозд мозга**

# Прозэнцефалия алобарная (бездолевая)

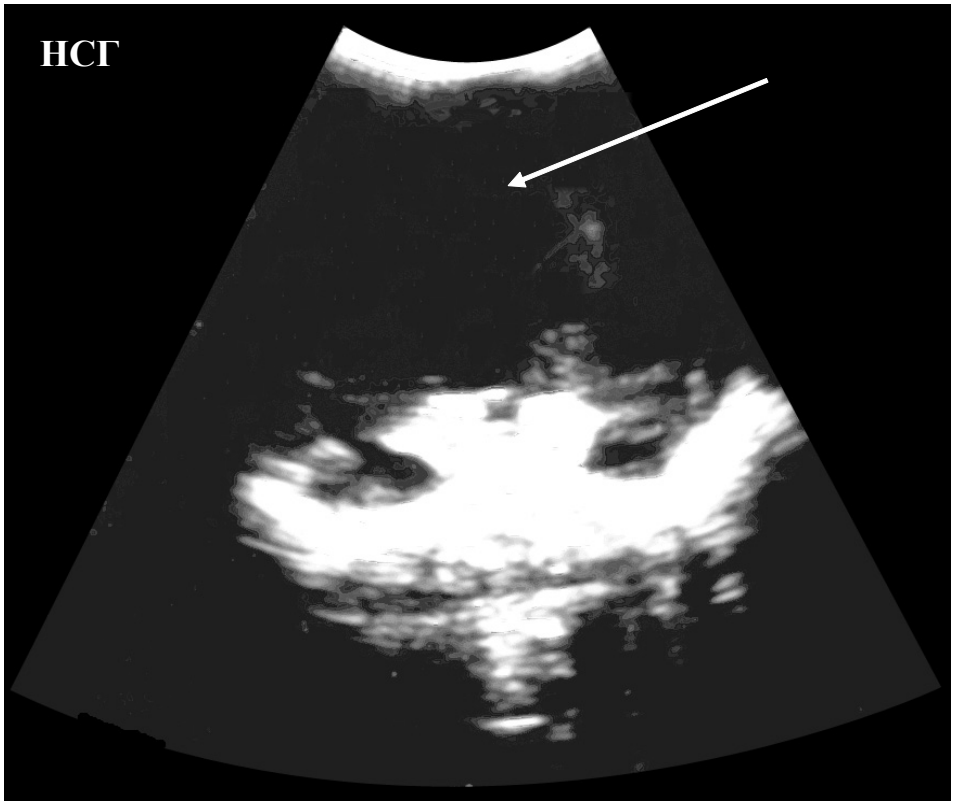


**Единая полость вместо боковых и третьего желудочков. Зрительные бугры не разделены, отсутствуют мозолистое тело и серповидный отросток мозговой оболочки**

## Прозэнцефалия семилобарная (полудолевая)

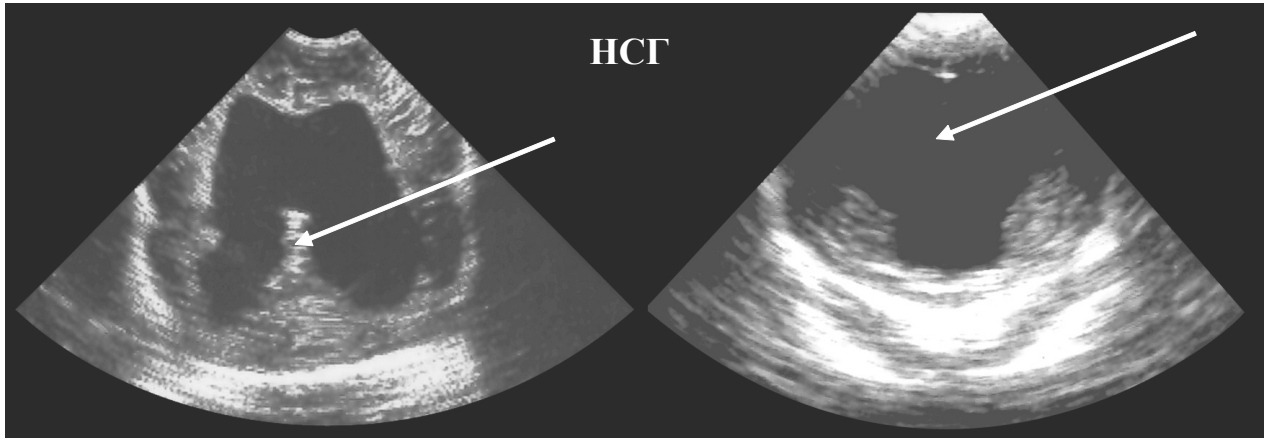


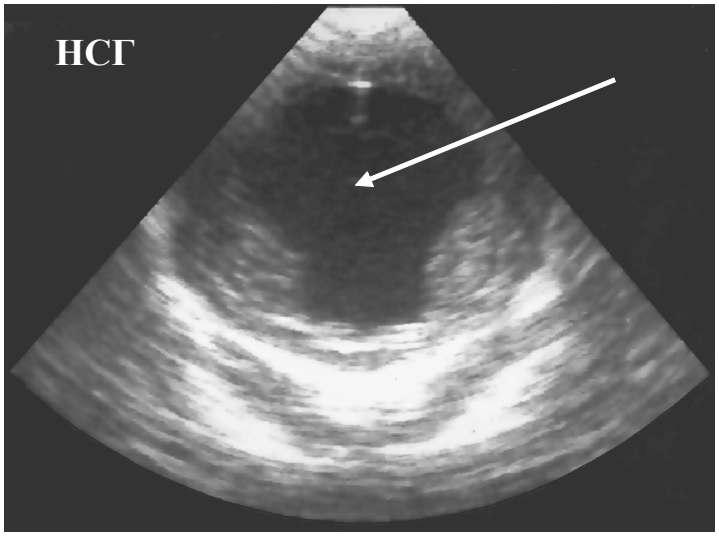


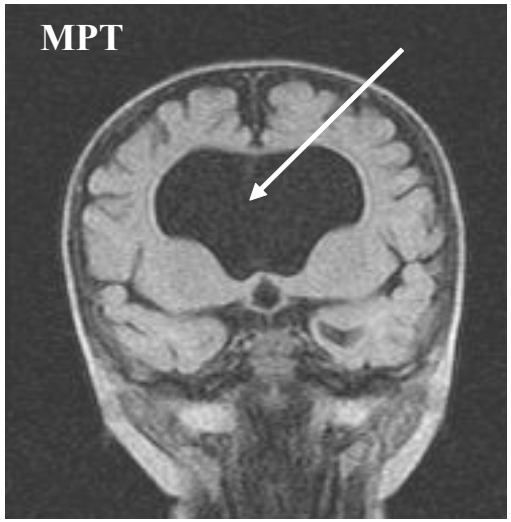


**Определяется один желудочек, серповидный отросток и межполушарная щель визуализируются в области затылочных долей, отсутствует мозолистое тело, зрительные бугры частично разделены, третий желудочек гипоплазирован**

## Прозэнцефалия лобарная (долевая)

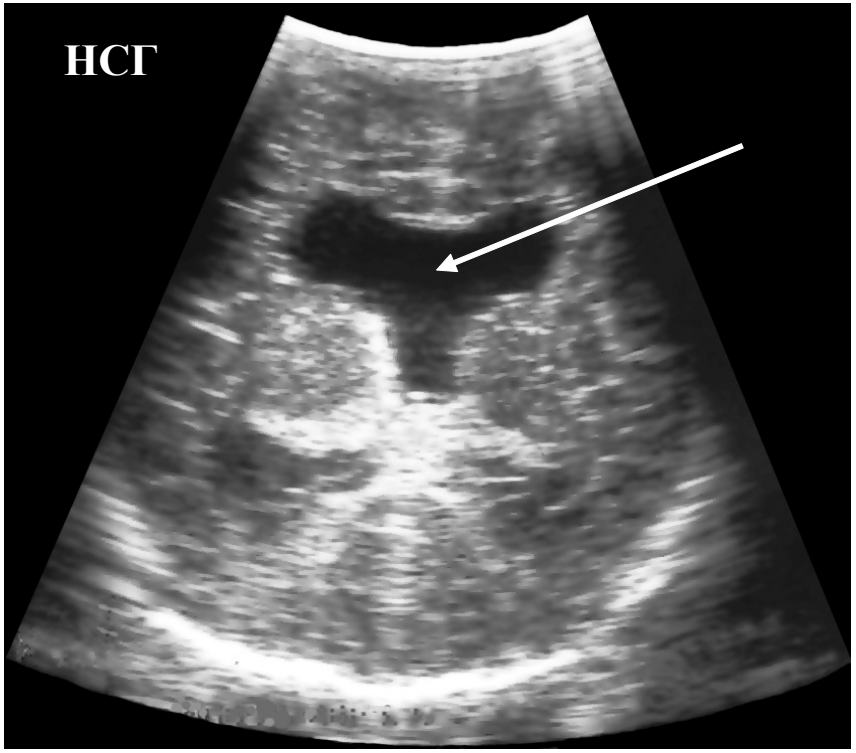


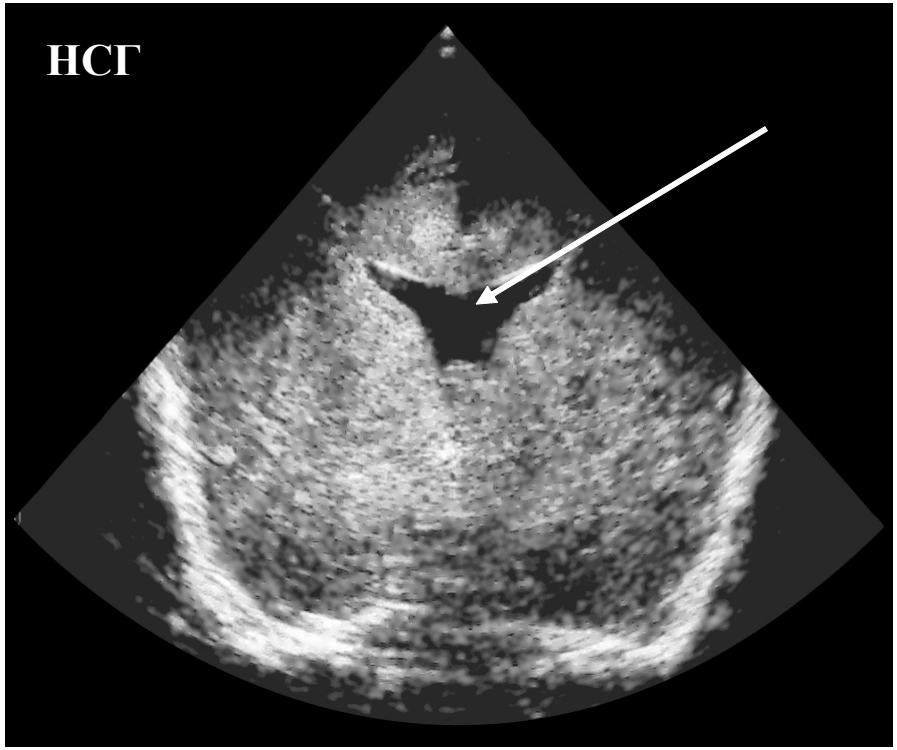


**Боковые желудочки соединены на уровне передних рогов, третий желудочек дифференцирован, базальные ганглии и зрительные бугры не изменены, структуры задней черепной ямки развиты**

# Гетеротопия

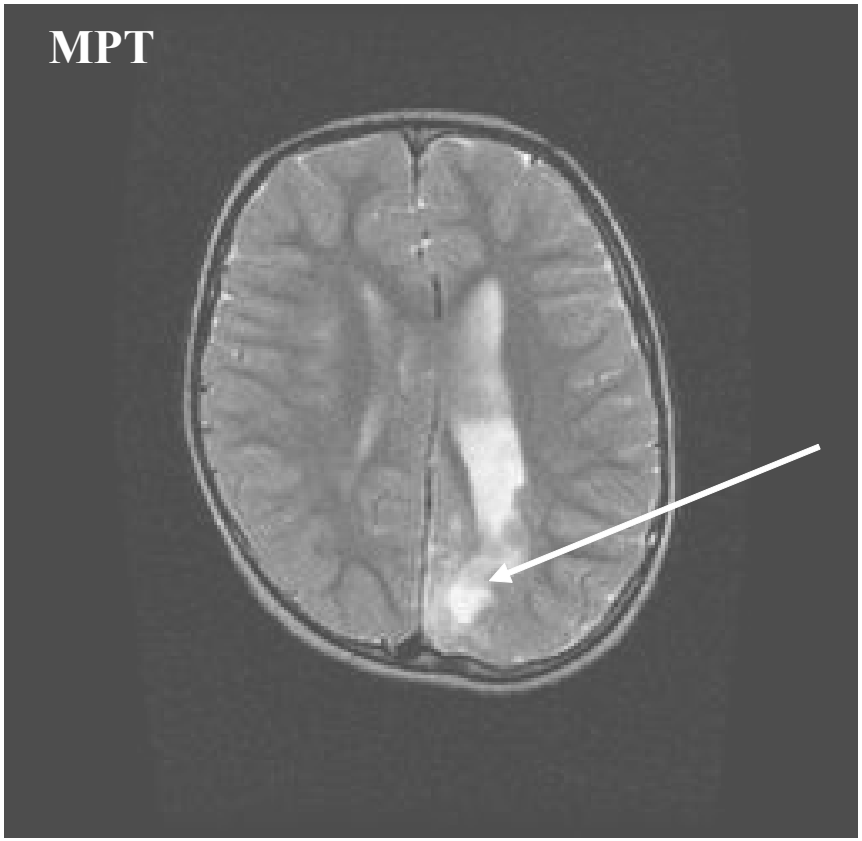


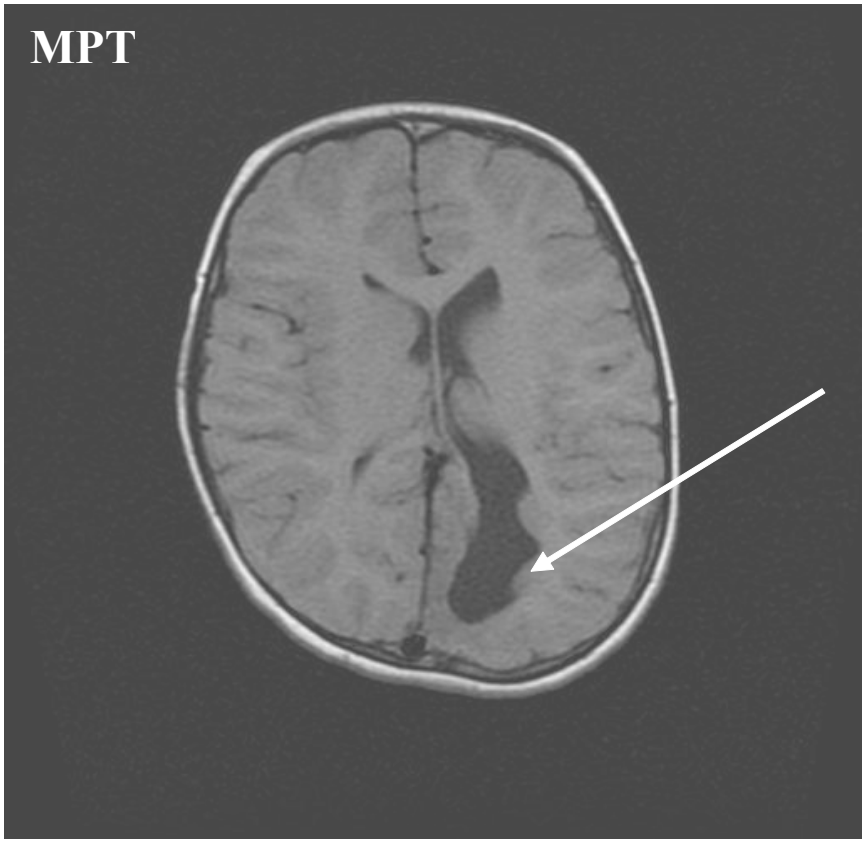


**Смещение группы клеток**

# Микрогирия

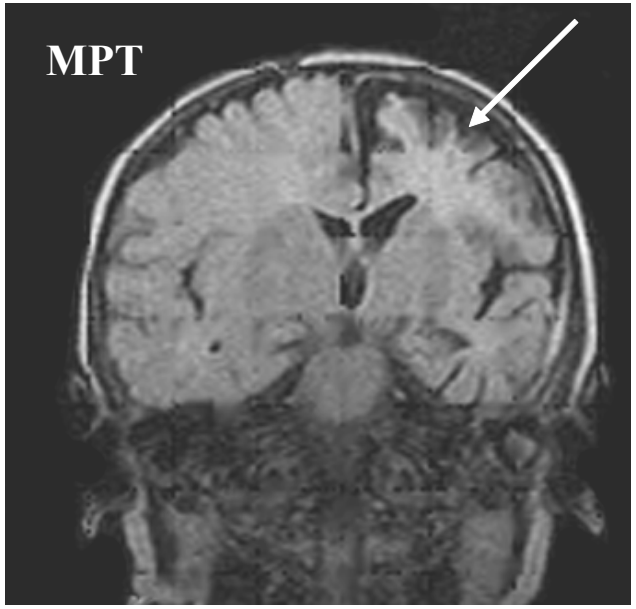


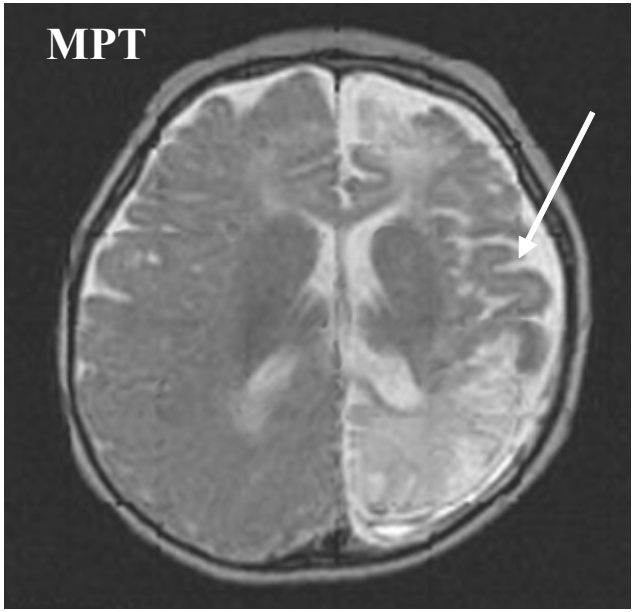


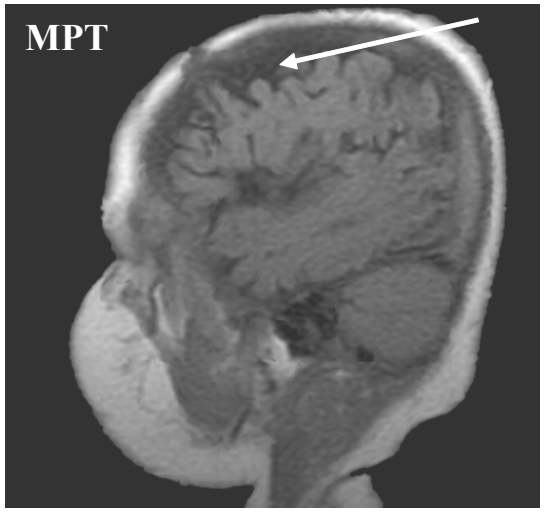


**Мелкие неправильно расположенные извилины и борозды**

# Пахигирия

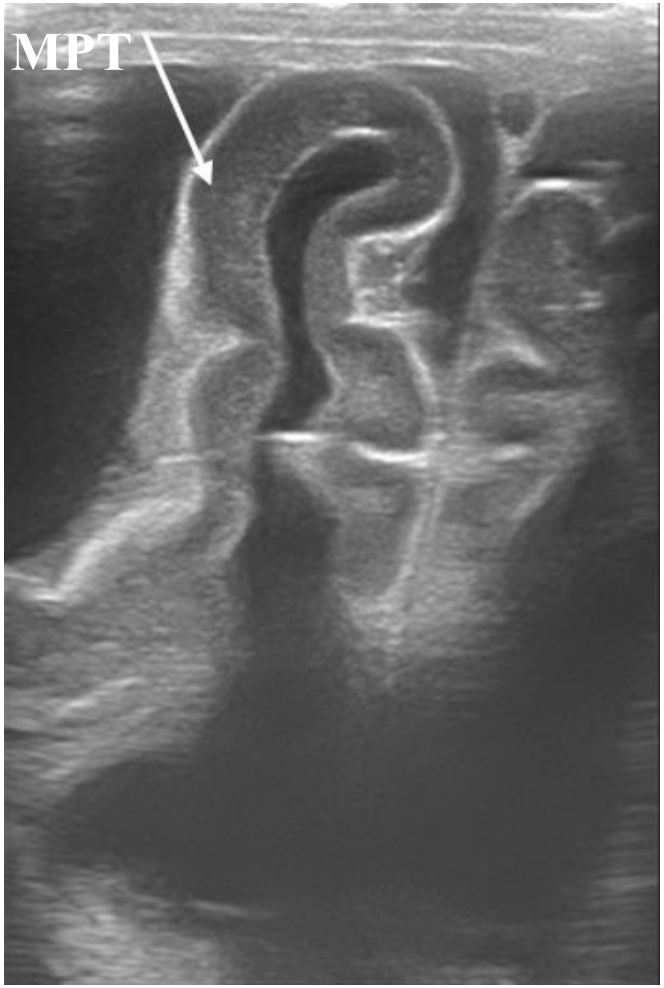


**Утолщение извилин полушарий большого мозга в сочетании с агенезией мозолистого тела**

**Утолщение извилины в правом полушарии большого мозга**

# Лиссэнцефалия

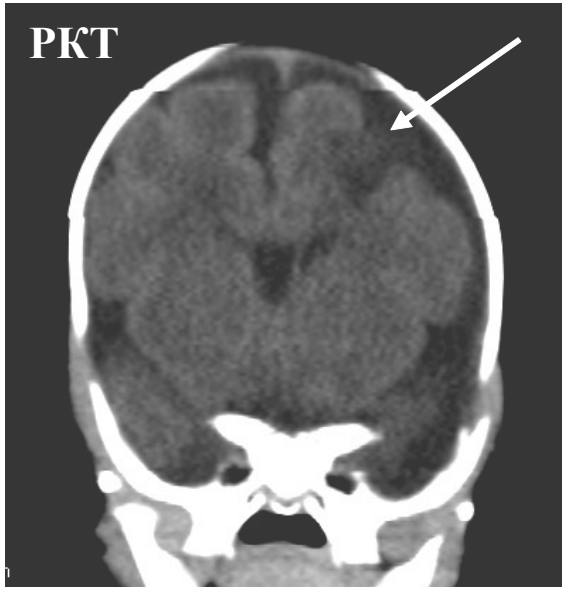

**Сглаженность полушарии большого мозга в сочетании с шизэнцефалией**

# Агенезия червя мозжечка

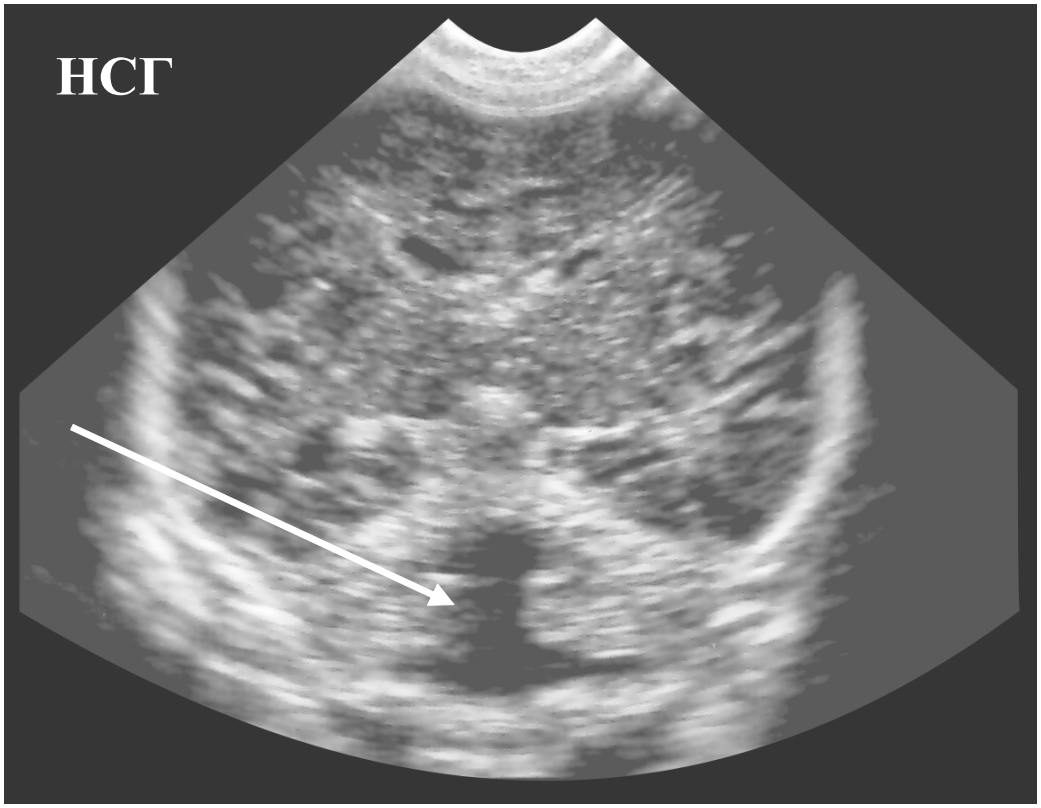


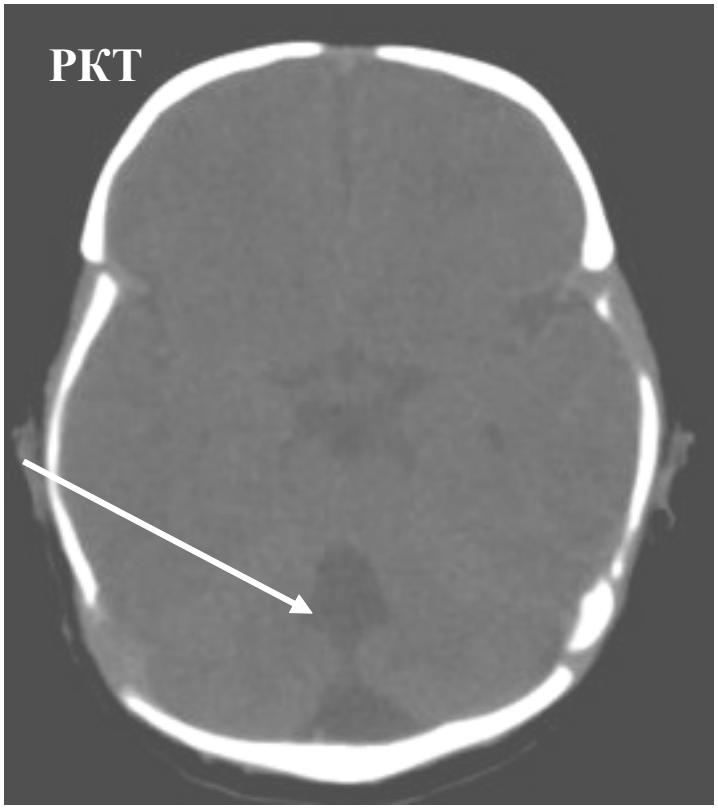

# Синдром Денди-Уокера

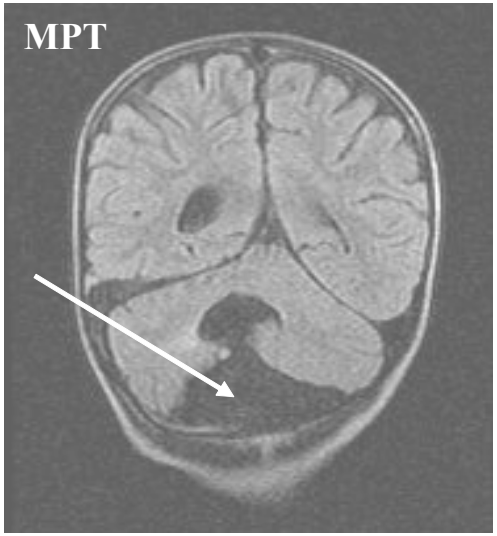


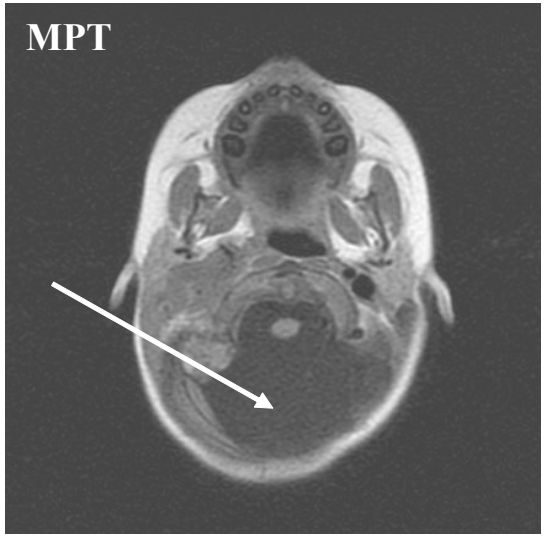


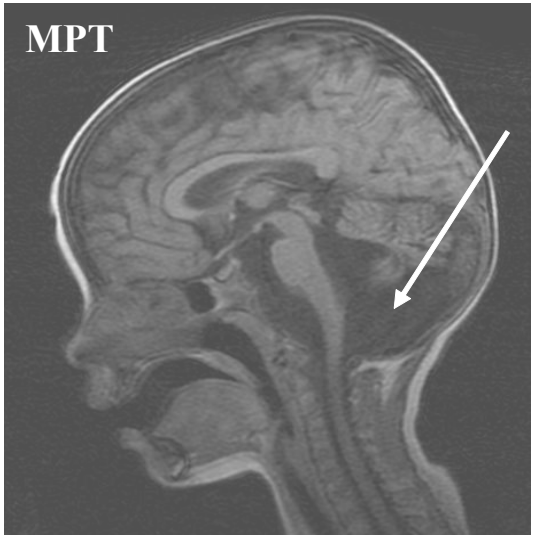


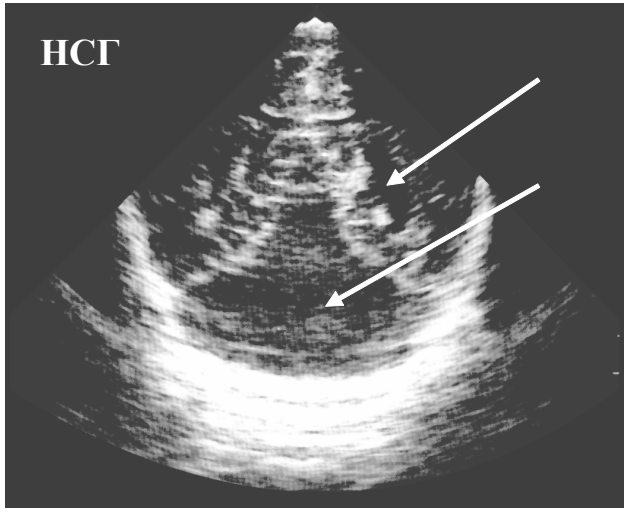


**Агенезия мозжечка, кистозное расширение IV желудочка, внутренняя гидроцефалия**

# Гидроцефалия

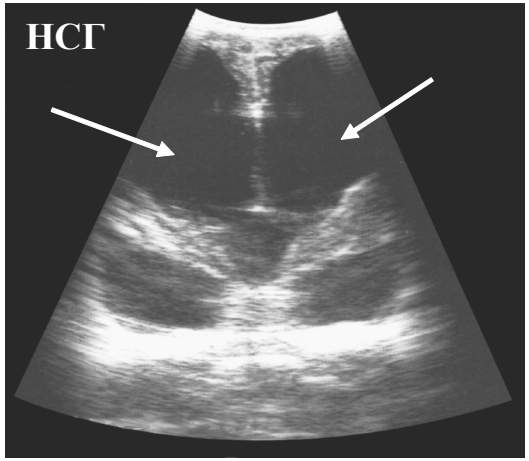


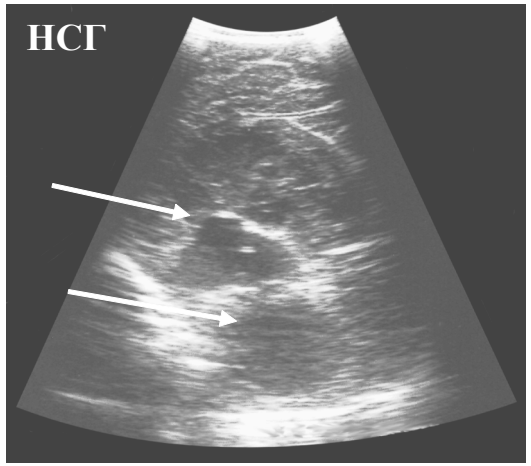


**Расширение боковых, III, IV желудочков**

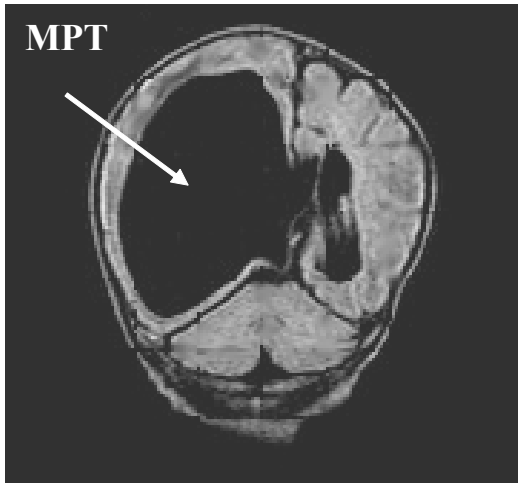


**Асимметричное расширение боковых желудочков**

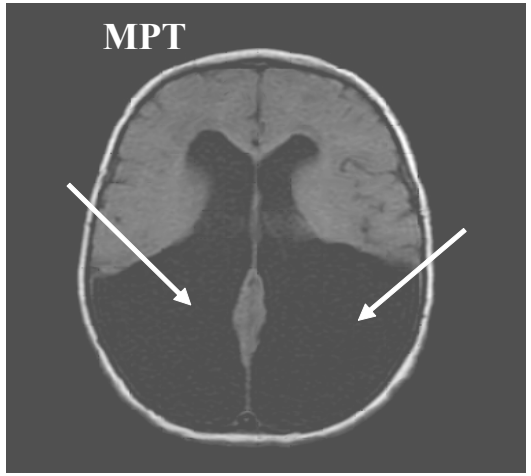


**Расширение боковых желудочков за счет задних отделов**

# Гидроанэнцефалия

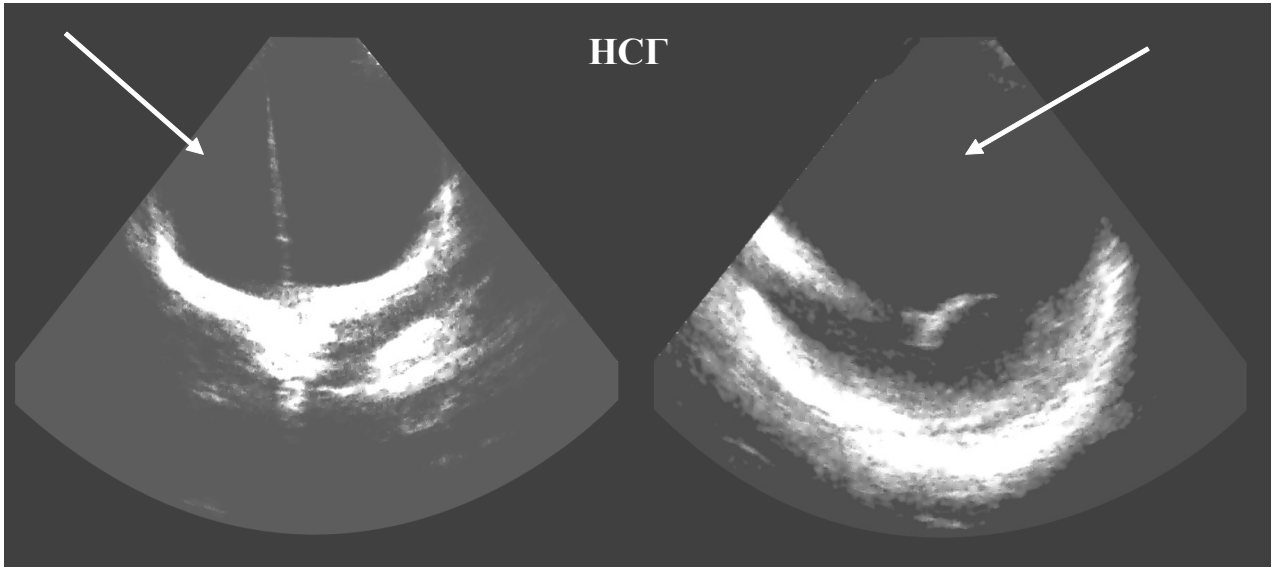


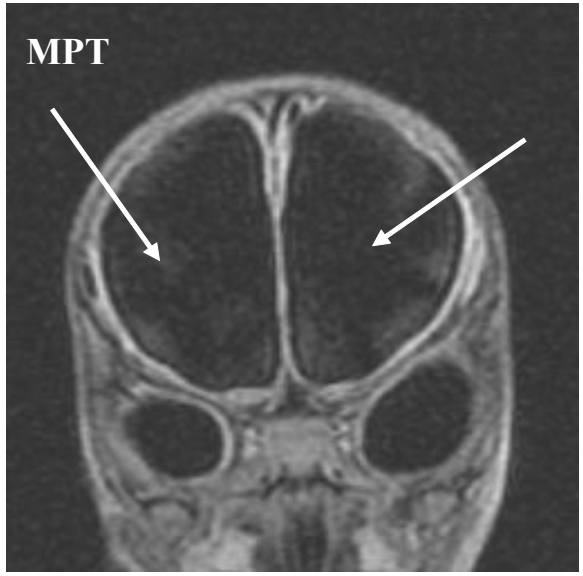


**Отсутствуют гемисферы мозга, сохранены кости свода черепа и мягкие ткани головы**

# Арнольда-Киари

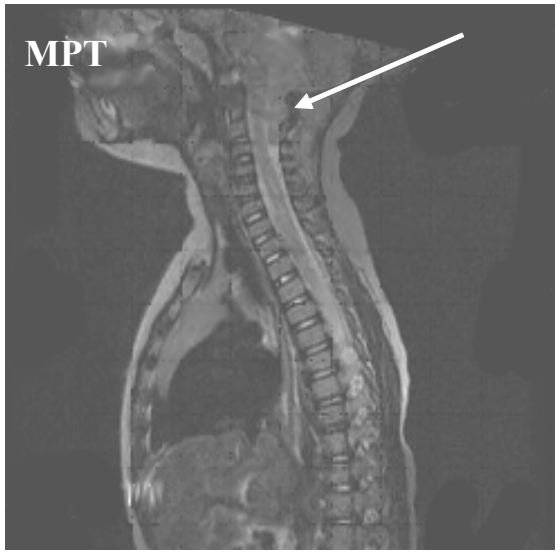


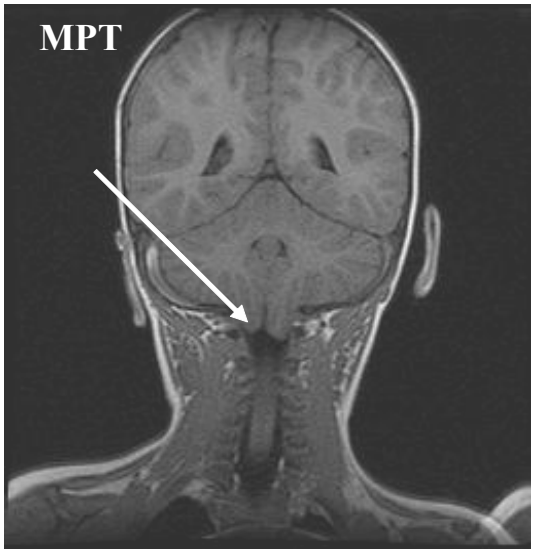


**Тип 1 — смещение миндалин мозжечка ниже уровня затылочного отверстия**

# Арахноидальные кисты

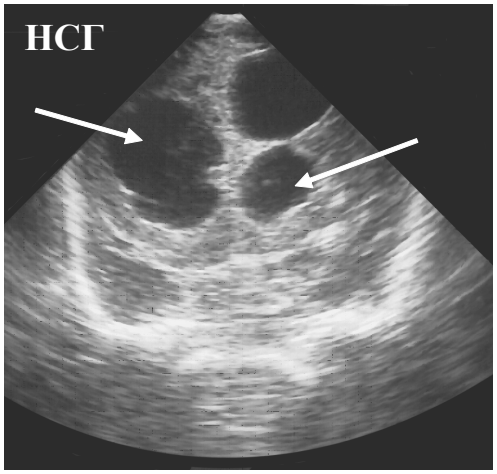


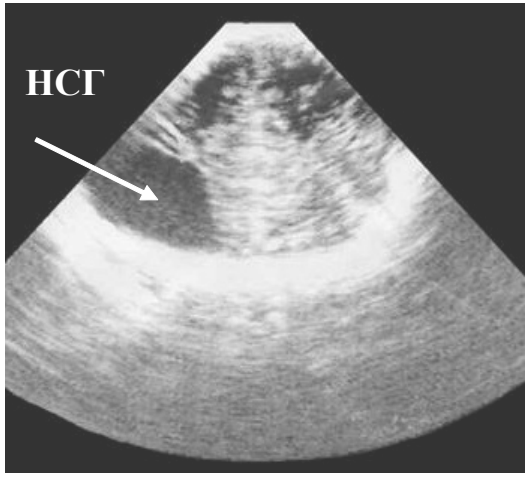


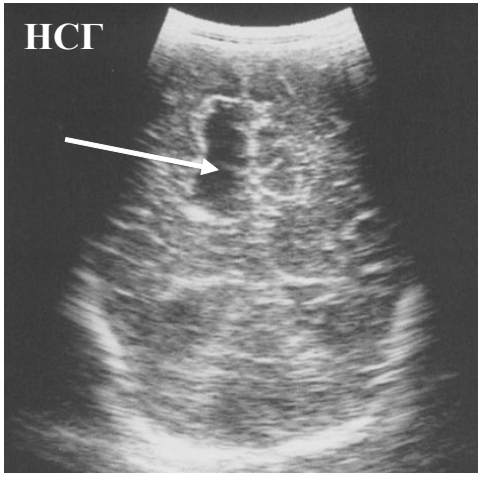


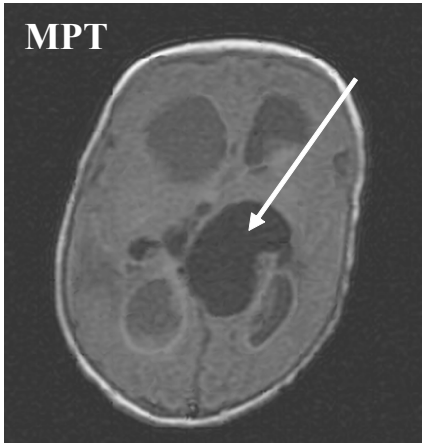


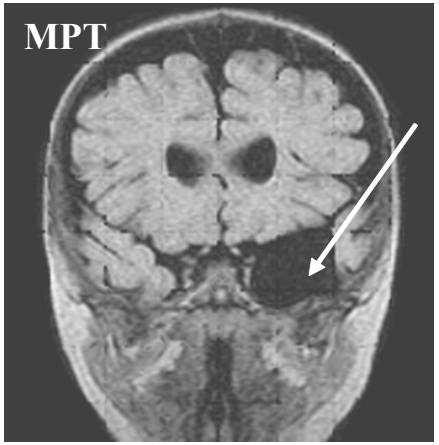


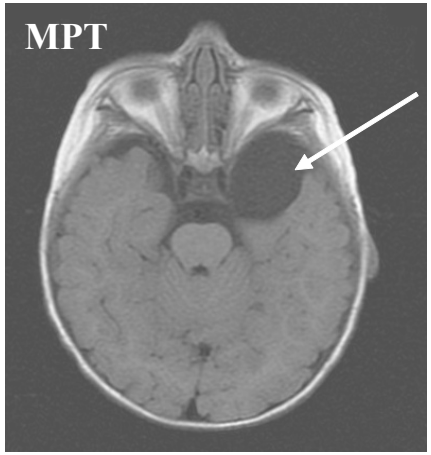

**Кисты в различных отделах головного мозга**

# Ретроцеребеллярная киста

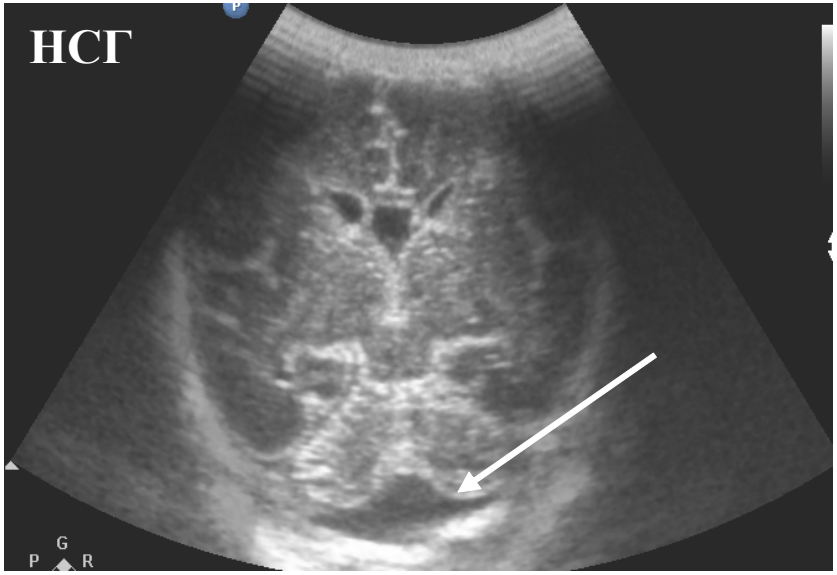


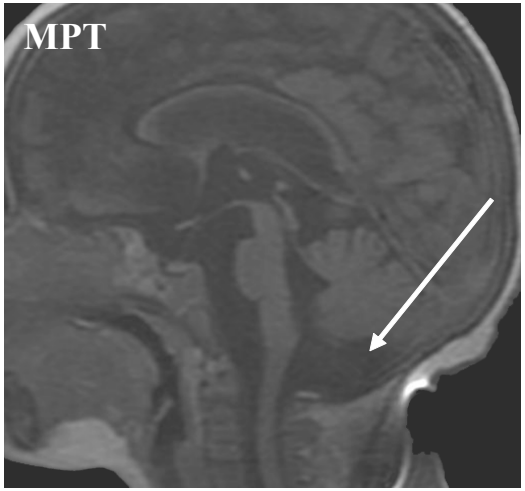


**Кистозная структура в задней черепной ямке, позади мозжечка**

## Киста полости прозрачной перегородки

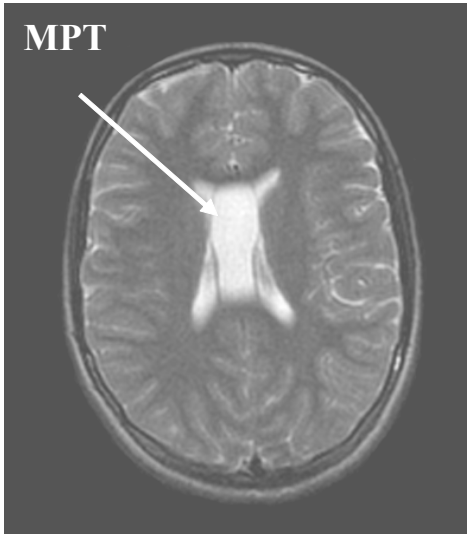


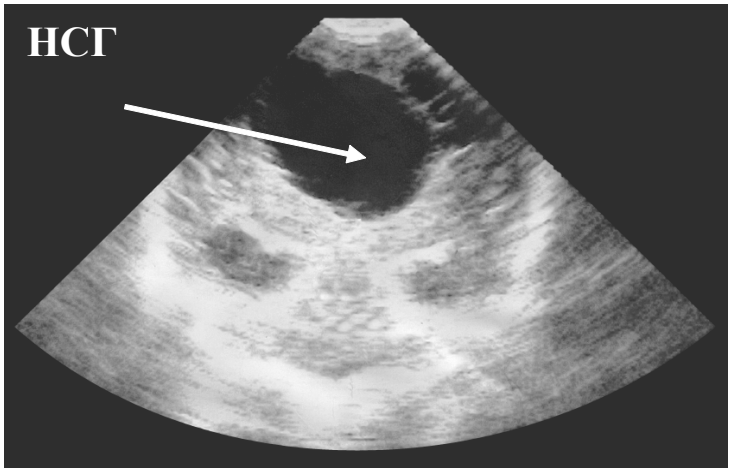


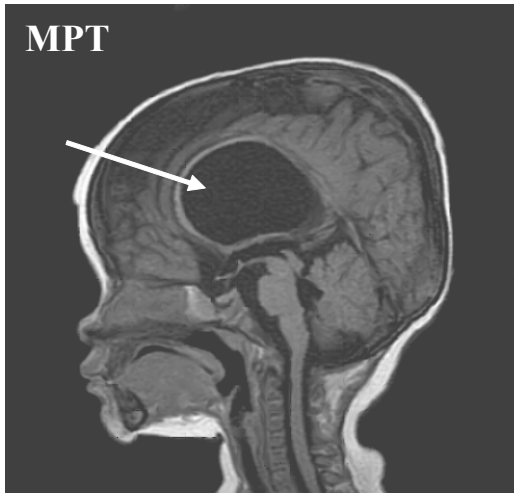


## Кистозная структура с четкими контурами

# Киста сосудистого сплетения

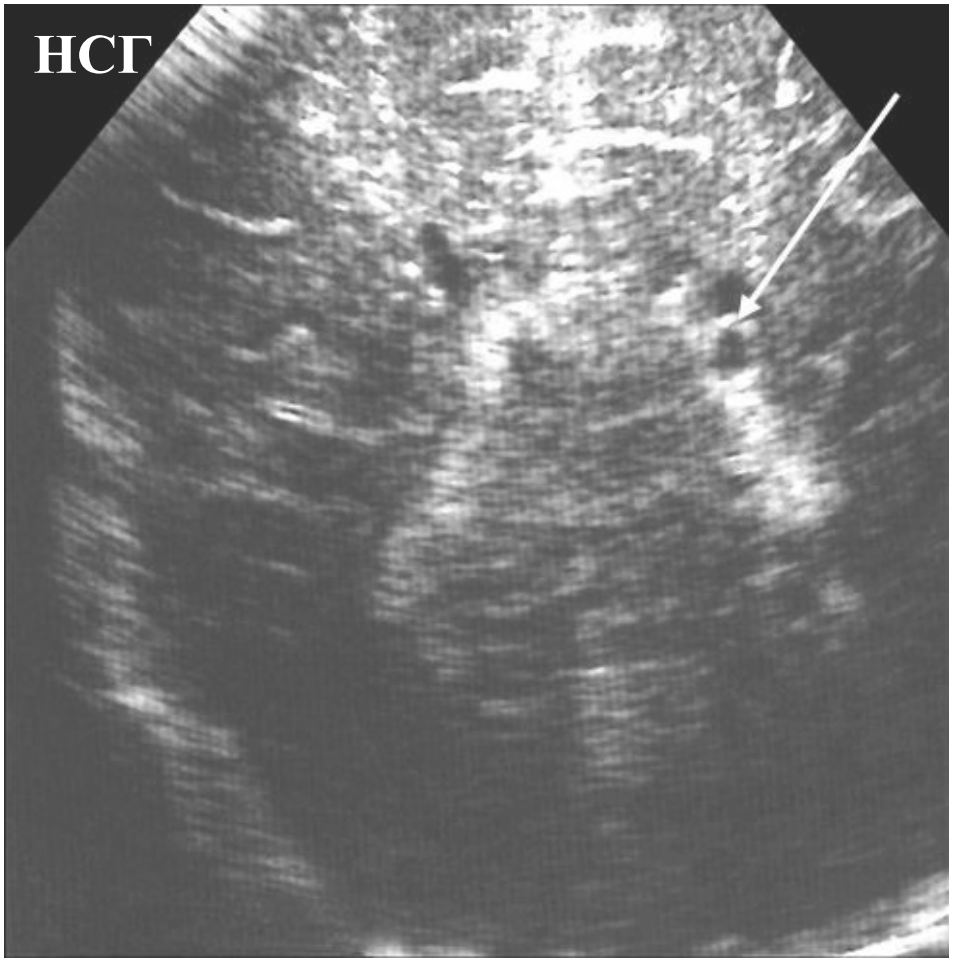


**Мелкая киста в строме сосудистого сплетения**

# Менингоцеле

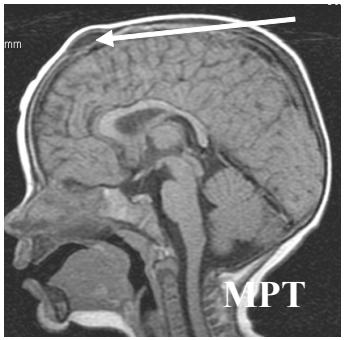


**Пролабирование менингеальной оболочки**

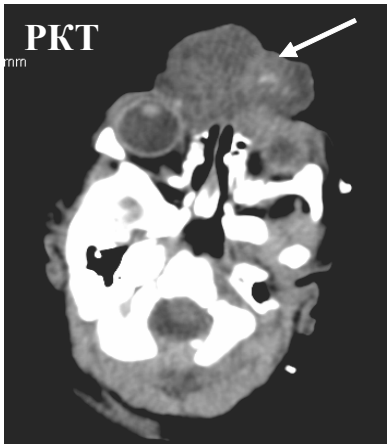


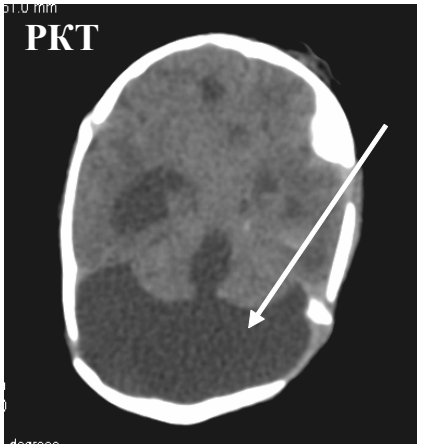


## Менингоэнцефалоцеле

**Пролабирование менингеальной оболочки и вещества головного мозга в сочетании с пороком Денди–Уокера**

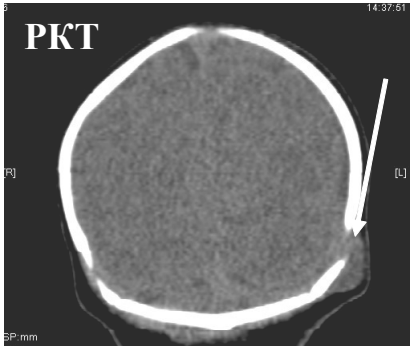


## Перикраниальный синус

**Образование, сообщающееся с венозной системой**

## Артерио-венозная мальформация передней мозговой артерии

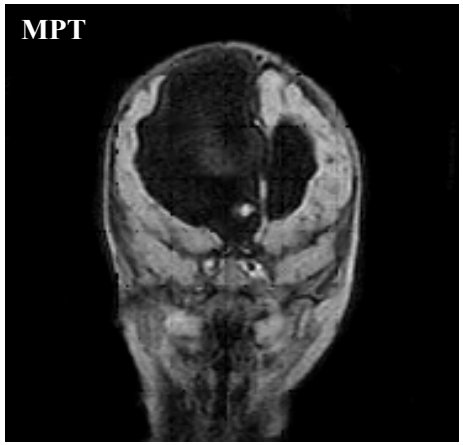


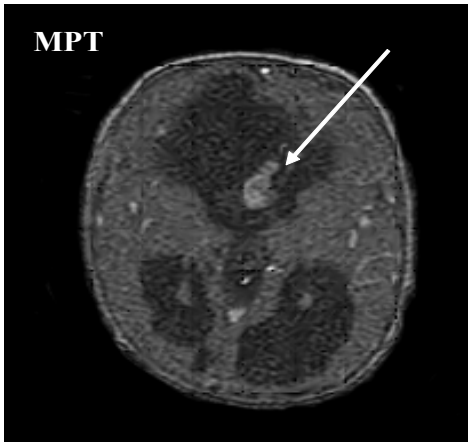


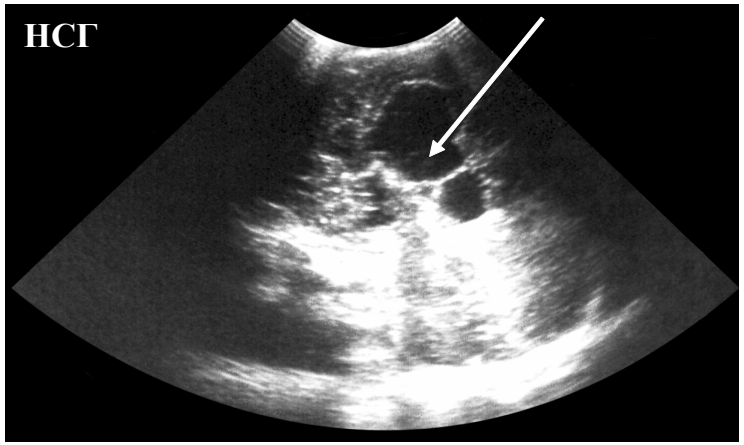


## Артерио-венозная мальформация вены Галена

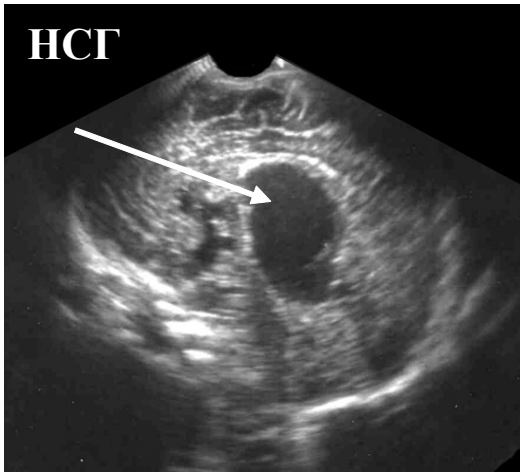


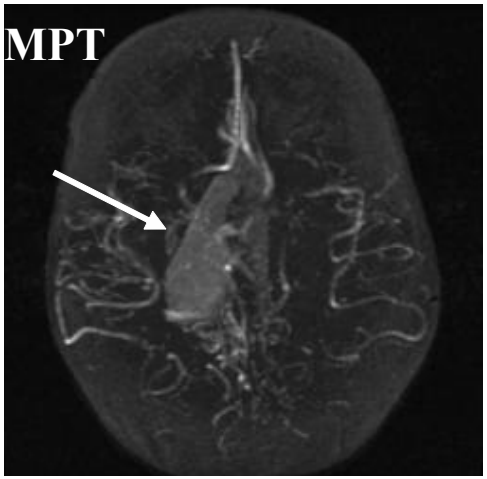


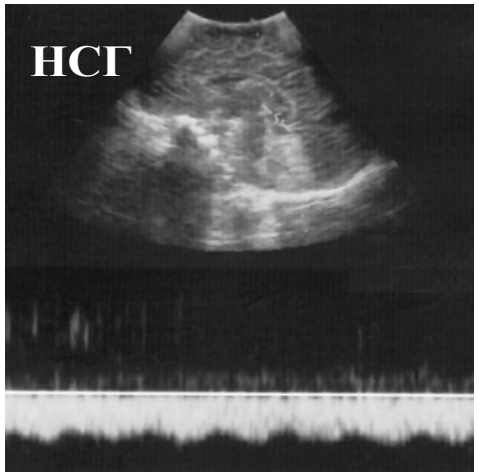


## Структура позади III желудочка с наличием кровотока по данным допплерографии

# ИНФЕКЦИОННЫЕ ПОРАЖЕНИЯ ГОЛОВНОГО МОЗГА

## *Специфические внутриутробные инфекции*

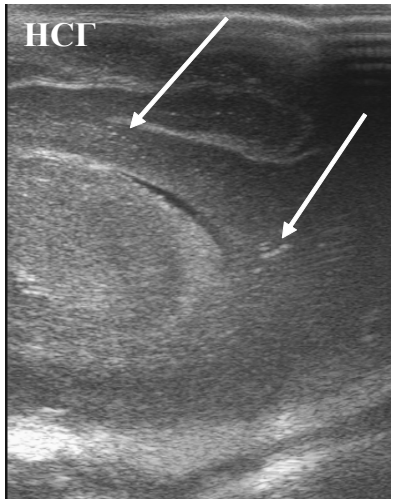


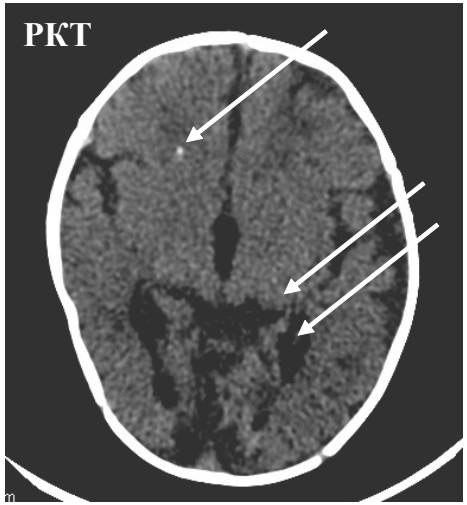


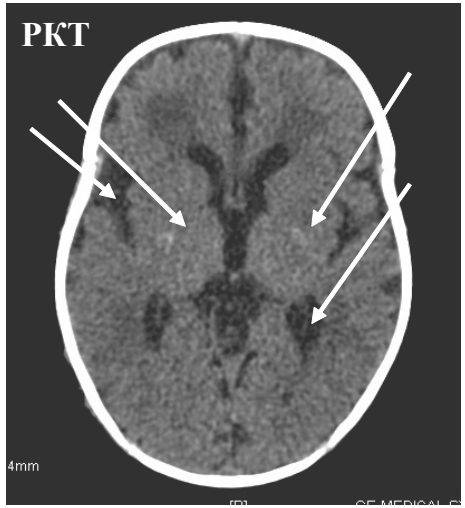


**Токсоплазмоз: кальцинаты в тканях головного мозга (НСГ), кальцинаты и расширение субарахноидального пространства, желудочков, цистерн (РКТ)**

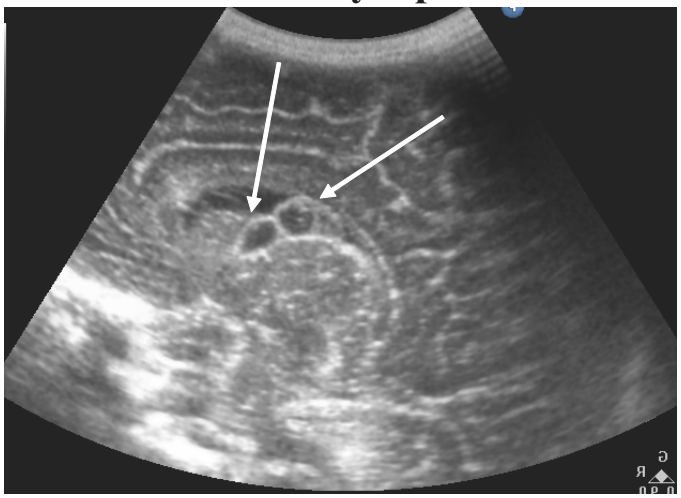

**Цитомегаловирусная инфекция: множественные субэпендимальные кисты**

# Менингит

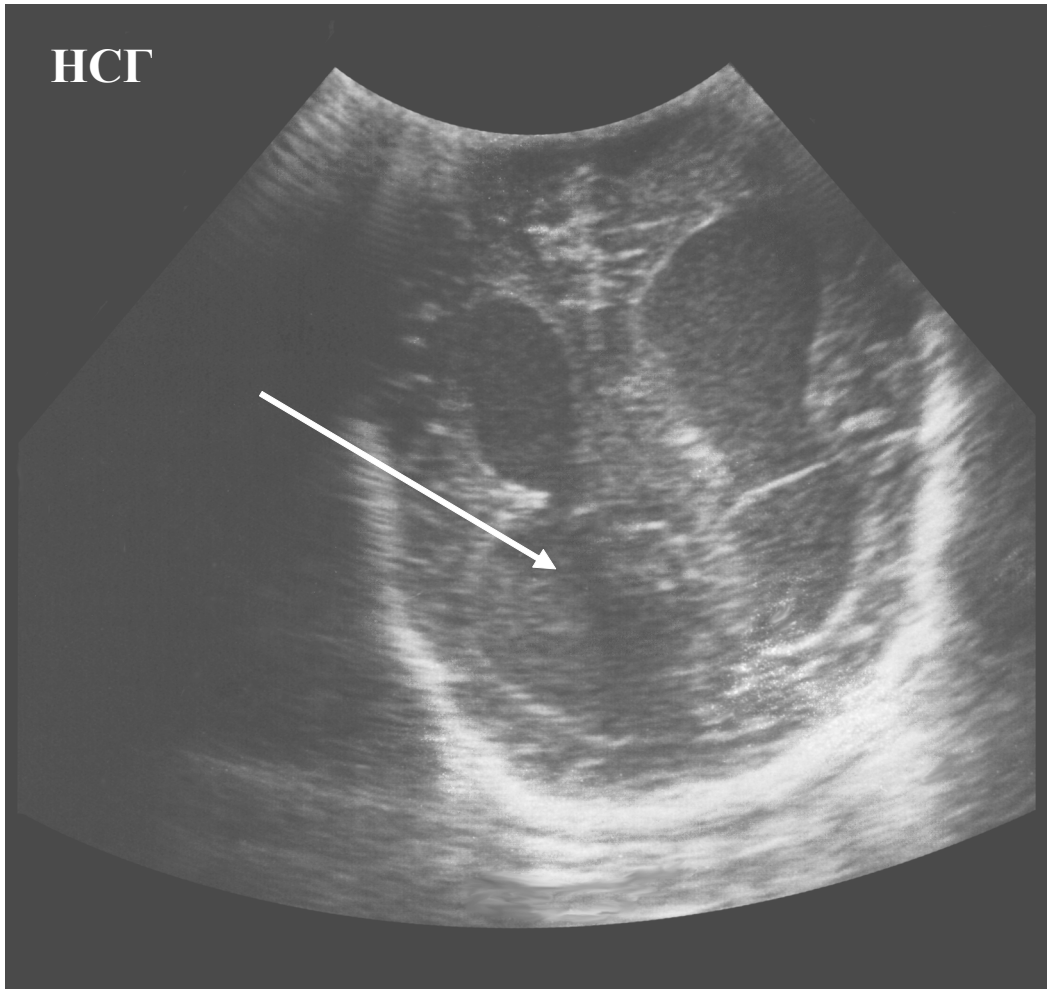


**Расширение боковых желудочков с наличием взвеси в их полостях**

# Менингоэнцефалит

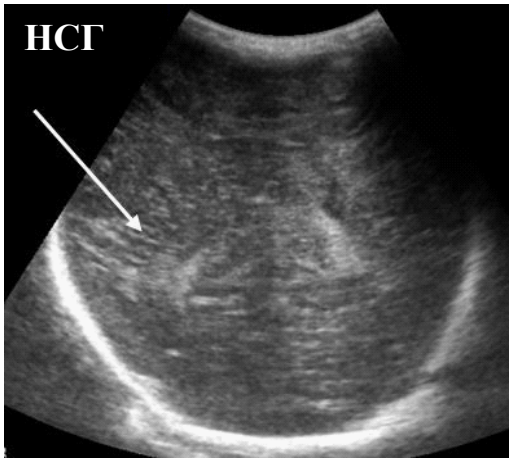


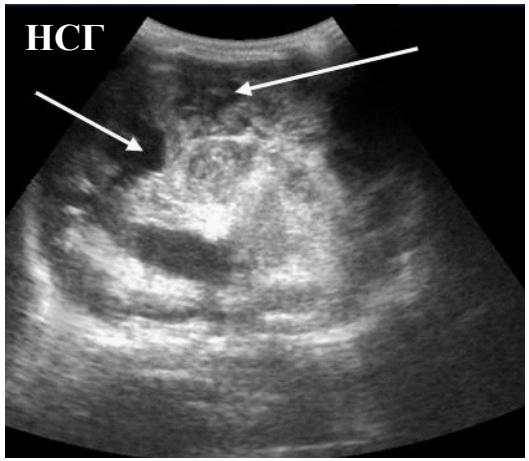

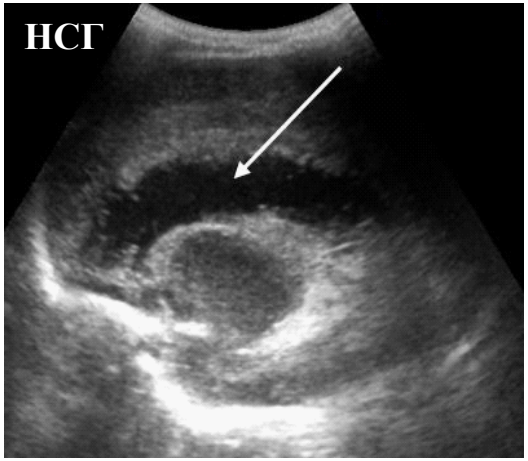


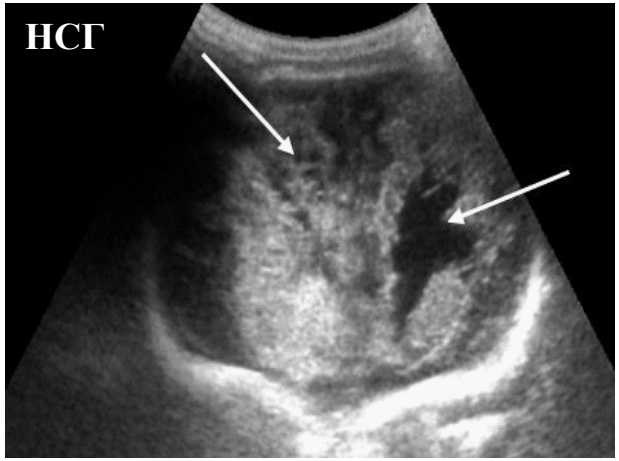


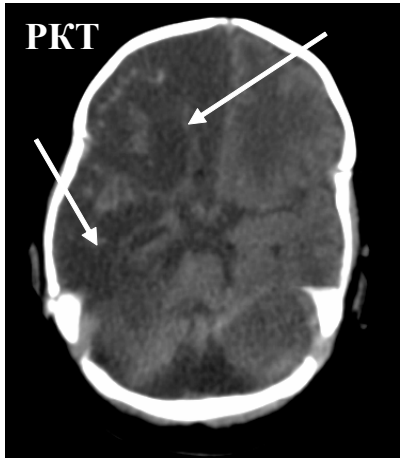


**Неоднородность тканей головного мозга, множественные кисты, расширение желудочков**

# ЛЕГКИЕ

## РДС I–II

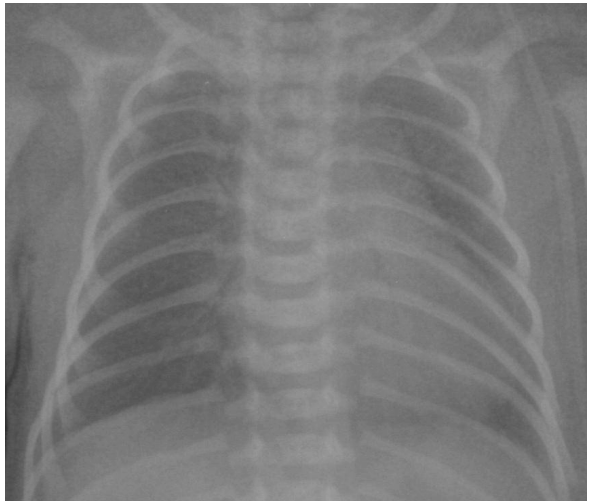

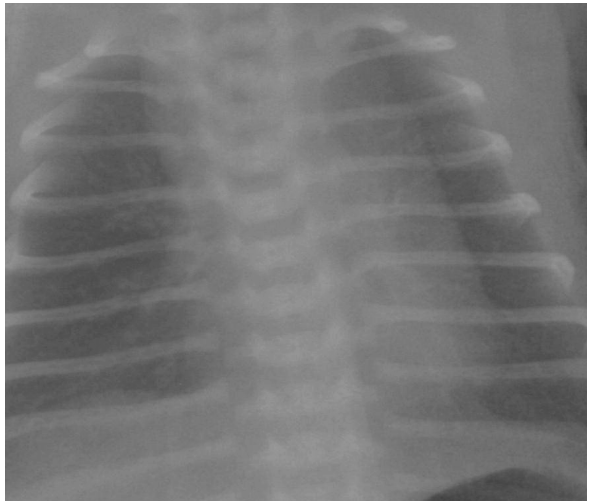

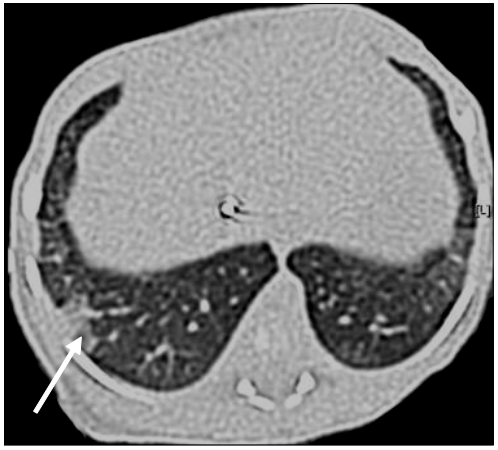

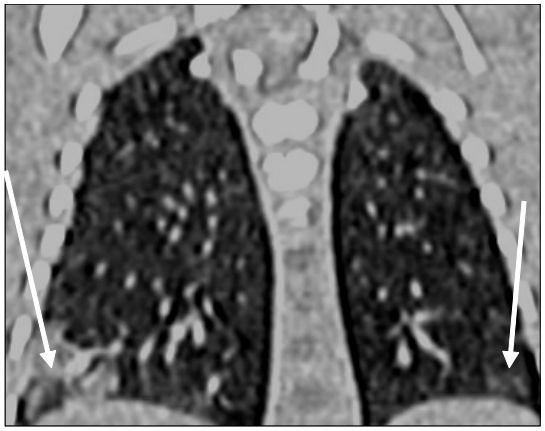

**Выраженные сетчатые зернистые уплотнения; «воздушная бронхограмма» до периферии легких. Очаги уплотнения.**

# РДС II–III

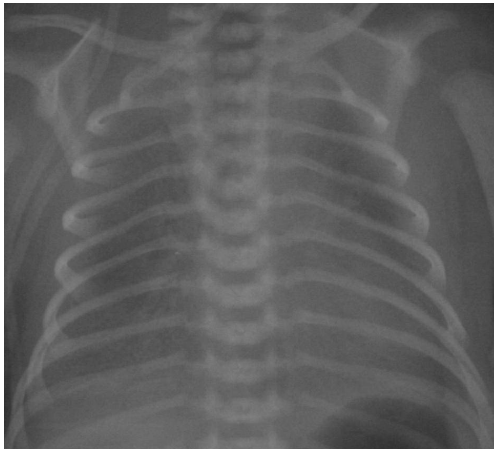

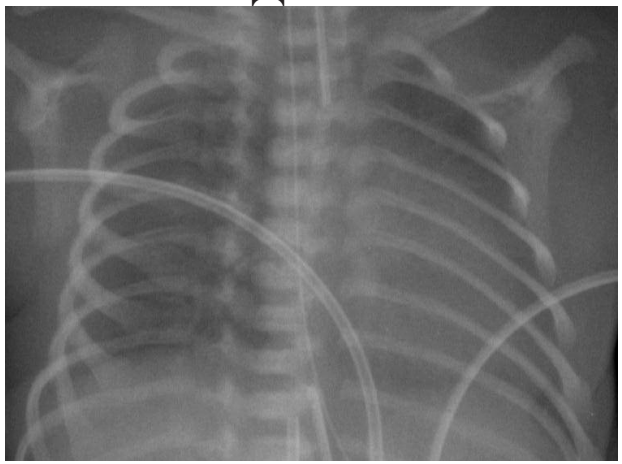

**«Вуалевидное затемнение»**

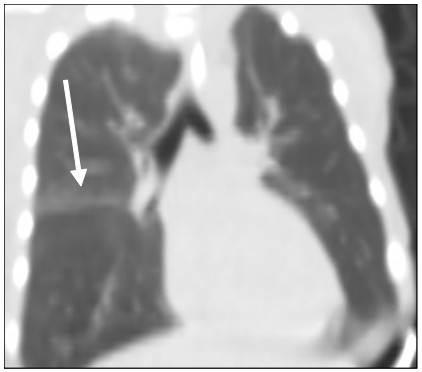

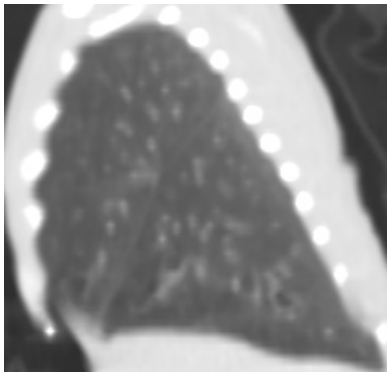

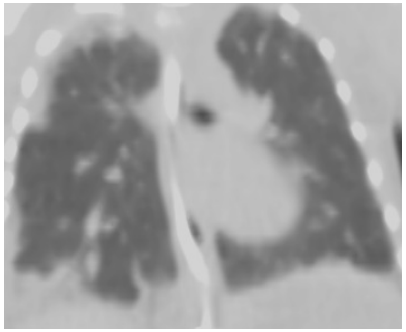

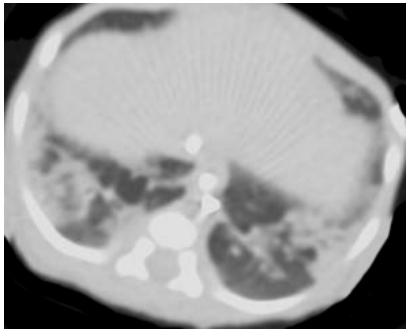

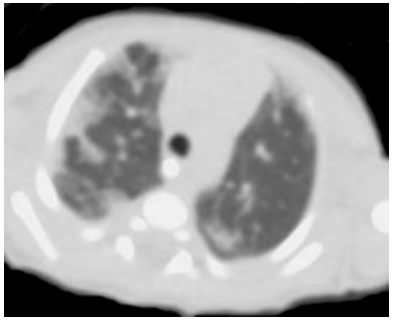

**Выраженные сетчатые зернистые уплотнения; «воздушная бронхограмма»; нечеткий контур сердца и диафрагмы, утолщение интерстиция; интерстициальный отек.**

# РДС III–IV

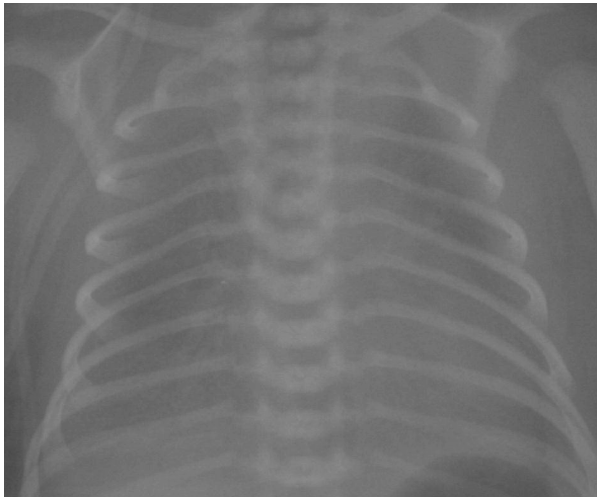

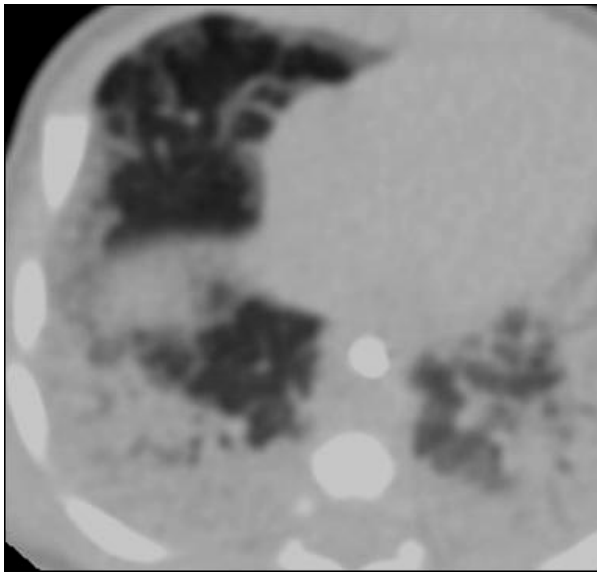

**Выраженные сетчатые зернистые уплотнения; «воздушная бронхограмма»; нечеткий контур сердца и диафрагмы, утолщение интерстиция; интерстициальный отек.**

**«Белое легкое» — гомогенное затемнение внутри легкого.**

# Эмфизема

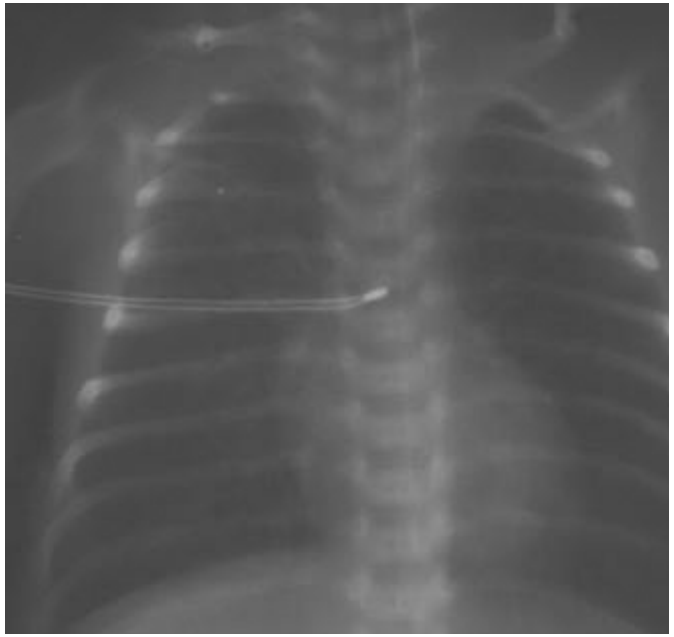

**Увеличение прозрачности легких**

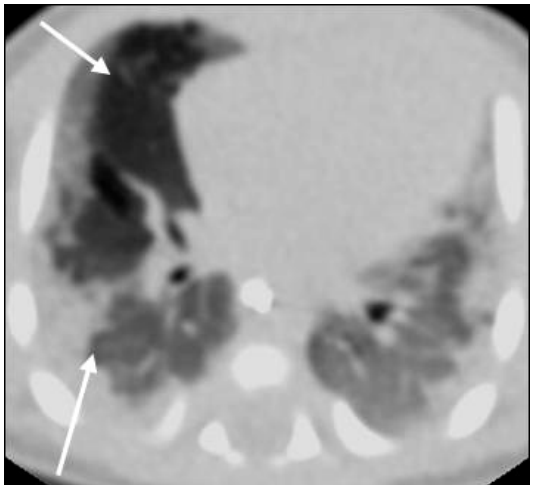

**Локальное повышение прозрачности в сочетании с РДС, пневмонией**

# Интерстициальный отек

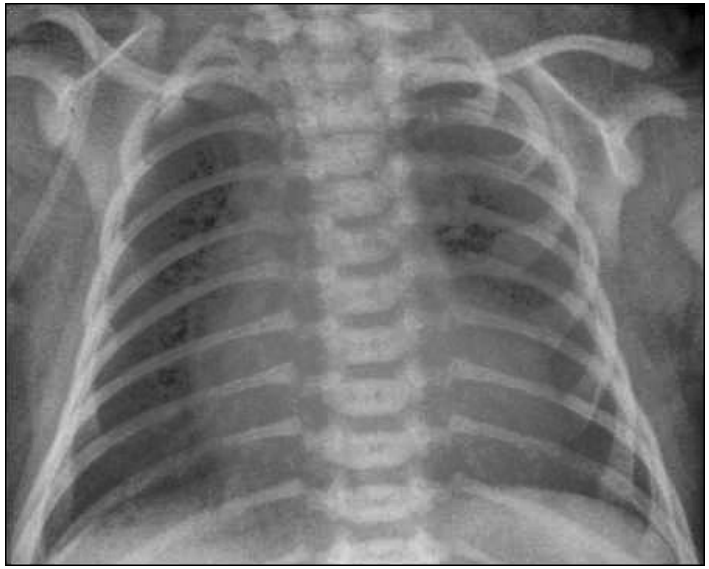

**Пневматизация диффузно неравномерно снижена**

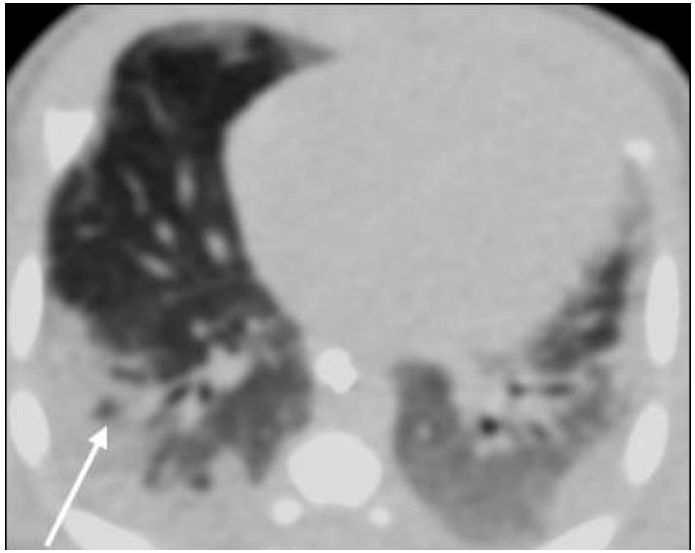

**Интерстициальный отек в сочетании с РДС, пневмонией**

# Пневмоторакс

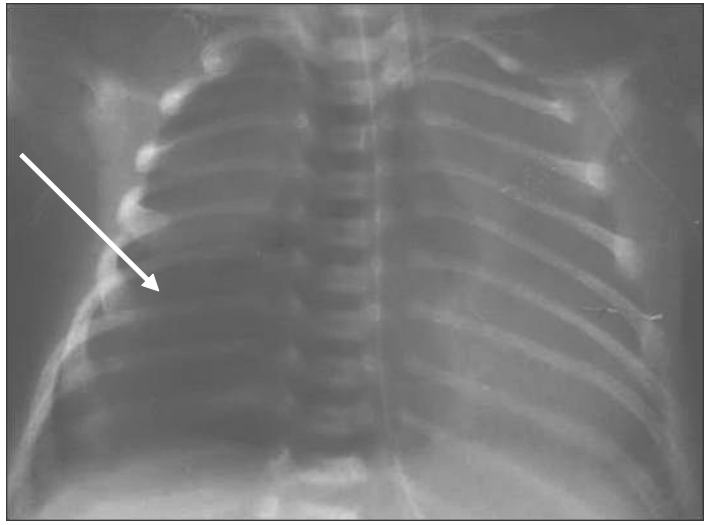

**Участок повышенной прозрачности вследствие скопления воздуха**

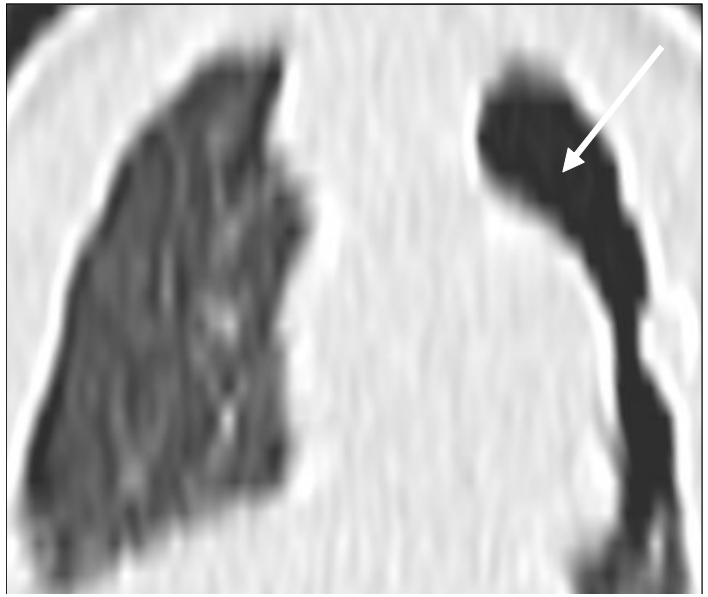

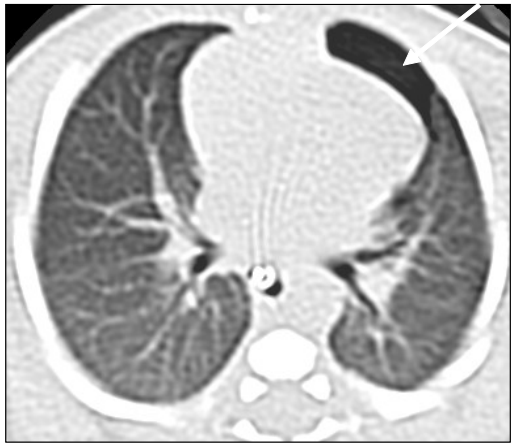

# Пневмония

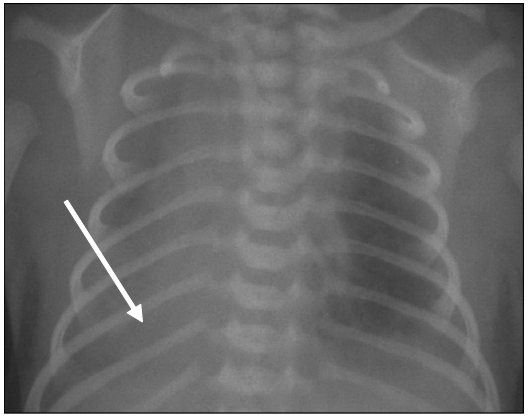

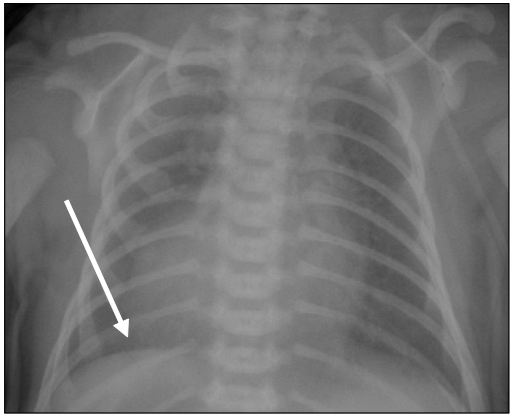

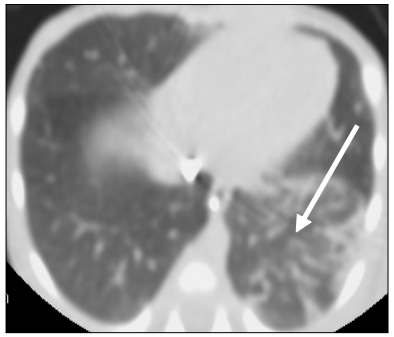

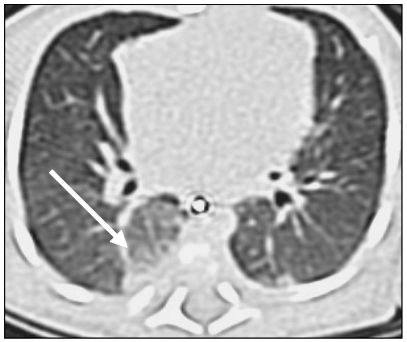

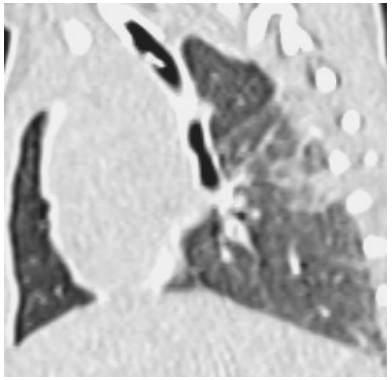

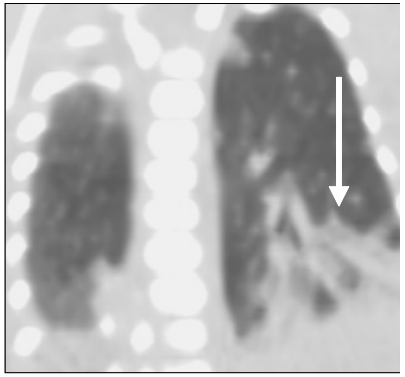

**Участок затемнения в ткани легкого**

*Печень*

## Неонатальный гепатит

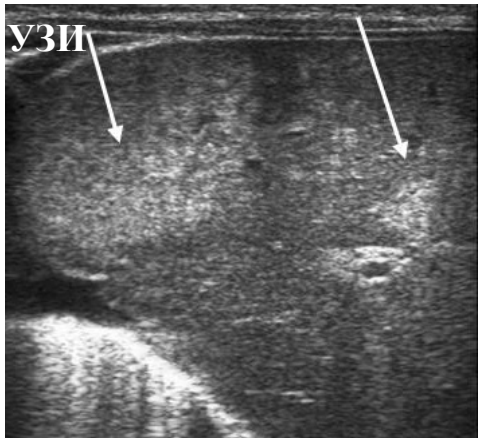


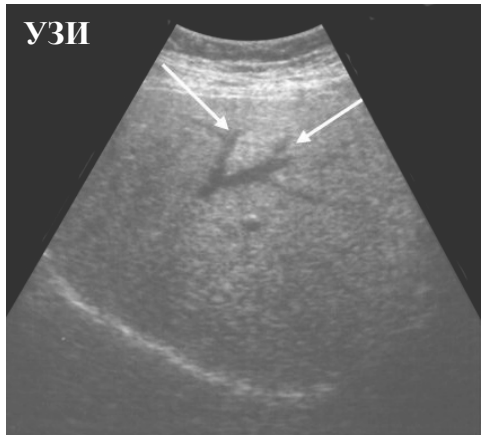


**Неоднородность тканей печени, деформация и «обрубленность» вен печени**

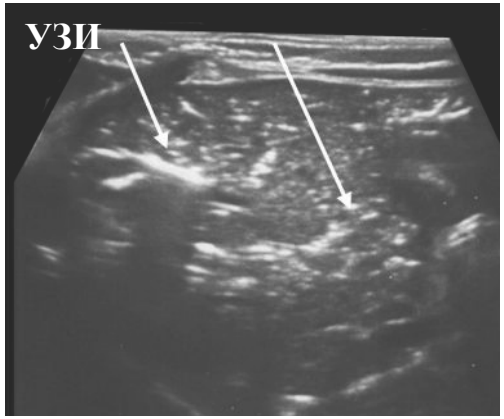


**Гиперэхогенные, утолщенные стенки вен печени**

**Свободная жидкость в брюшной полости**

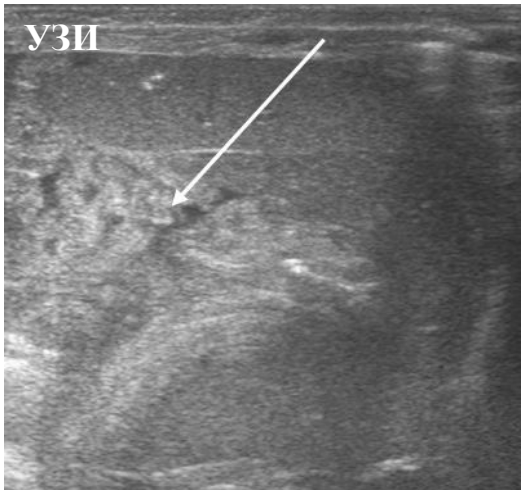


**Атония кишечника**

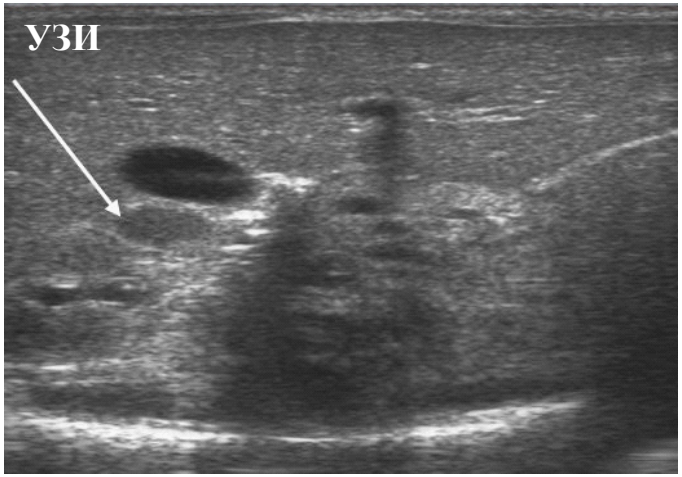


**Лимфатические узлы в воротах печени**

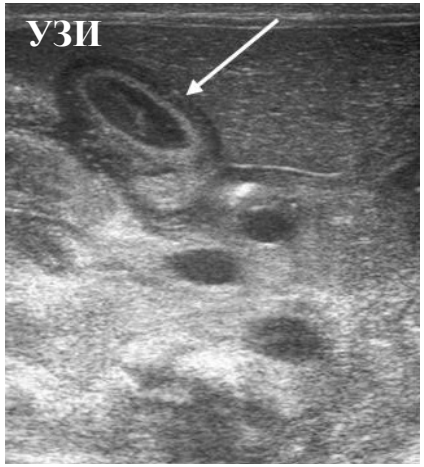


**Перифокальный отек желчного пузыря**

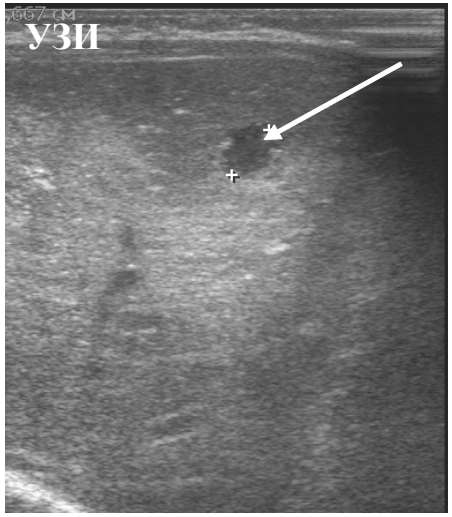


**Киста печени**

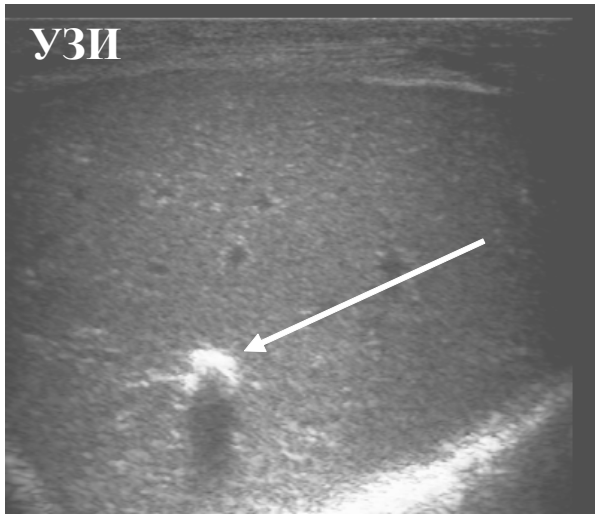


**Кальцинаты в печени**

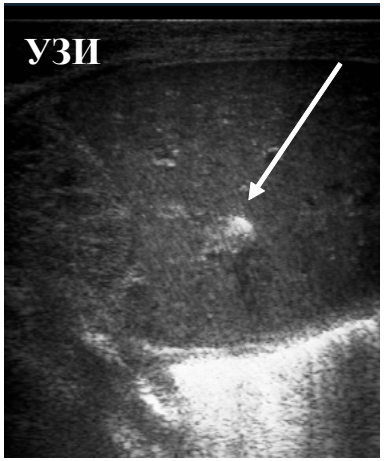

# Гематома печени

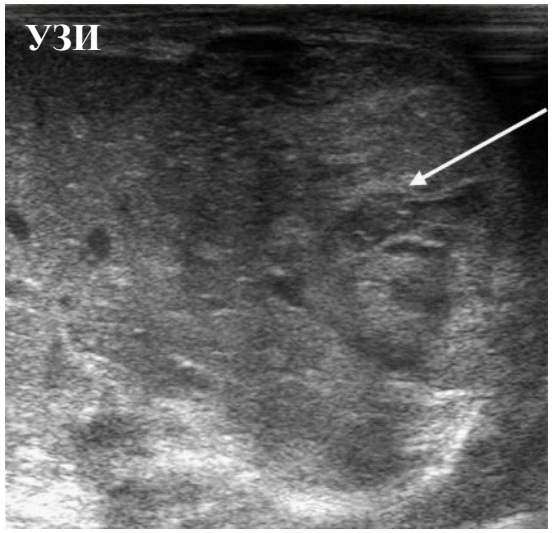


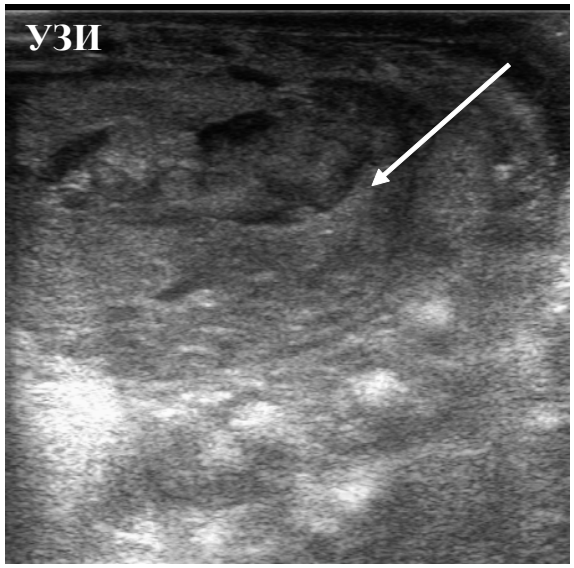


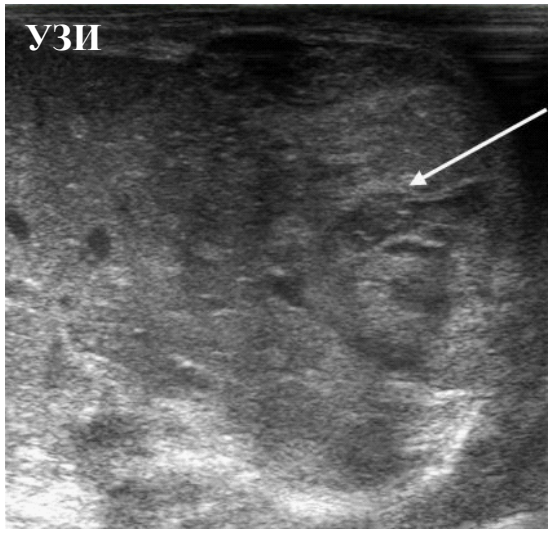

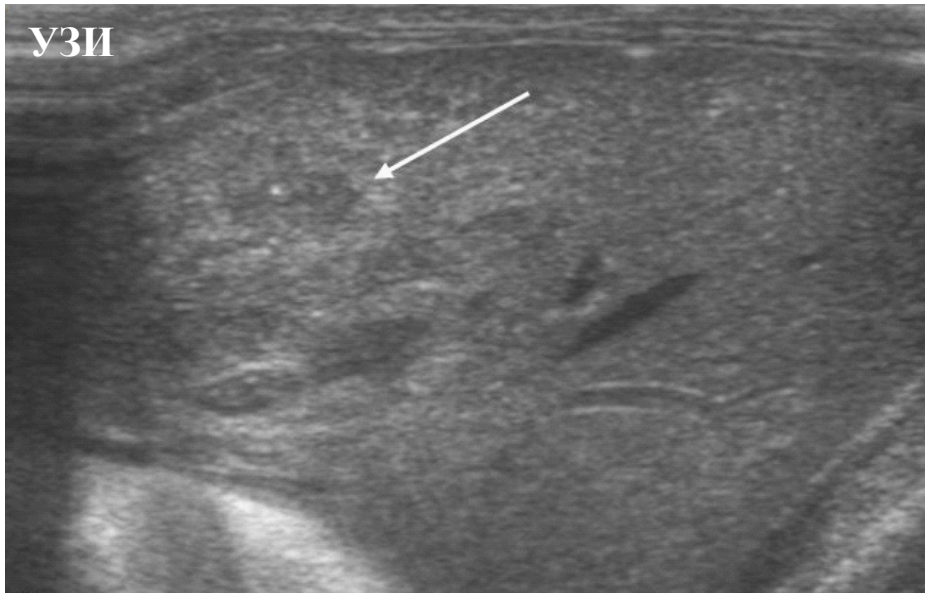
УЗИ

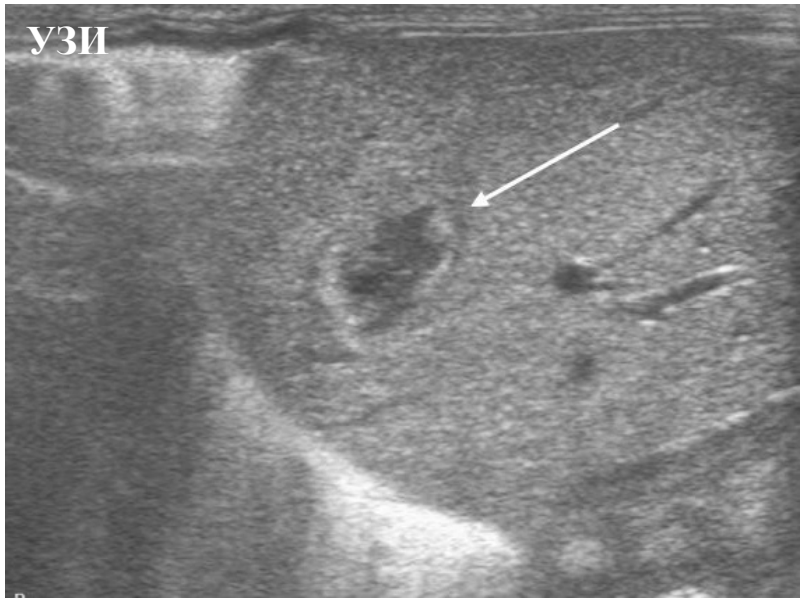
УЗИ

## *Воротная вена*

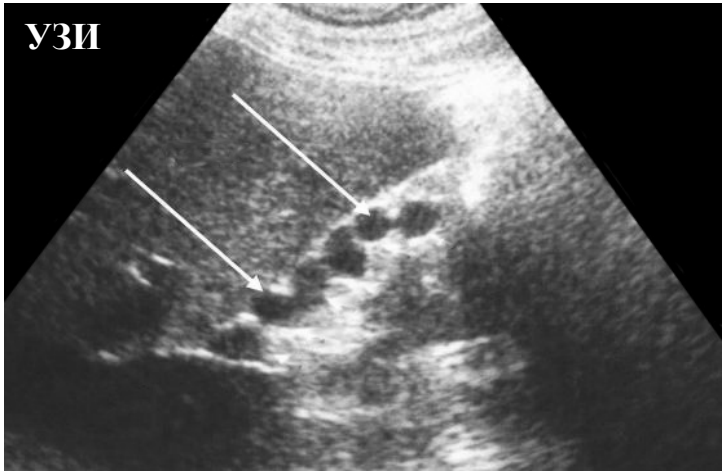

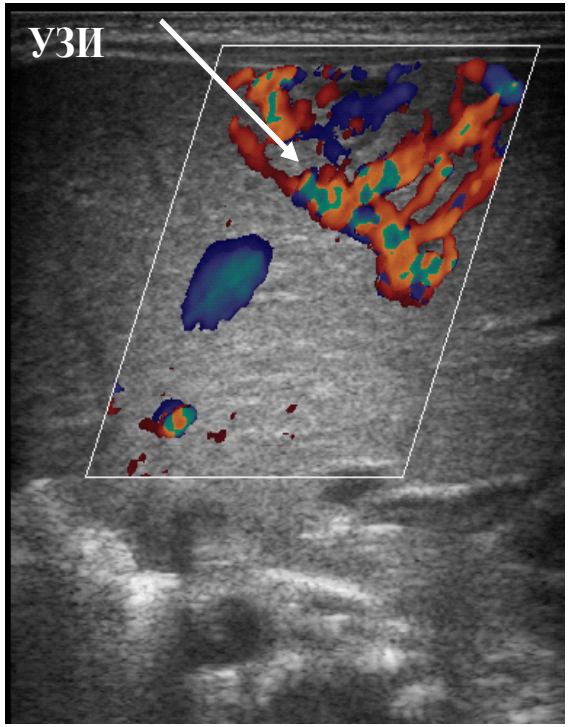


**Кавернозная трансформация воротной вены**

**Флебит и тромбоз пупочной вены**

## *Желчный пузырь, желчные протоки*

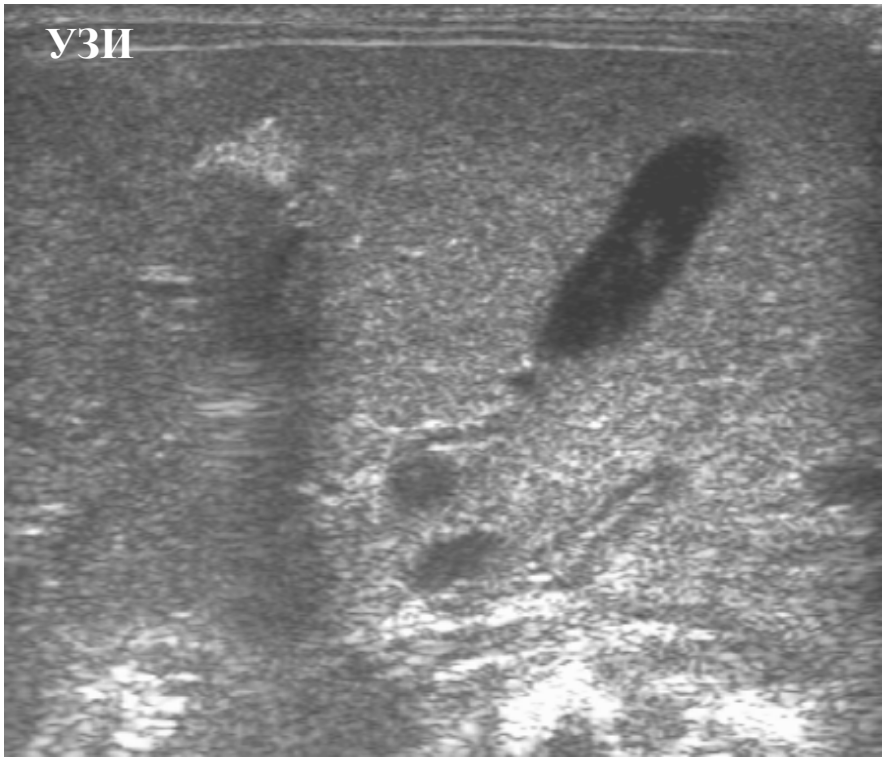


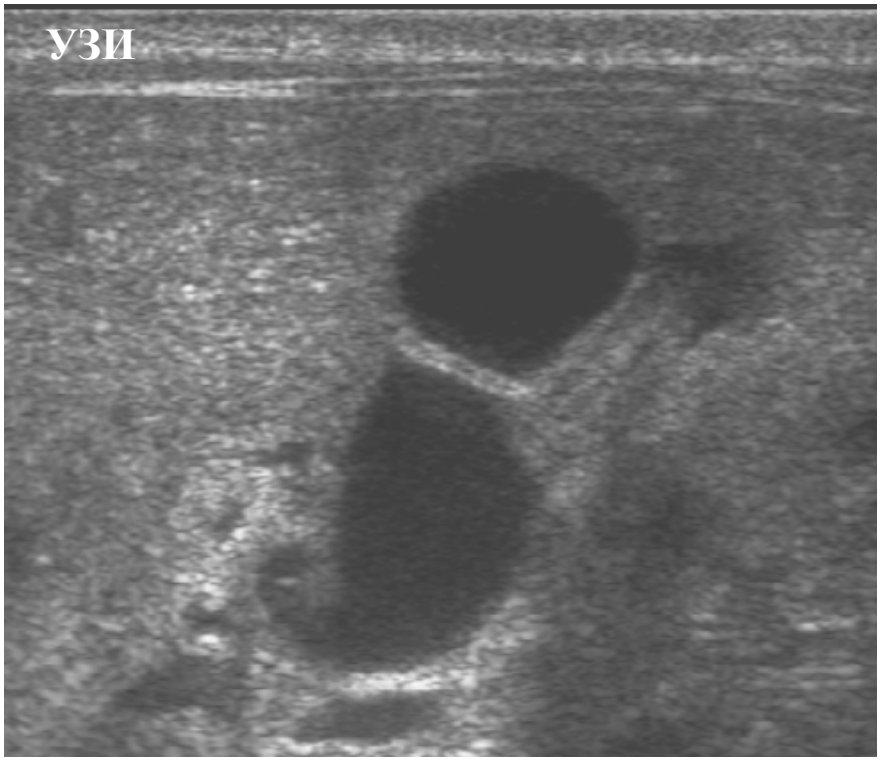


**Варианты формы желчного пузыря у новорожденных**

**Гидропия**

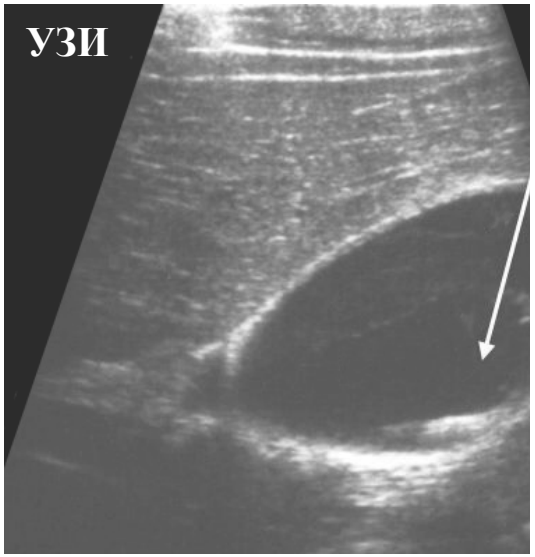


**Синдром сгущеной желчи**

**Гипоплазия желчного пузыря**

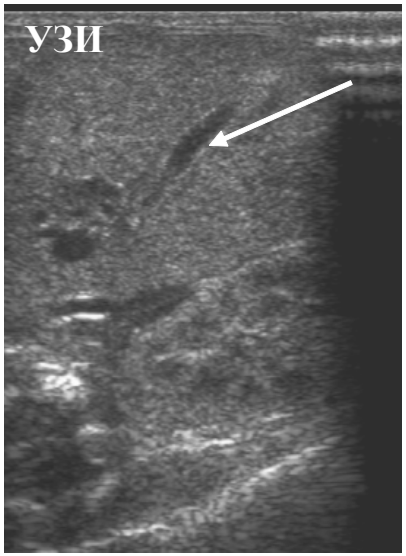

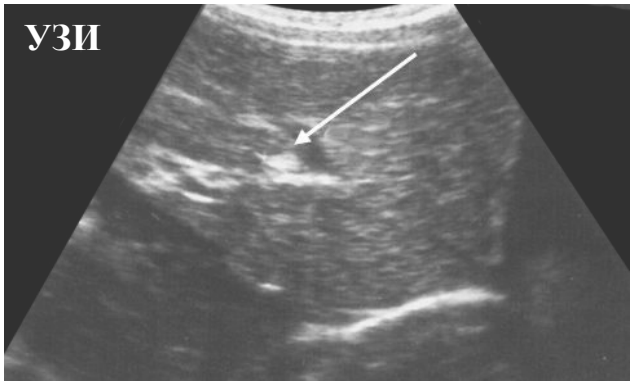


**Холелитиаз**

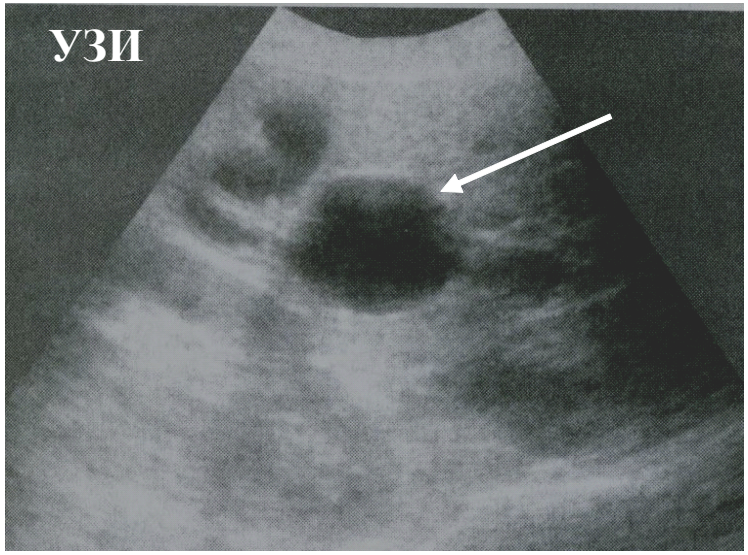


**Киста общего желчного протока**

## *Поджелудочная железа*

**Варианты неизмененной поджелудочной железы у новорожденных**

## *Селезенка*

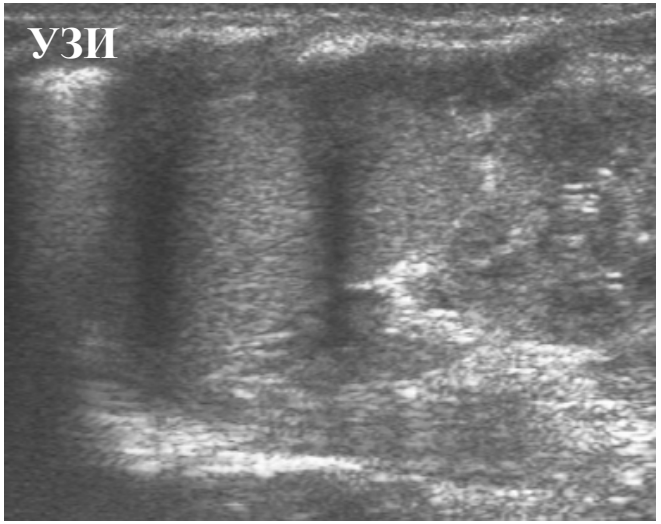


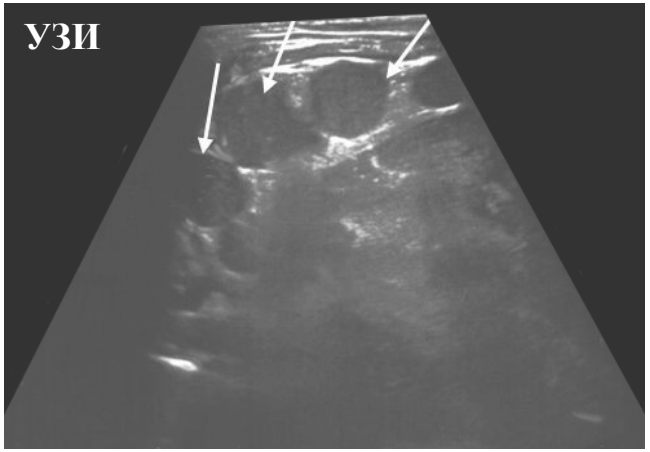


**Дольчатая селезенка**

**Варианты неизмененной селезенки у новорожденных**

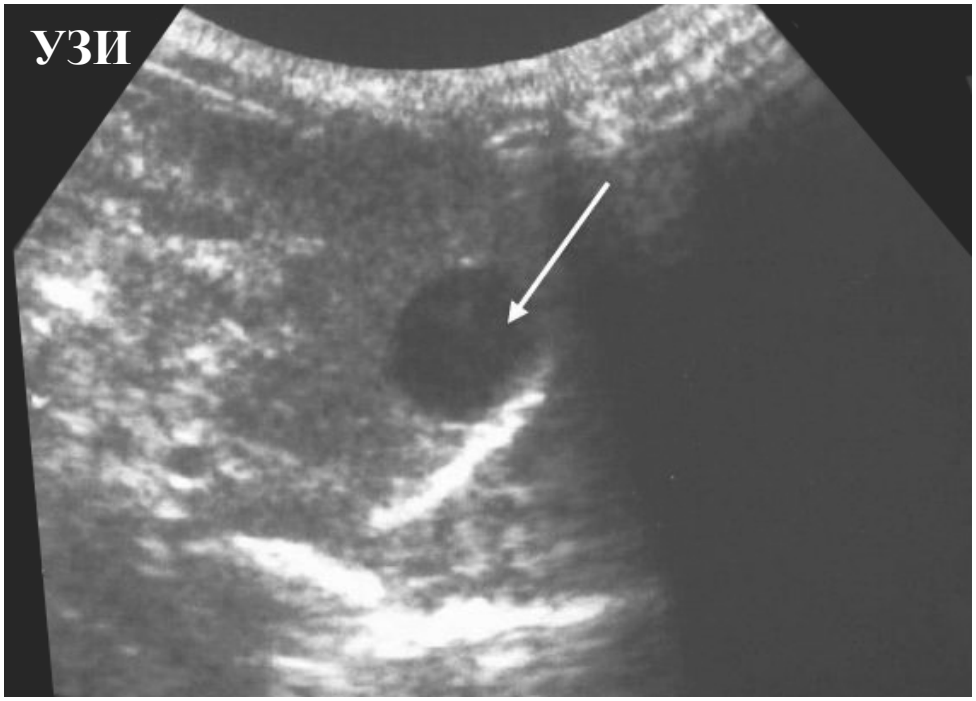


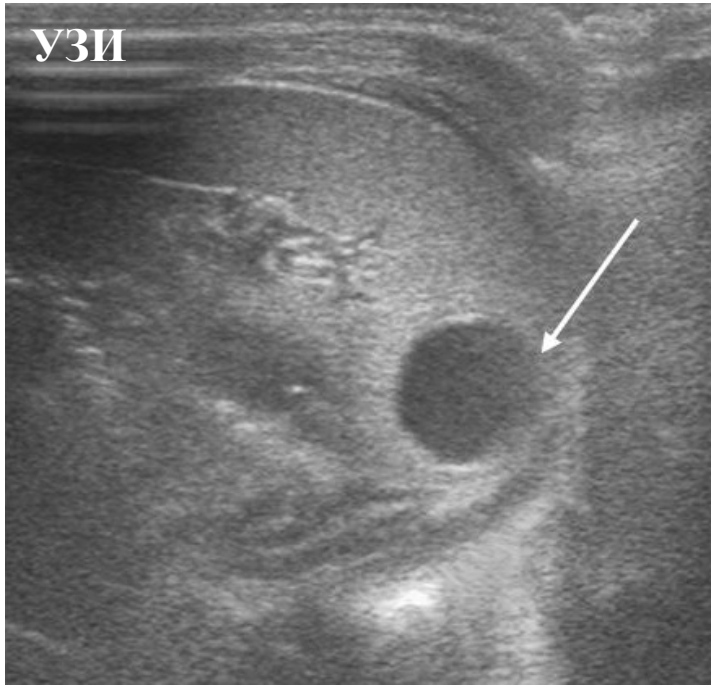


**Киста селезенки**

# Некротический энтероколит

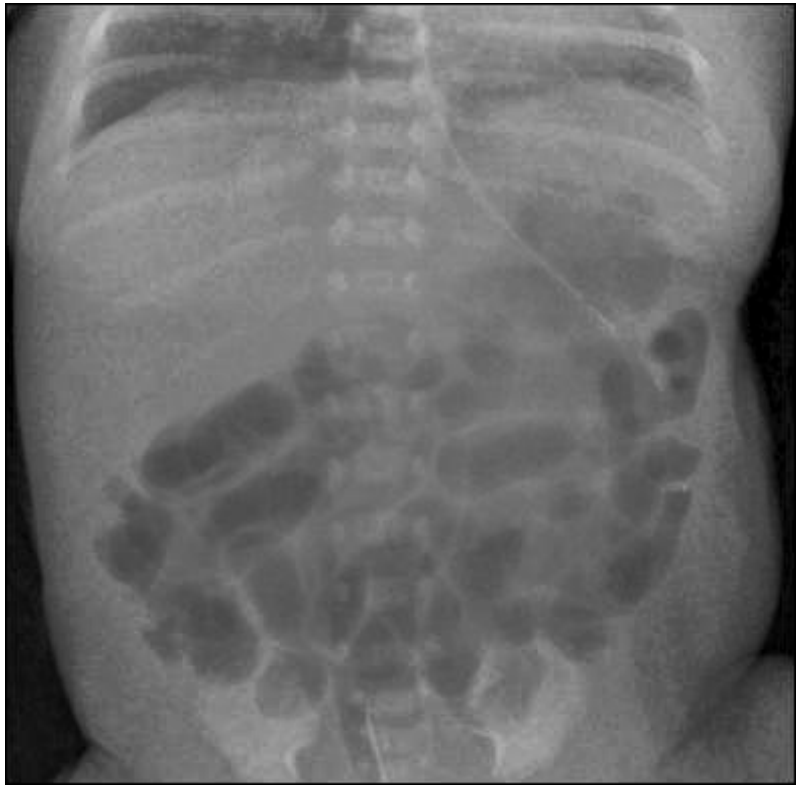

**Повышенная пневматизация кишечника**

**(рентгенография)**

**Динамическая кишечная непроходимость**

**(рентгенография)**

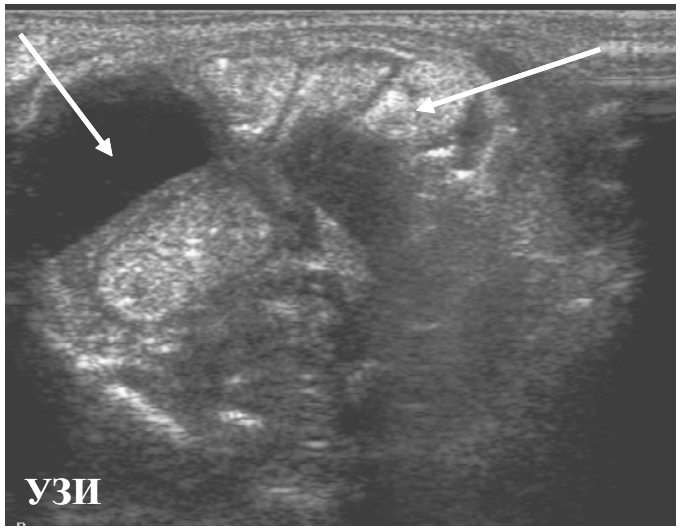


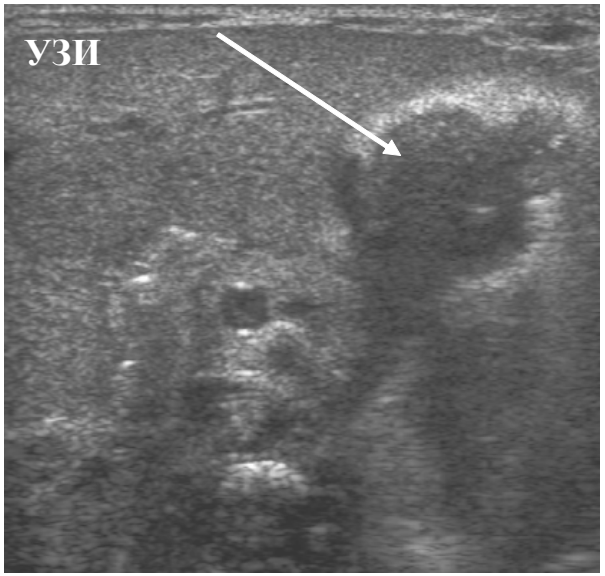


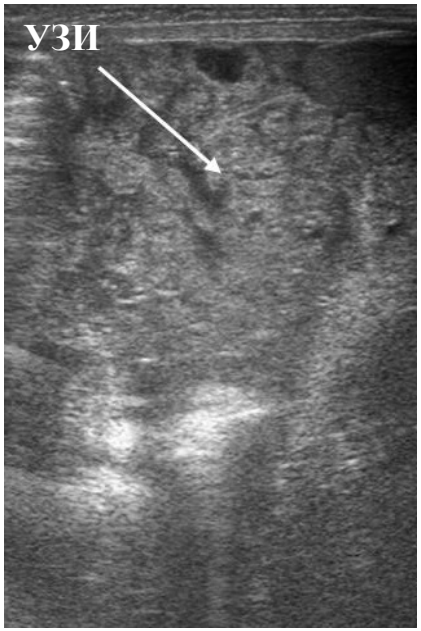


**Атония кишечника, асцит**

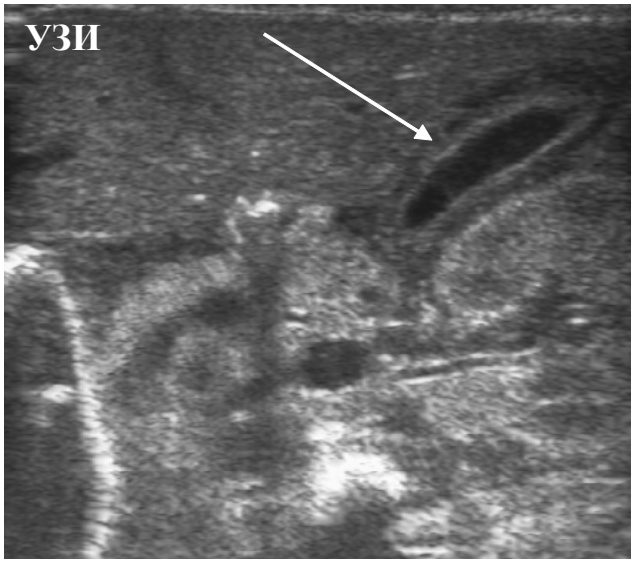


**Перифокальный отек желчного пузыря**

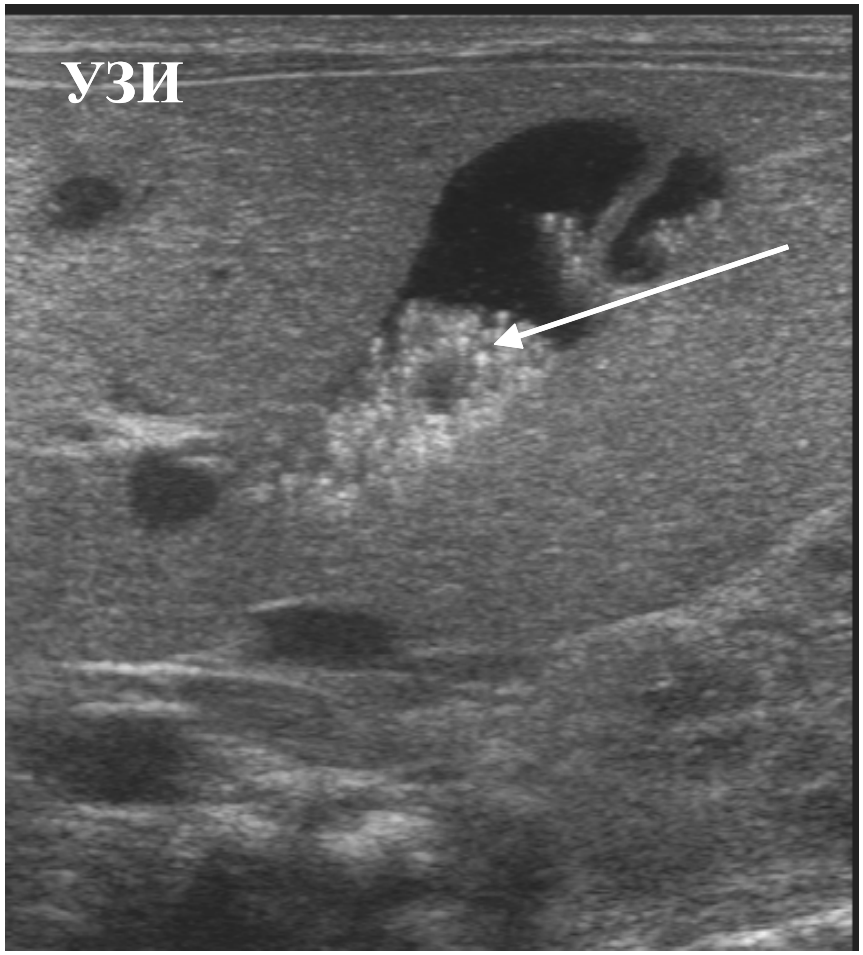


**Синдром сгущеной желчи**

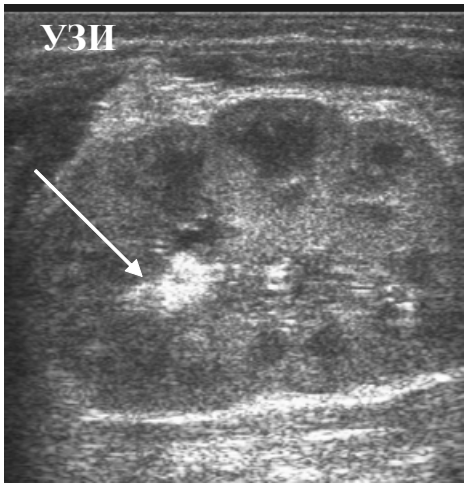


**Метаболические нарушения (нефрокальциноз)**

## *Почки*

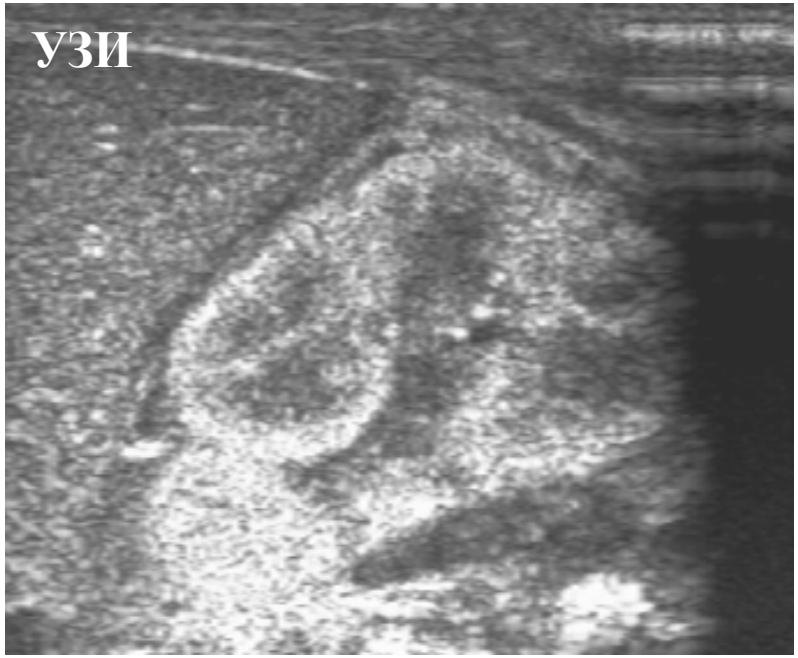


**Неизмененные почки у новорожденных**

## *Врожденные аномалии мочевыводящей системы*

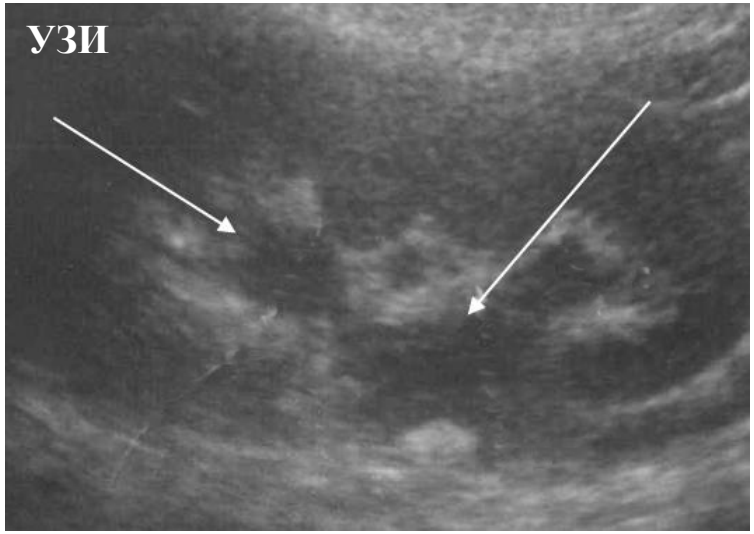


**Аномалия количества, удвоение почки**

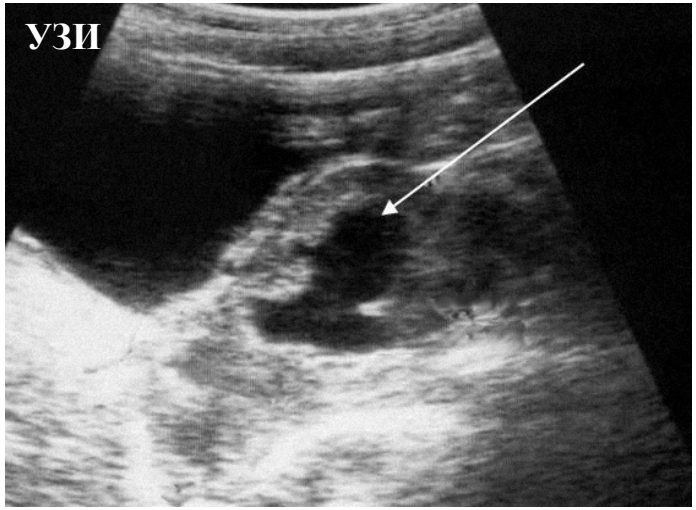


**Аномалия положения, тазовая дистопия**

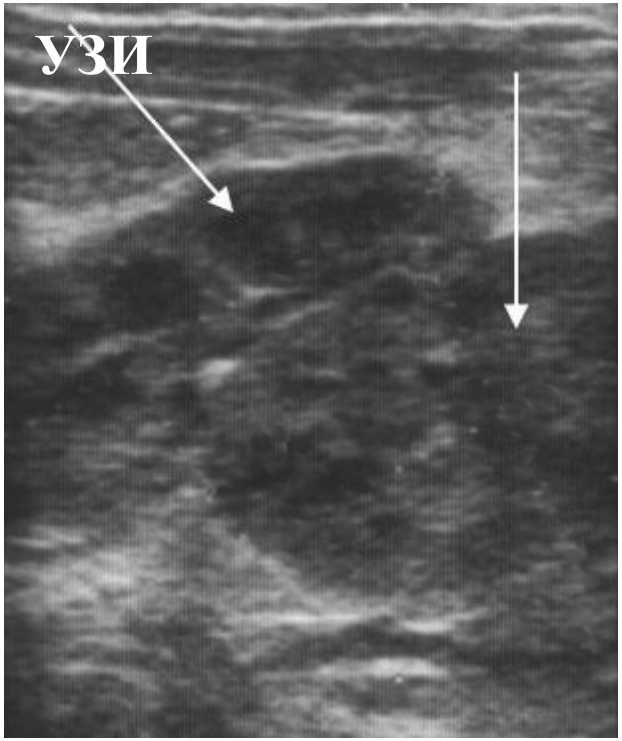


**Аномалия положения, гомолатеральная дистопия**

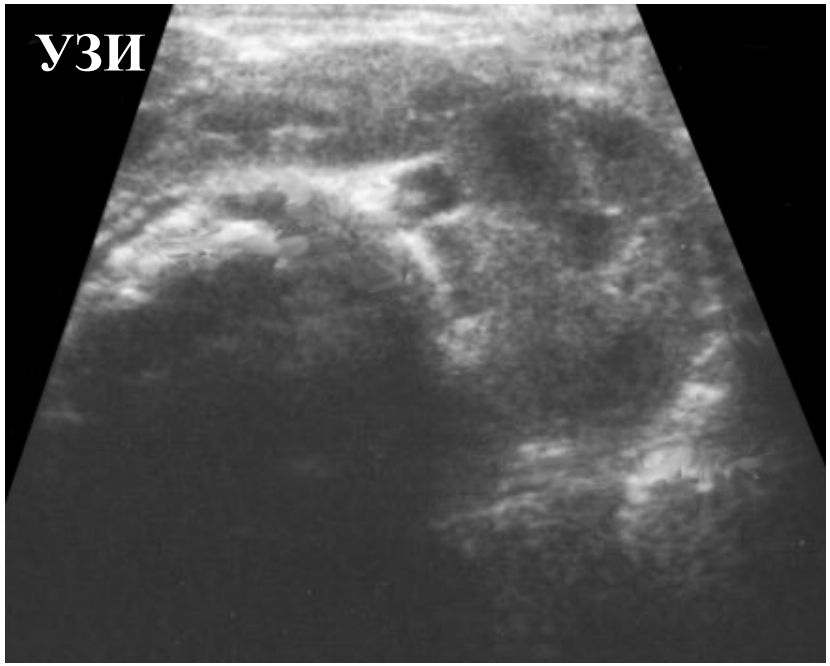


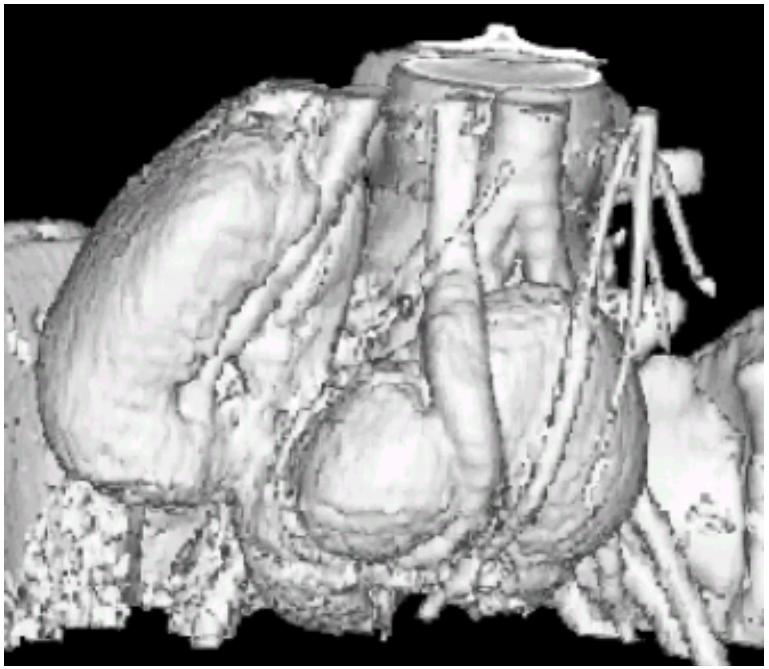

**Аномалии взаимоотношения, L-образная почка**

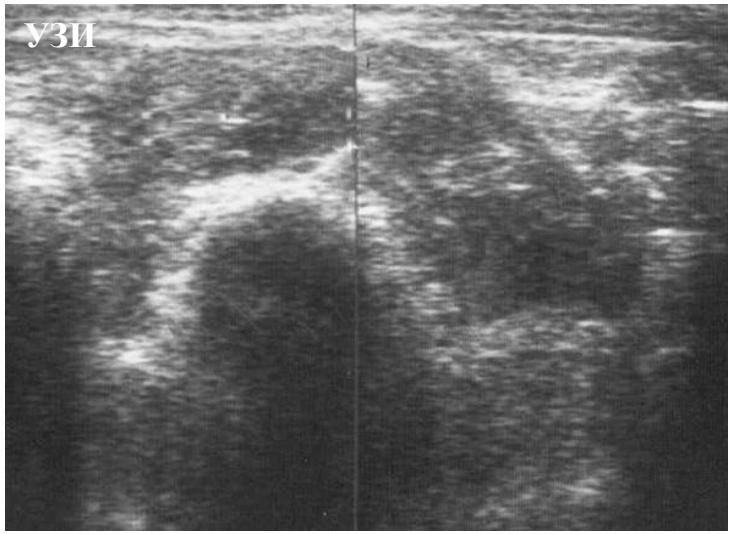


**Аномалии взаимоотношения, подковообразная почка**

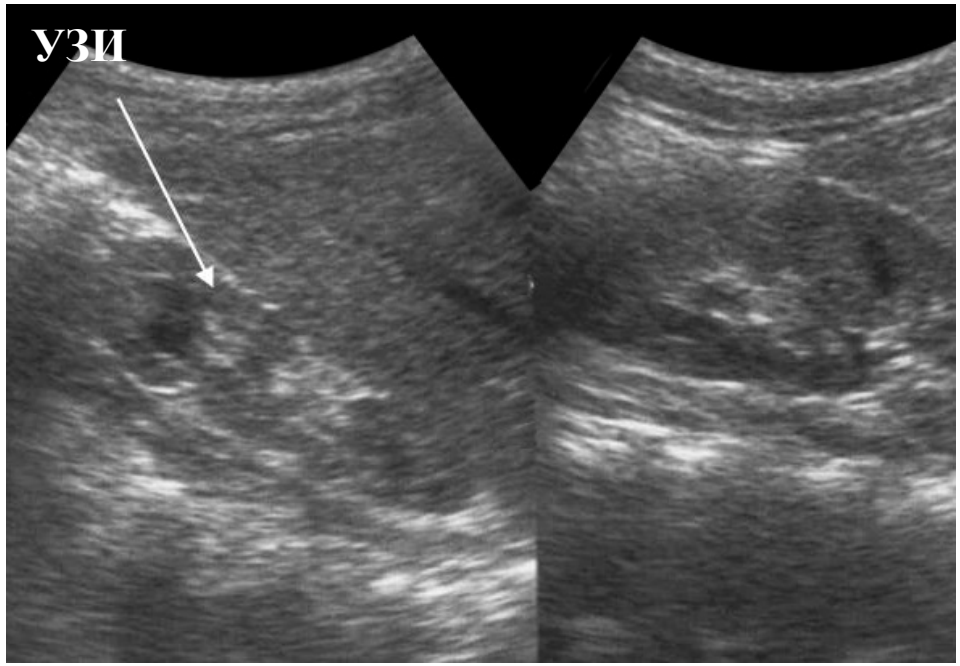

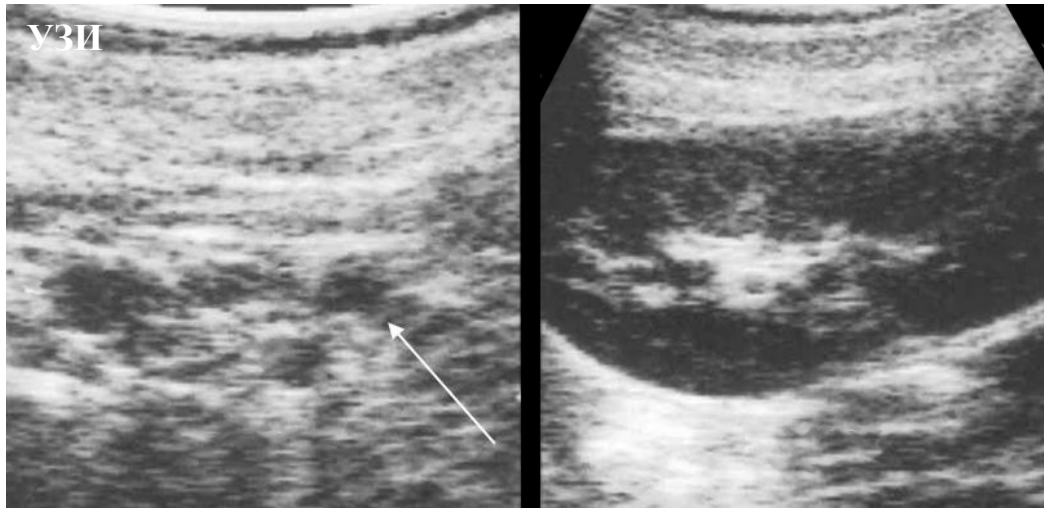


**Аномалия величины, гипоплазия**

# Аномалии структуры

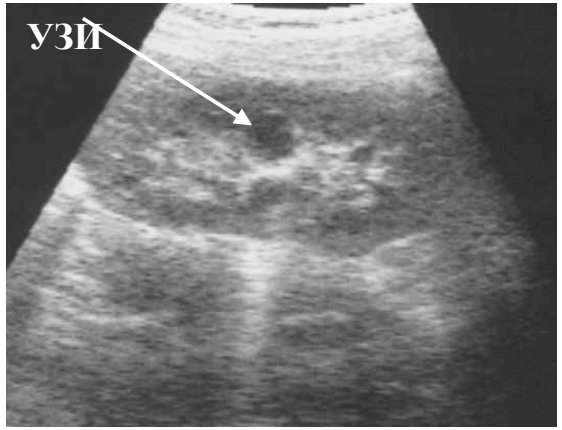


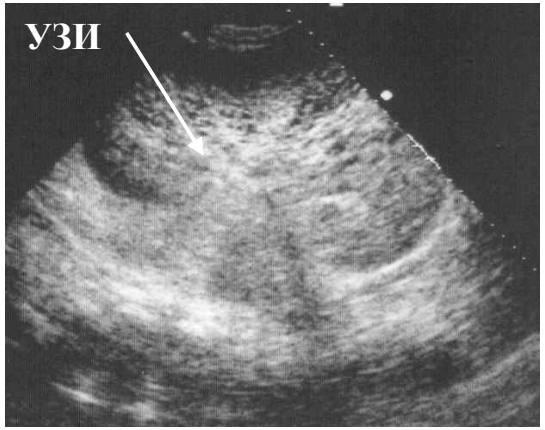


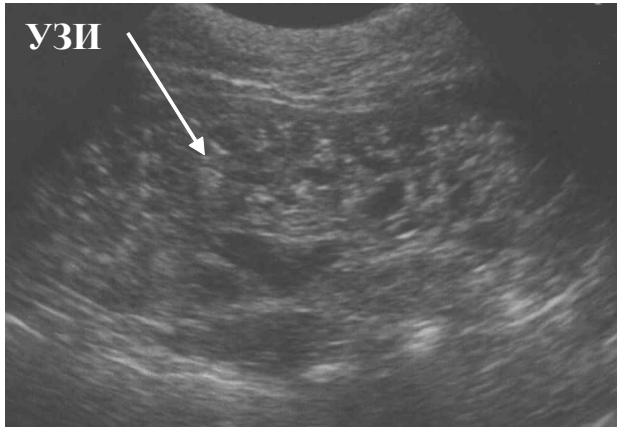


**Солитарная киста**

**Рецессивный поликистоз**

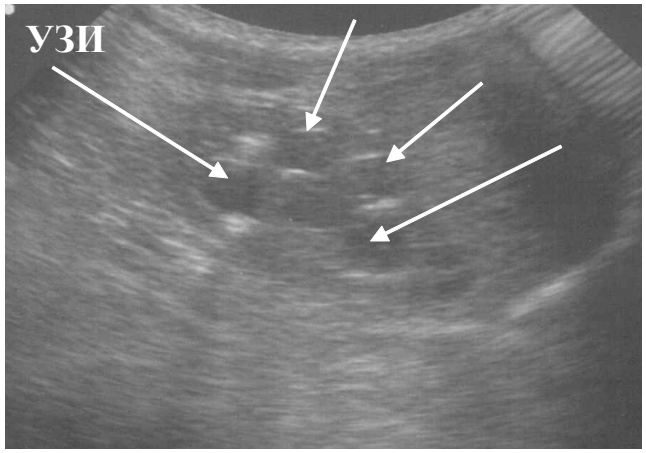


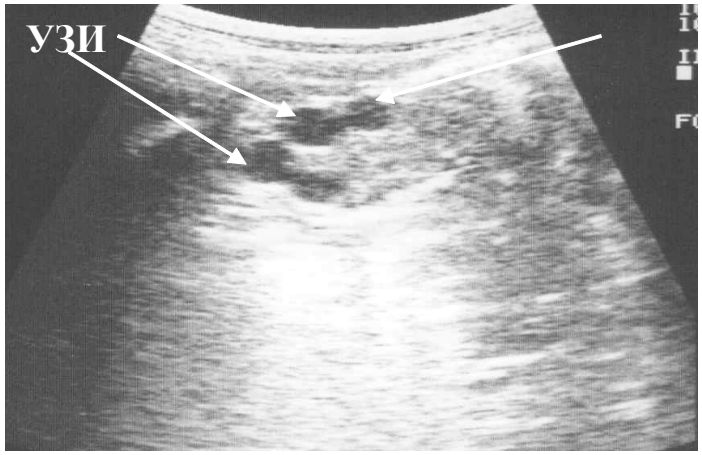


**Доминантный поликистоз**

**Мультикистозная дисплазия**

# Гидронефроз

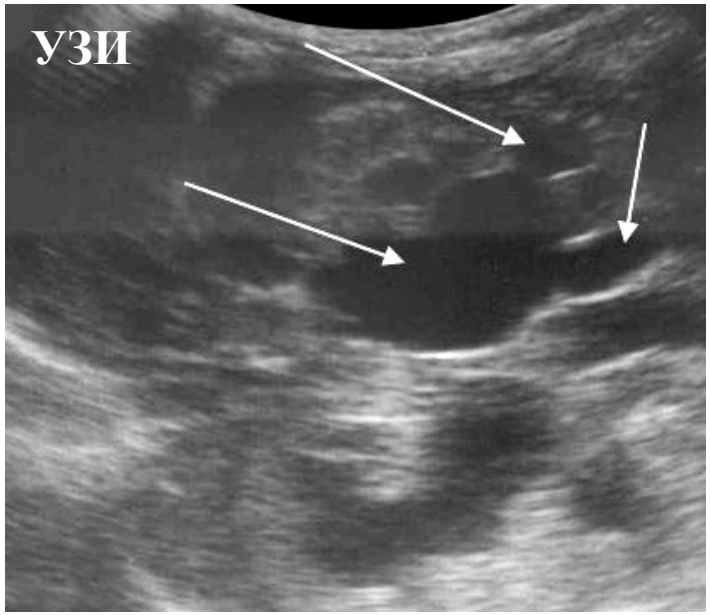


**Расширение ЧЛС, паренхима интактна**

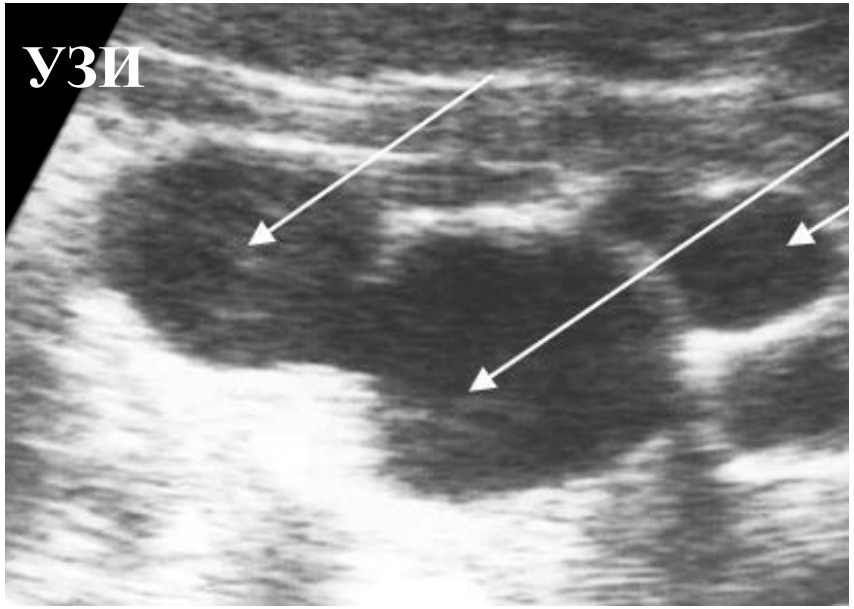


**Расширение ЧЛС выражено, паренхима истончена**

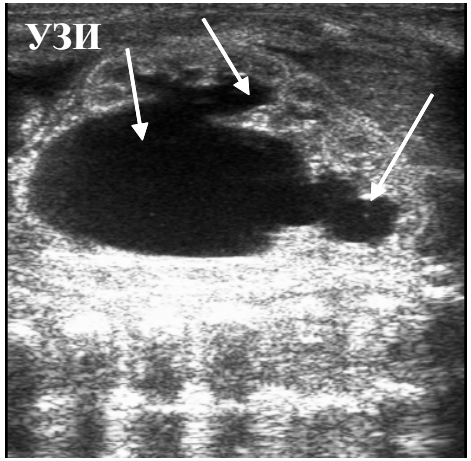


**Значительное расширение ЧЛС, паренхима практически не определяется**

# Уретрогидронефроз

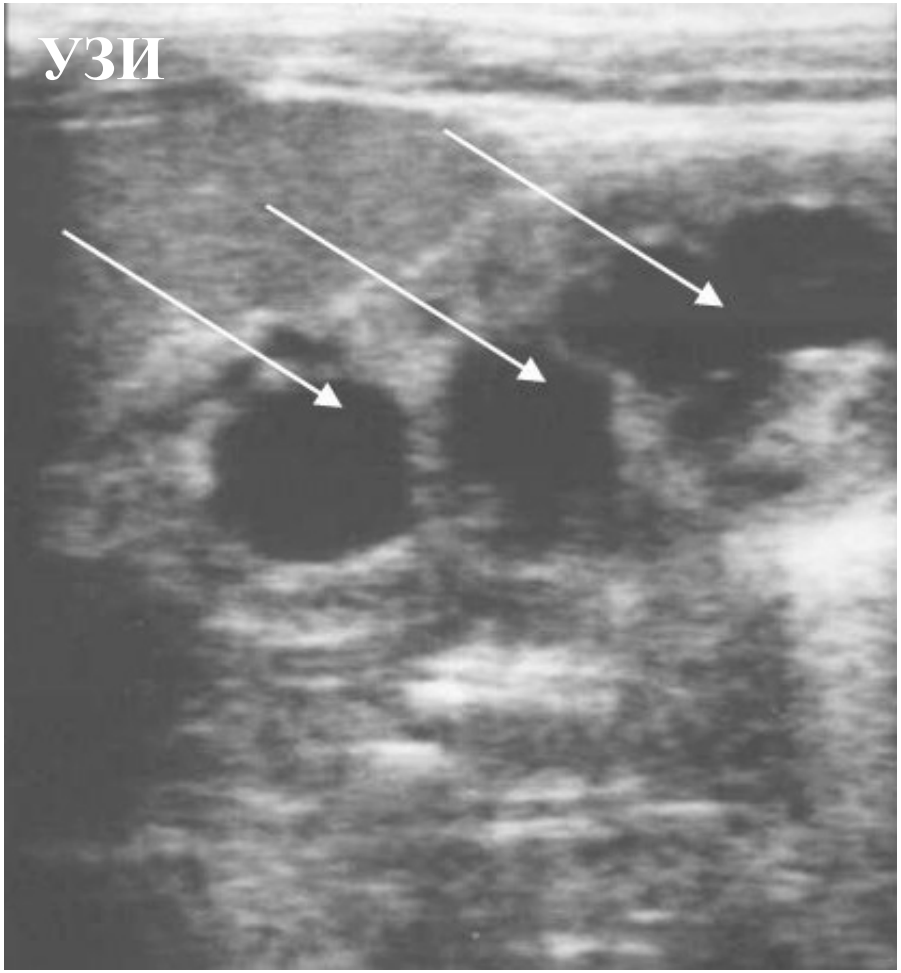


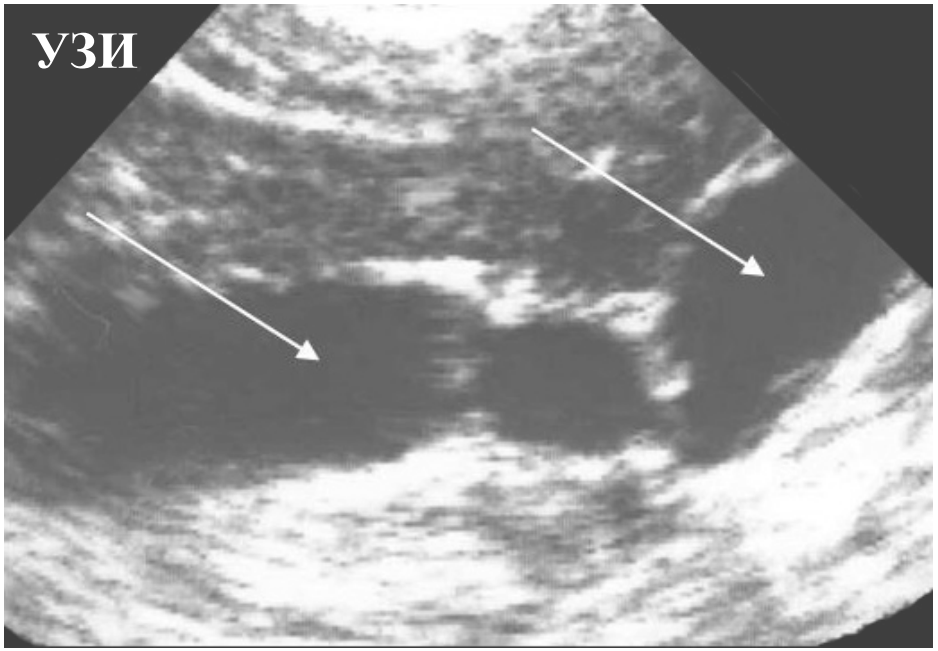


**Выраженное расширение ЧЛС**

**Расширение мочеточника**

# Уретероцеле

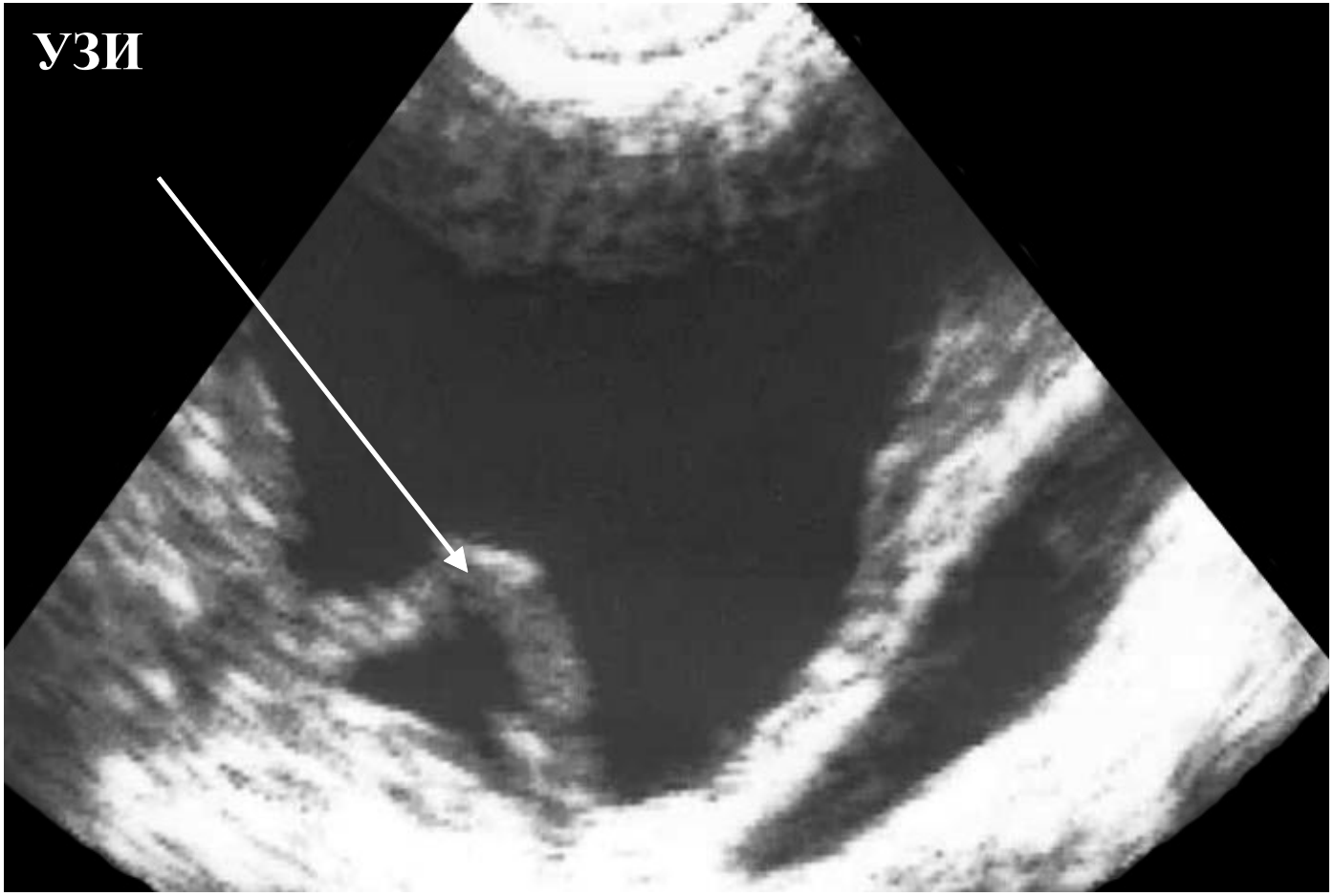


**Уретероцеле в сочетании с расширением мочеточника**

# Метаболическая нефропатия

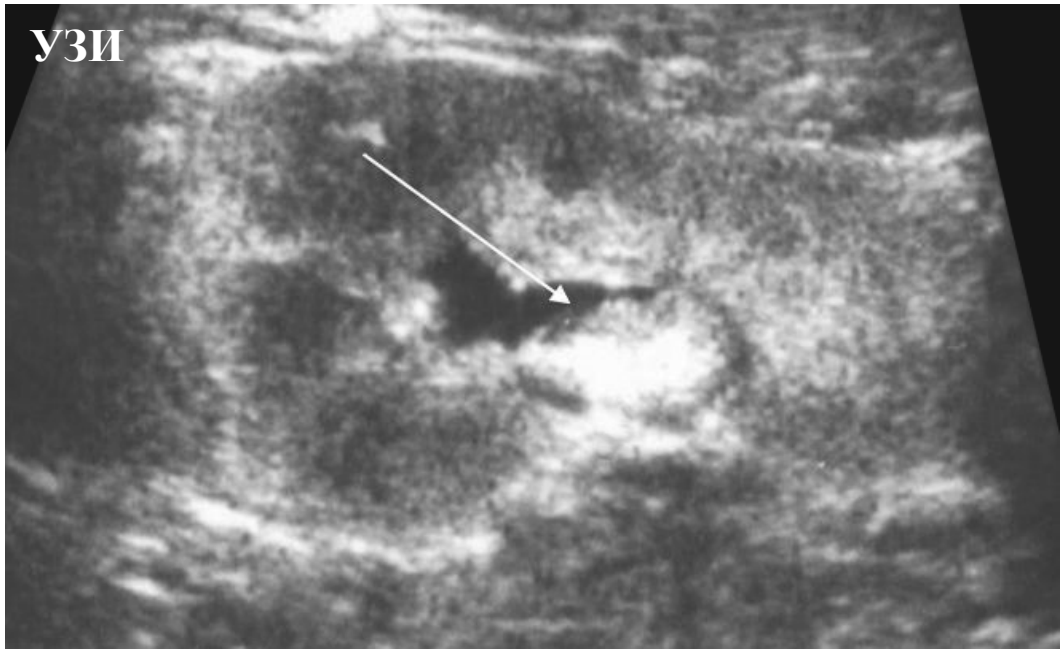


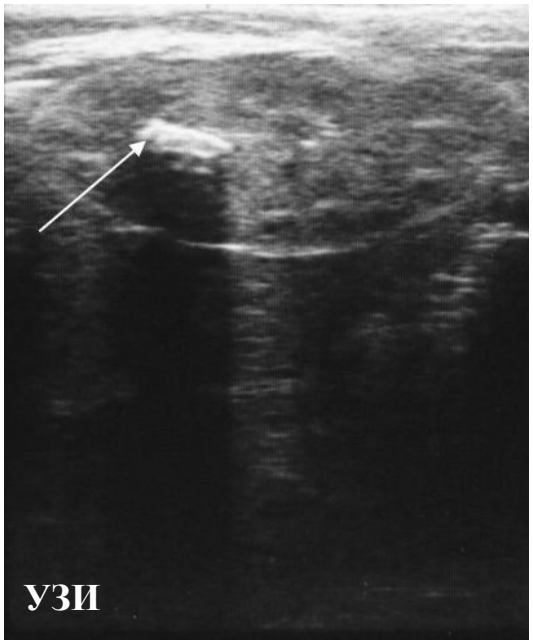


**Конкремент в проекции ЧЛС**

# Нефрокальциноз

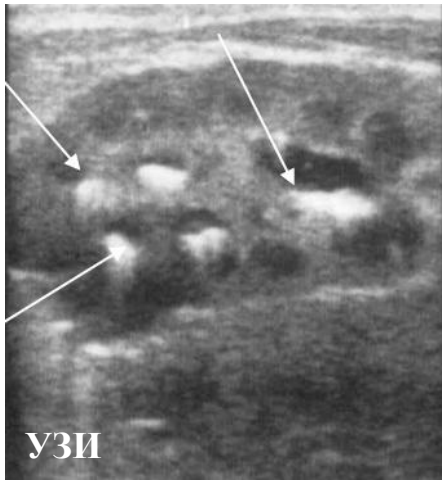


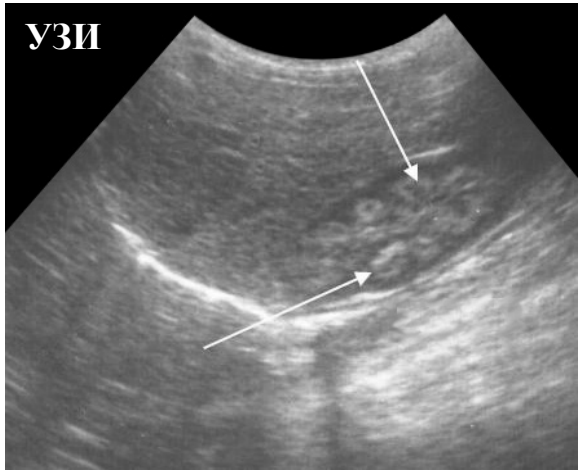


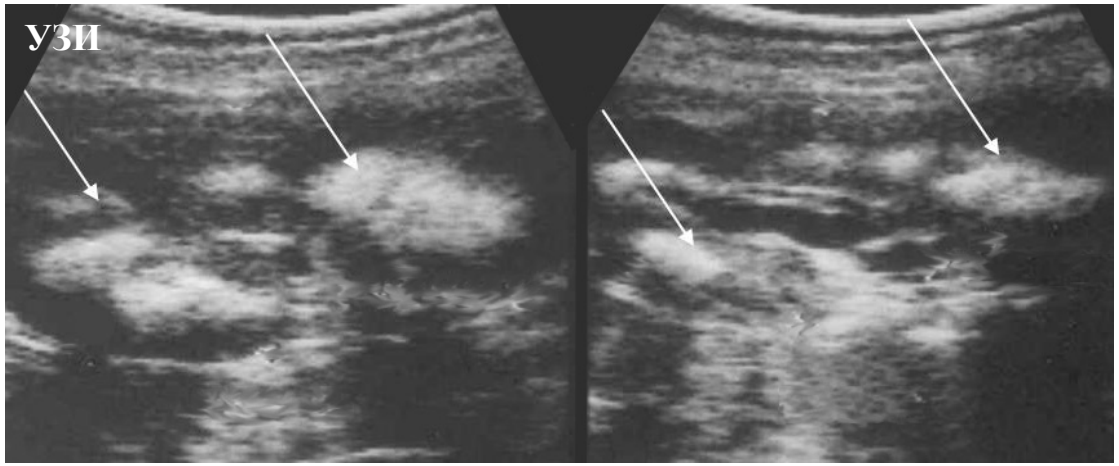


**Гипреэхогенные включения в проекции паренхимы почек**

# Надпочечники

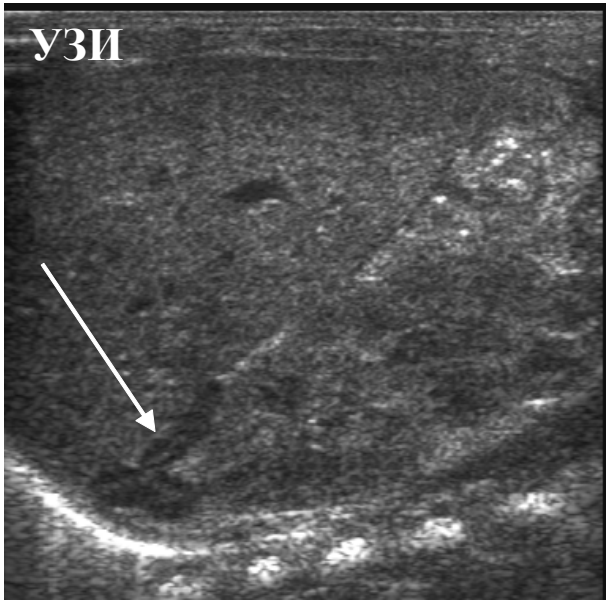


Неизмененный надпочечник

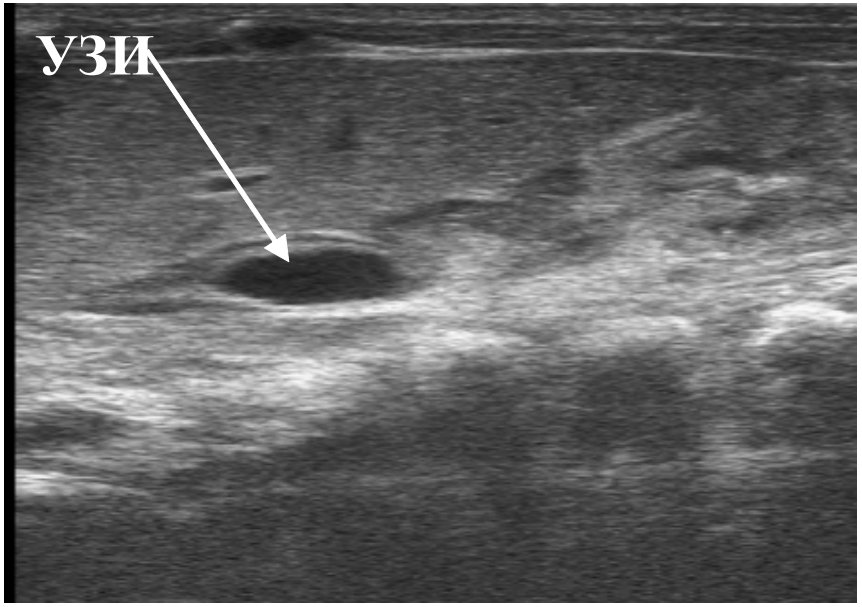


Киста надпочечника

# Кровоизлияние в надпочечник

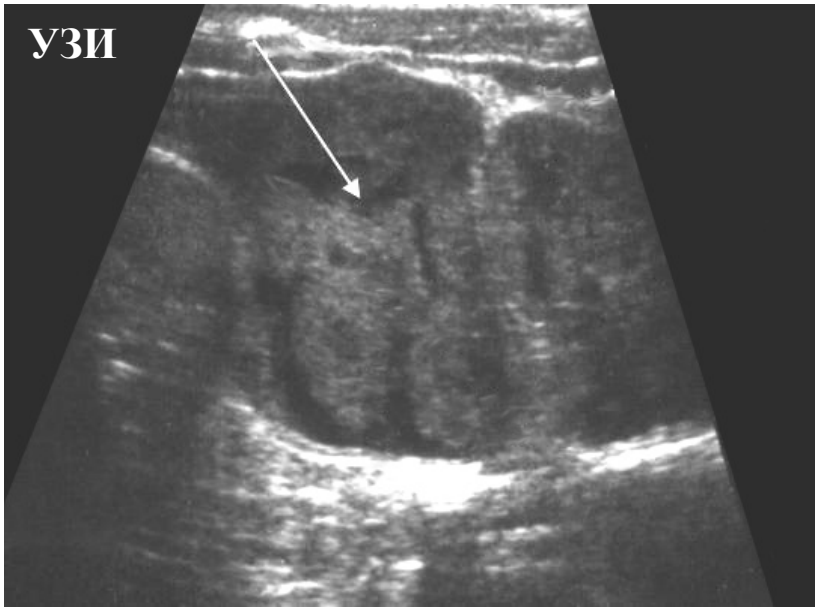


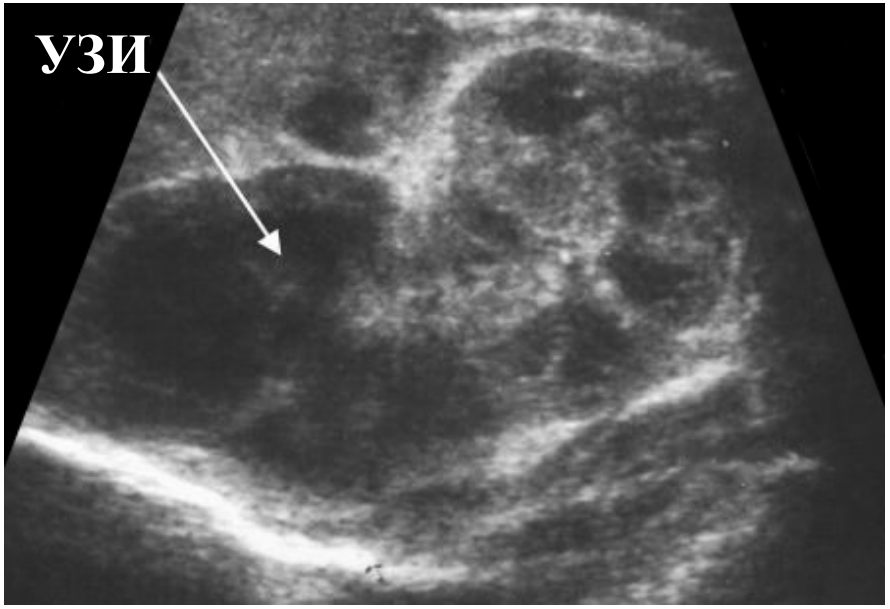


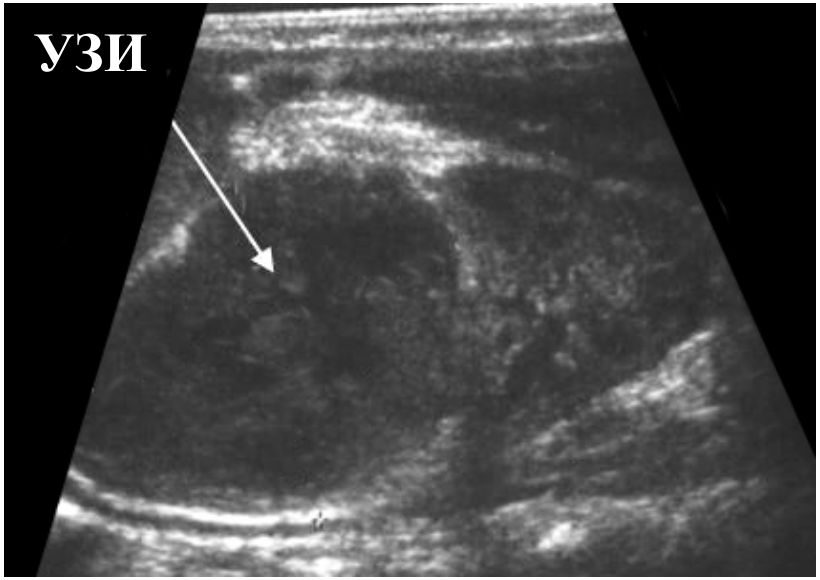


**Эхогенная, неоднородная структура в проекции надпочечника**

# ТАЗОБЕДРЕННЫЕ СУСТАВЫ

## Классификация типов тазобедренных суставов (Graf R., 1989)

| Ультразвуковой тип тазобедренных суставов | Костное формирование вертлужной впадины | Костный выступ | Хрящевая крыша | ∠ а | ∠ β |
|---|---|---|---|---|---|
| **I а зрелый любого возраста** | хорошее | острый | покрывает головку, тонкая, узкая | > 60 | < 55 |
| **I б зрелый любого возраста** | хорошее | умеренно закруглен | покрывает головку, короткая, утолщенная | > 60 | < 55 |

| II | Костное формирование вертлужной впадины | Костный выступ | Хрящевая крыша | ∠ a | ∠ β |
|---|---|---|---|---|---|
| **II a+ физиологическое нарушение оссификации соответственно возрасту** | удовлетворительное | закругленный | перекрывает головку | 50-59 | > 55 |
| **II a- дефицит созревания в возрасте до 3 месяцев** | недостаточное | закругленный | перекрывает головку, укорочена | 50-59 | > 55 |
| **II б замедление оссификации у детей старше 3 месяцев** | недостаточное | закругленный | перекрывает головку, укорочена | 50-59 | > 55 |
| **II с критический тазобедренный сустав независимо от возраста** | значительно недостаточное | закругленный | еще перекрывает головку, укорочена | 43-49 | 70-77 |
| **II д децентрирующийся тазобедренный сустав** | в высокой степени недостаточное | закругленно-уплощенный | диспластична, еще перекрывает головку, несколько смещена (латерально) | < 43 | > 77 |

| III<br>децентрированный | Костное формирование вертлужной впадины | Костный выступ | Хрящевая крыша | ∠ a | ∠ β |
|---|---|---|---|---|---|
| **III а** | плохое | плоский | диспластична, частично перекрывает головку, смещена, без структурных изменений | < 43 | > 77 |
| **III б** | плохое | плоский | диспластична, частично перекрывает головку, смещена, имеются структурные изменения | < 43 | > 77 |
| **IV** | плохое | плоский | нет контакта между головкой и костью | < 43 | > 77 |

# Ультразвуковое исследование тазобедренных суставов, количественная и качественная оценка

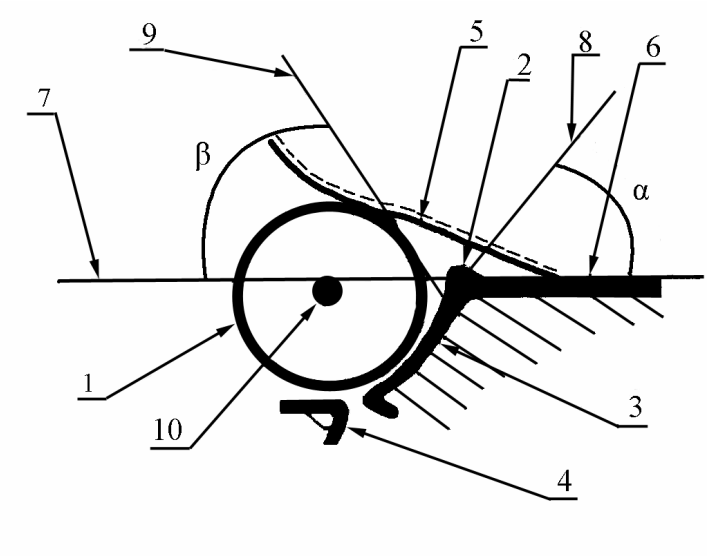


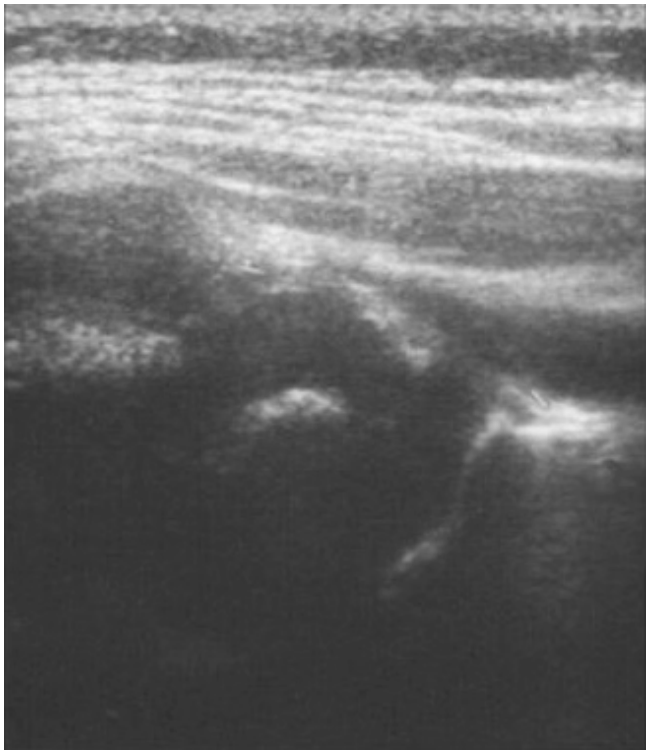

**1. Головка бедренной кости**

**2. Костный выступ**

**3. Костная крыша**

**4. У-образный хрящ**

**5. Хрящевая крыша**

**6. Подвздошная кость**

**7. Основная линия**

**8. Линия костной крыши**

**9. Линия хрящевой крыши**

**10. Ядро окостенения**

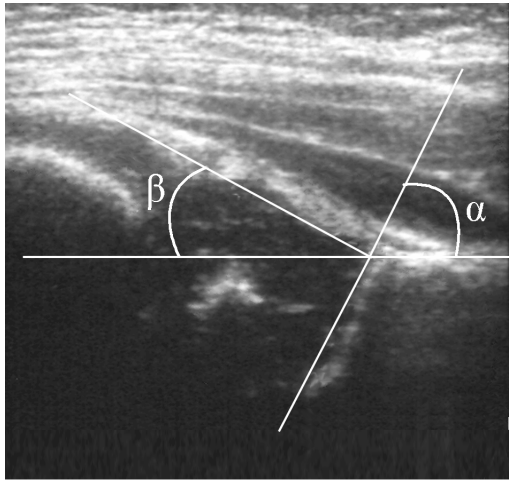

# Зрелый сустав
# I а; Iб

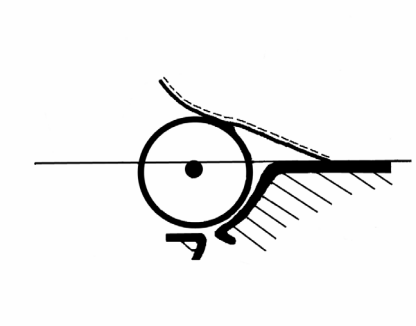

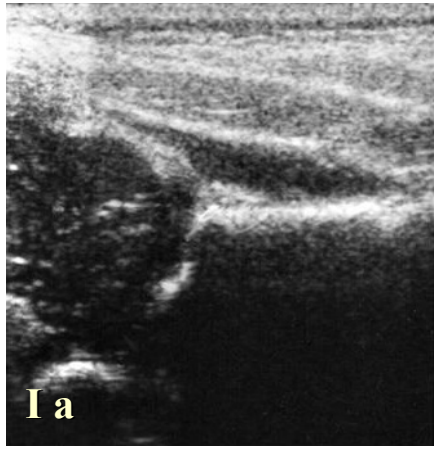


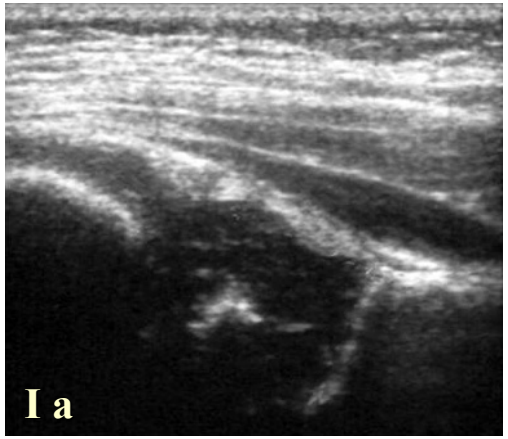


**Костная крыша:**

**расположена перпендикулярно к поверхности датчика,**

**Костный выступ:**

**<u>тип Ia</u> заострен;**

**<u>тип I b</u> закруглен.**

**Хрящевая крыша:**

**<u>тип I a</u> покрывает головку бедренной кости,**

**<u>тип I b</u> утолщена, укорочена.**

**a > 60 β < 55**

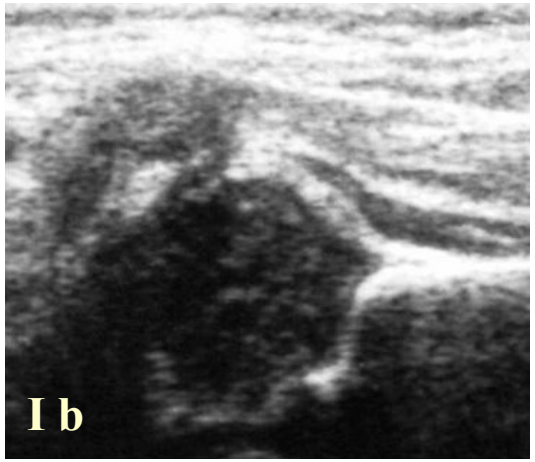


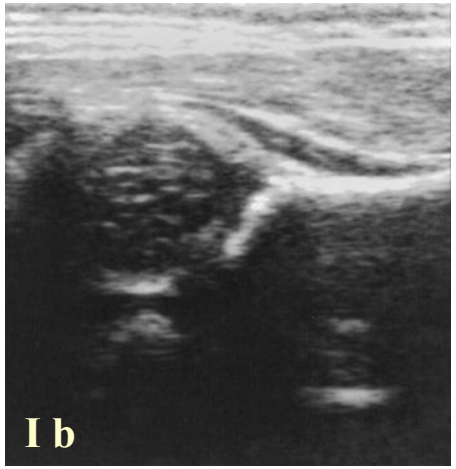

# Незрелый (диспластичный) сустав, тип II a (+/-); II b

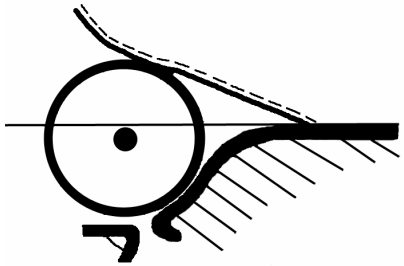

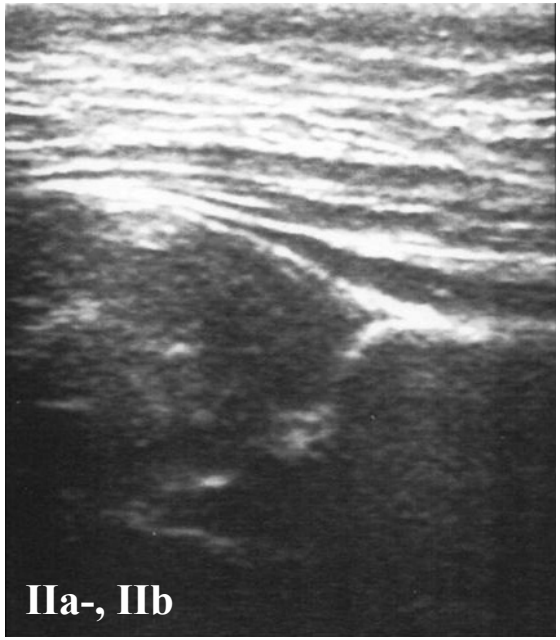


**Головка бедренной кости центрирована, костный выступ округлый, костная крыша несколько уплощена, хрящевая крыша утолщена, но покрывает головку бедренной кости.**

**<u>Тип II a (+)</u> – физиологический, соответствующий возрасту (наблюдение ортопедом).**

**<u>Тип II a (-)</u> - дефицит зрелости в возрасте менее 3-х месяцев (наблюдение или лечение ортопедом, пограничный для лечения).**

**<u>Тип II b</u> - дефицит зрелости в возрасте старше 3-х месяцев (пограничный для лечения).**

**a – 50-59 β > 55**

# Незрелый сустав (предподвывих), тип II с; II д

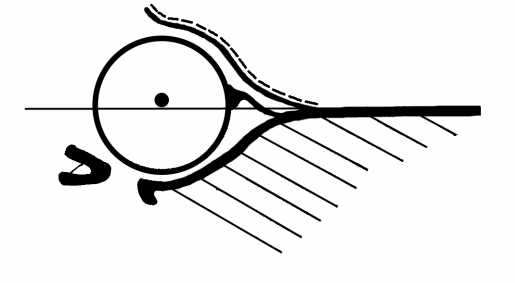

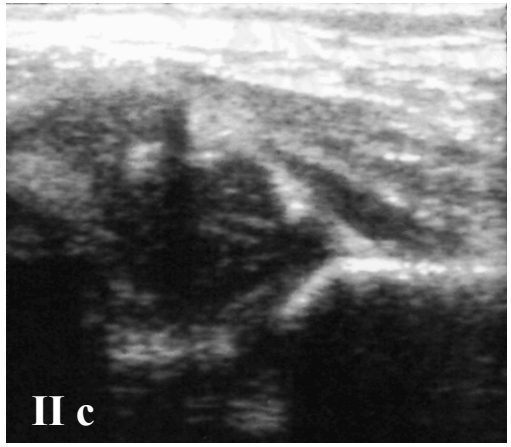


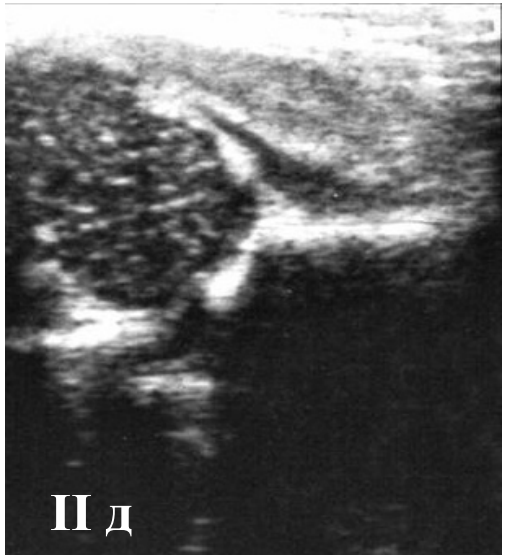


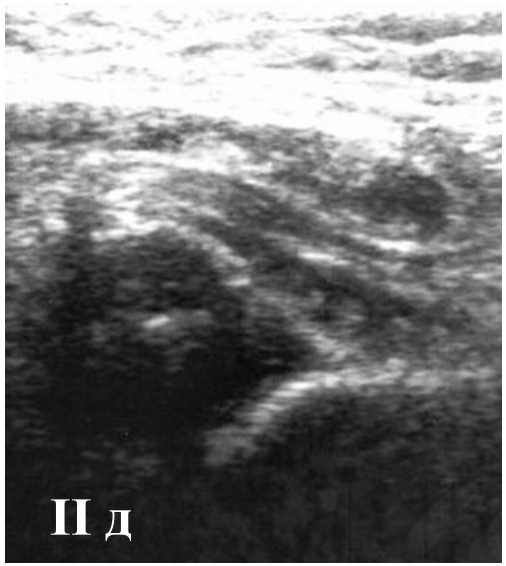


**<u>Тип II с</u> - костная крыша сглажена; хрящевая крыша широкая, короткая, отклоненная латерально; головка бедренной кости нестабильна (децентрация при функциональных пробах).**

**<u>Тип II д</u> - те же ультразвуковые характеристики, при стойкой децентрации головки бедренной кости.**

**Хрящевая крыша в случаях <u>II с</u> и <u>II д</u> короткая, но еще покрывает головку бедренной кости.**

**а - 43-49 β 70-77**

# Подвывих, тип III а; III б

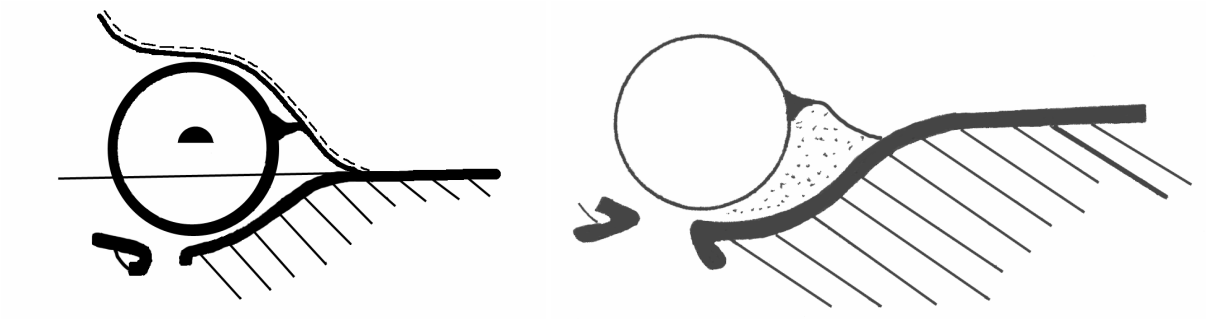

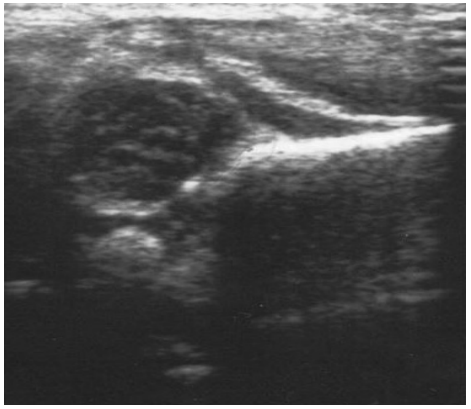

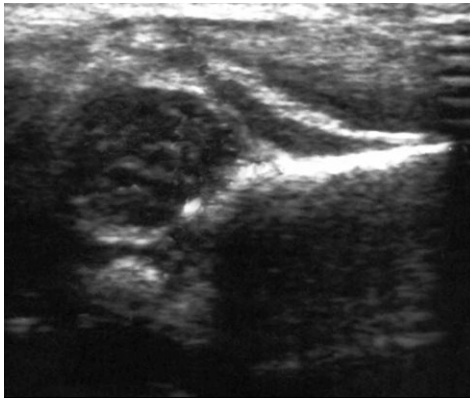

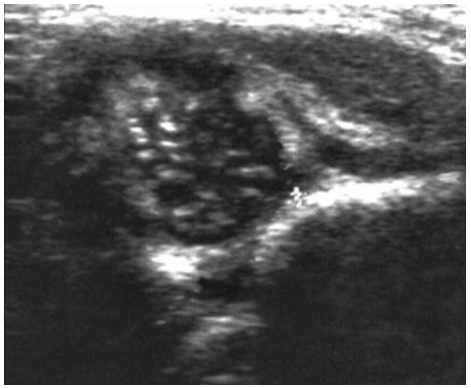

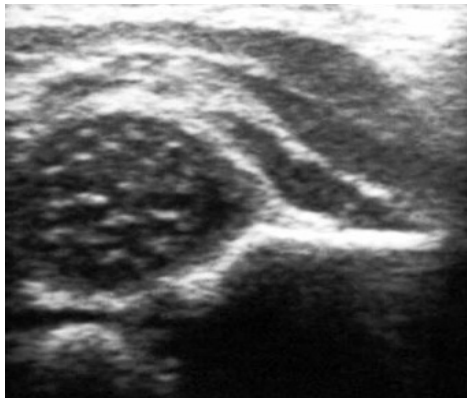

**Головка бедренной кости эксцентрична.**

**У детей старше 3-х месяцев - деформация хрящевой части и усиление ее эхогенности (тип III б) вследствие дистрофических процессов в тканях при длительном давлении на хрящевые структуры.**

**$a < 43$ $\beta > 77$**

# Вывих, тип IV

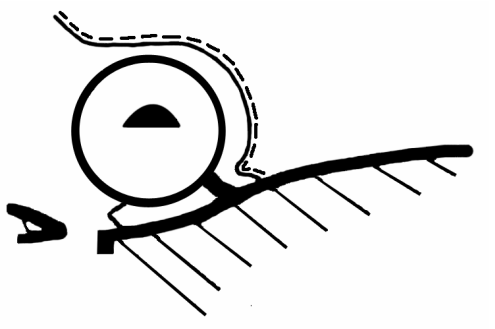


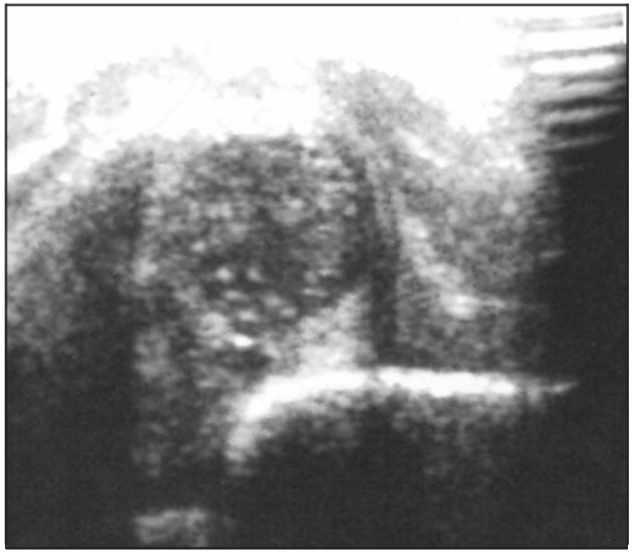

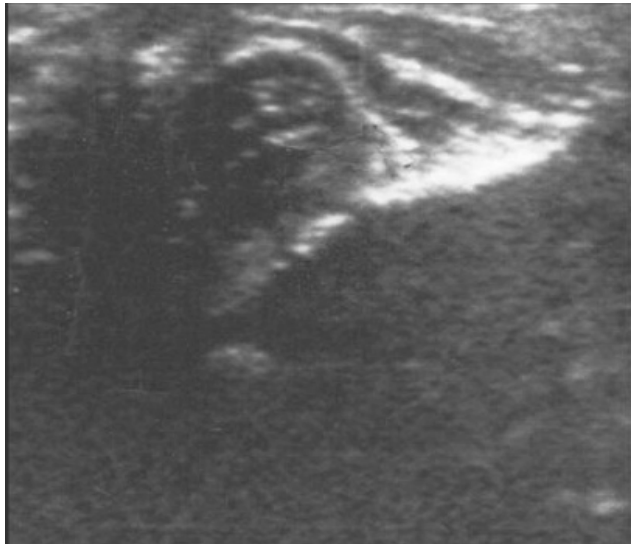

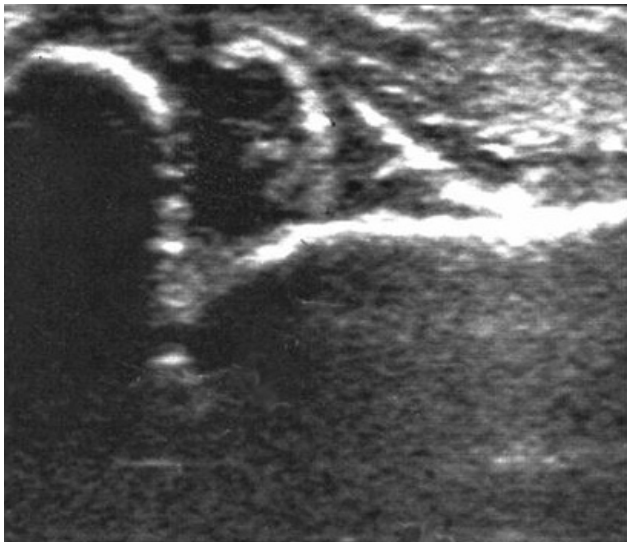

**Головка бедренной кости вне полости сустава - симптом «пустой» ацетабулярной впадины.**

**а < 43 β > 77**

НАУЧНОЕ ИЗДАНИЕ

# АТЛАС ВИЗУАЛИЗАЦИИ ПАТОЛОГИЧЕСКИХ ПОРАЖЕНИЙ ОРГАНОВ У НОВОРОЖДЕННЫХ

*Компьютерная верстка И.Ф. Малько*

Подписано в печать. ... 2012.

Уч. изд. 14.

Тираж экз.

Выпущено по заказу ГУ РНПЦ «Мать и дитя»

Государственное учреждение

«Республиканская научная медицинская библиотека»

ЛИ № 02330/0548510 от 16.06.2009.

Ул. Фабрициуса, 28, 220007, г. Минск

Тел./факс +375 (17) 216-23-33

E-mail: med@med.by

http://www.med.by