

**МИНИСТЕРСТВО ЗДРАВООХРАНЕНИЯ
РЕСПУБЛИКИ БЕЛАРУСЬ**

УТВЕРЖДАЮ
Первый заместитель министра

В.А. Ходжаев
16 июля 2010 г.
Регистрационный № 002-0110

**ПАТОГЕНЕТИЧЕСКИЕ ПОДХОДЫ К ВЫБОРУ МЕТОДИКИ
ОПЕРАЦИИ ПРИ ПЕРВИЧНОЙ ОТКРЫТОУГОЛЬНОЙ ГЛАУКОМЕ**

инструкция по применению

УЧРЕЖДЕНИЕ-РАЗРАБОТЧИК: ГУО «Белорусская медицинская академия
последипломного образования»

АВТОРЫ: д-р мед. наук, проф. Г.Ф. Малиновский, Н.Н. Сиденко

Минск 2010

Первичная открытоугольная глаукома (ПОУГ), как известно, продолжает доминировать во всем мире в числе неизлечимой слепоты и слабовидения. За последние 5 лет во всем мире общее количество больных, ослепших от глаукомы, увеличилось до 6,7 млн. Частота слепоты от глаукомы в России и других развитых странах мира устойчиво держится на уровне 14–15% от общего количества слепых. В Республике Беларусь, по данным глазной МРЭК, среди основных причин первичной инвалидности при глазной патологии глаукома занимает третье место и составляет около 9%. Значительная частота глаукомы, трудности ранней диагностики, высокий процент инвалидности по зрению среди больных глаукомой определяют социальную значимость этой проблемы.

Хирургическое лечение первичной открытоугольной глаукомы является одним из основных методов, так как консервативная терапия нередко бывает неэффективной, сопряжена с жестким режимом применения дорогостоящих лекарственных препаратов, что снижает качество жизни пациентов. Внедрение в микрохирургическую практику патогенетически ориентированных операций в значительной мере изменило ситуацию в хирургии глаукомы, так как позволяет целенаправленно воздействовать на патогенетические звенья заболевания, тем самым нормализовать внутриглазное давление (ВГД) и, как следствие, стабилизировать зрительные функции. Разработка и применение неперфорирующих вмешательств делает операции менее травматичными, повышает их безопасность, снижает процент осложнений, однако гипотензивный эффект часто бывает непродолжительным, и по данным различных авторов, у 20–30% прооперированных больных в отдаленном послеоперационном периоде отсутствует компенсация внутриглазного давления. Неудовлетворенность результатами многих ранее предложенных антиглаукоматозных операций (АГО), значительная частота осложнений, например, цилиохориоидальной отслойки (ЦХО), у 9–40% прооперированных, а при эксимерлазерных операциях — нестойкий гипотензивный эффект, требующий повторных вмешательств у 25–27% больных, побуждают к поиску более эффективных антиглаукоматозных операций.

Для улучшения анатомических и функциональных результатов хирургического лечения больных ПОУГ с учетом основного места сопротивления оттоку внутриглазной жидкости (ВГЖ) нами разработаны следующие операции: глубокая меридиональная склеросинусотрабекулэктомия (ГМССТЭ) — для реабилитации больных с развитой и далеко зашедшей стадиями глаукомы и непроникающая глубокая меридиональная склерэктомия (НГМСЭ) — для реабилитации больных с начальной стадией глаукомы путем активизации естественных путей оттока ВГЖ и создания новых с учетом патогенетического механизма глаукомы в каждом конкретном случае. На способ хирургического лечения больных ПОУГ получен патент № 9267 от 07.02.07.

ПЕРЕЧЕНЬ НЕОБХОДИМОГО ОБОРУДОВАНИЯ, РЕАКТИВОВ, ПРЕПАРАТОВ, ИЗДЕЛИЙ МЕДИЦИНСКОЙ ТЕХНИКИ

1. Аппаратура: стандартное оснащение глазного отделения, включающее проектор знаков, таблицу Сивцева и набор пробных стекол для определения остроты зрения, сферопериметр, ручной офтальмоскоп Welch Allun, гониоскоп Гольдмана, щелевая лампа, тонометры Маклакова, операционный микроскоп и стандартные наборы микрохирургических инструментов.

2. Препараты: дикаин 0,5%, новокаин 2%, лидокаин 1%, макситрол, тобрадекс, дексаметазон 0,1%, гентамицин, тобром, тимолол 0,25–0,5%, траватан 0,004%, пилокарпин 1%, бетоптик 0,25–0,5%, ксалатан 0,005%, фотил, ксалаком, тропикамид 0,5–1%, цилоксан.

ПОКАЗАНИЯ К ПРИМЕНЕНИЮ

Основными показаниями к применению разработанных методик являются открытоугольные формы первичной глаукомы.

ПРОТИВОПОКАЗАНИЯ ДЛЯ ПРИМЕНЕНИЯ

Противопоказанием является закрытоугольная форма глаукомы с органическим ангулярным блоком.

ОПИСАНИЕ ТЕХНОЛОГИИ ИСПОЛЬЗОВАНИЯ СПОСОБА

Выбор методики операции

Для эффективного использования предложенных методик в микрохирургии глауком очень важным является индивидуальный подход в каждом конкретном случае с учетом четких показаний к выбору того или иного типа операции в зависимости от формы и стадии ПОУГ. Показания к НГМСЭ зависят, прежде всего, от данных биомикрогониоскопии, тонографии, клинического течения заболевания, анатомо-морфологических изменений со стороны переднего и заднего отделов глаза, состояния зрительных функций, суточных колебаний ВГД и других факторов.

Показания к непроникающей глубокой меридиональной склерэктомии:

- стадия глаукомы начальная, реже развитая, ранее операция не проводилась;

- высокие зрительные функции без грубых изменений со стороны ДЗН;

- гониоскопическая картина без выраженных патологических изменений, корнеосклеральная трабекула (КСТ) должна быть практически интактной, без признаков склерозирования и патологических элементов (пигмента, эксфолиаций, элементов крови, гониосинехий и др.), а проба на заполнение шлеммова канала (ШК) кровью должна быть отрицательной;

- тонографические данные: коэффициент легкости оттока (КЛО) — не ниже 0,1, коэффициент Беккера не должен превышать норму более чем в 1,5–2 раза;

- суточные колебания ВГД более 3 мм рт. ст.;

- интраоперационный критерий: после иссечения наружной стенки ШК и обнажения лимбальной части десцеметовой мембраны последняя и КСТ должны быть функционально активными — через них осуществляется фильтрация ВГЖ. Если ШК «сухой», то методика двух типов операций предусматривает переход к ГМССТЭ в показанных случаях.

Показанием к глубокой меридиональной склеросинусотрабекулэктомии (ГМССТЭ) являются больные с развитой, далеко зашедшей и терминальной стадиями ПОУГ, у которых суточные колебания ВГД составляют 5 и выше мм рт. ст., консервативная терапия не позволяет стабилизировать глаукоматозный процесс, имеет место прогрессирование глаукоматозной оптической нейропатии вследствие интолерантности зрительного нерва к имеющемуся ВГД и продолжается распад зрительных функций.

Материалом для исследования послужил анализ хирургического лечения 271 больного ПОУГ. Все пациенты были разделены на три группы:

I группа (14 случаев) — выполнена НГМСЭ;

II группа (137 случаев) — ГМССТЭ;

III (контрольная) группа (120 случаев) — оперированы по стандартной методике – синусотрабекулэктомия (СТЭ).

Распределение больных по возрасту, полу, по стадиям глаукомы и состоянию офтальмотонуса было сопоставимо во II и III группах.

I группа: средний возраст пациентов 60 лет; мужчин — 8, женщин — 6. Показанием к операции являлось отсутствие стойкой нормализации внутриглазного давления в начальной стадии ПОУГ с суточными колебаниями ВГД больше 5 мм рт. ст. на фоне проводимой медикаментозной терапии.

II группа: мужчин — 79, женщин — 58; средний возраст пациентов 62 года. По стадиям глаукомного процесса: I стадия — 6 больных, II — 59, III — 65, IV — 7. До операции ВГД было умеренно повышенным (а–в) у 37 больных (27%), в — у 54 (39,4%), с — у 46 (33,6%).

III группа: мужчин — 76, женщин — 44; средний возраст пациентов 63 года. По стадиям глаукомного процесса: I стадия — 1 больной, II — 49, III — 66, IV — 4. ВГД до операции: а–в — у 27 больных (22,5%), в — у 52 (43,3%), с — у 41 (34,2%).

Предоперационное обследование больных включало: визометрию, периметрию, биомикрогониоскопию, офтальмоскопию, тонометрию, тонографию, а также лабораторные и клинические методы исследования. В течение последнего года при обследовании больных глаукомой использовали оптическую когерентную томографию заднего и переднего отделов глаза.

Техника операции НГМСЭ

Обработка операционного поля обычная. Анестезия местная — раствор новокаина 2% — 7 мл (акинезия, ретробульбарно и под конъюнктиву) выполняется по стандартной методике: разрез конъюнктивы с 10.30 до 1.30 высотой 7–8 мм с последующим формированием конъюнктивального лоскута. На 12 ч выкраиваем поверхностный склеральный лоскут в виде равнобедренного треугольника 7×7×6 мм на 1/3 толщины склеры основанием

к лимбу, на вершину которого накладываем предварительный шов 8/0. Тангенциальным разрезом производим парацентез на 10 ч в 1 мм от лимба с целью снижения ВГД, что предупреждает возможные операционные осложнения на последующих этапах операции. Затем иссекаем участок глубоких слоев склеры над сосудистой оболочкой и цилиарным телом 4×1 мм, расширяя его кпереди, не выходя за пределы треугольника, с последующим удалением участка наружной стенки шлеммова канала и корнеальной ткани в виде равнобедренного треугольника основанием к роговице и переходом в саму роговицу до 1,5 мм от переднего пограничного кольца Швальбе. Обнажаем лимбальную часть десцеметовой мембраны и убеждаемся в фильтрации внутриглазной жидкости через трабекулу и десцеметову мембрану. Склеральный лоскут укладываем на свое первоначальное место и фиксируем 1–3 узловыми швами (виргинский шелк 8/0). На конъюнктивальную рану накладываем непрерывный виргинский шелковый шов 8/0. При необходимости переднюю камеру восстанавливаем введением физиологического раствора через парацентез. Субконъюнктивально вводим по 0,3 мл раствора антибиотика и дексаметазона. Накладываем асептическую повязку.

Методика и основные этапы операции представлены на рис. 1–4.

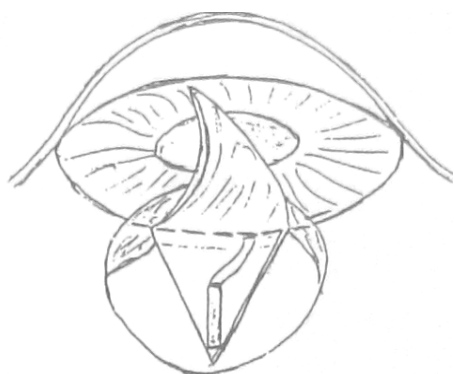

Рис. 1. Отсепаровка поверхностного склерального лоскута треугольной формы:
 - выполнение парацентеза на 10 ч;
 - меридиональное иссечение глубоких слоев склеры над цилиарным телом и прилежащей к нему частью хориоидеи 4×1 мм

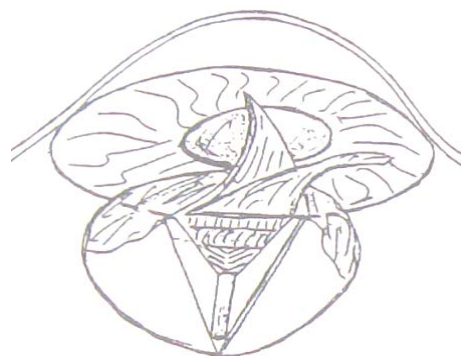

Рис. 2. Иссечение средних слоев склеры над кольцевидной связкой в виде желобка и отсепаровка наружной стенки шлеммова канала вместе с участком корнеосклеральной ткани до десцеметовой мембраны на 1,5 мм кпереди от переднего пограничного

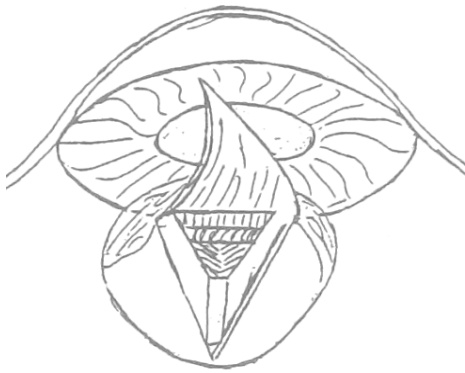

Рис. 3. Удаление отсепарованной корнеосклеральной ткани, состоящей из глубоких и средних слоев склеры и роговицы

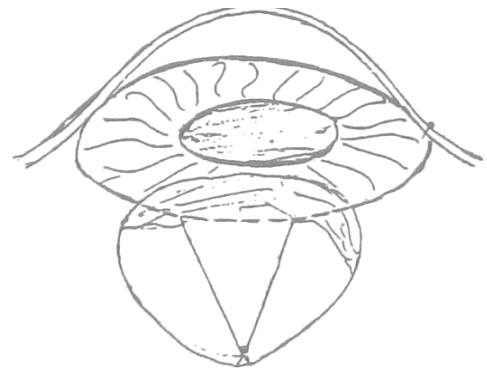

Рис. 4. Фиксация поверхностного склерального лоскута узловым швом на свое первоначальное место

Техника операции ГМССТЭ

Обработка операционного поля и местная анестезия проводятся по стандартной методике. Разрез конъюнктивы выполняем с 10.30 до 1.30 высотой 7–8 мм с последующим формированием конъюнктивального лоскута. Затем выкраиваем треугольный лоскут склеры на 1/3 ее толщины основанием к лимбу размером $6 \times 7 \times 7$ мм, на вершину которого накладываем предварительный шов 8/0. Следующим этапом выполняем парацентез на 10 ч в 1 мм от лимба для снижения ВГД, чтобы в момент операции предупредить пролабирование цилиарного тела и другие нежелательные осложнения. Эта мера позволяет постепенно снизить ВГД, тем самым избежав гидростатического удара по измененным сосудам глаза, и постепенно адаптировать структуры глаза к значительному перепаду офтальмотонуса. Парацентезом можно воспользоваться на завершающем этапе операции для восстановления передней камеры (ПК) в случае ее измельчения или опорожнения. В проекции выкроенного треугольного лоскута выполняем глубокую меридиональную склерэктомию 4×1 мм до цилиарного тела, не доходя 2 мм до проекции шлеммова канала, где выполняем синусотрабекулэктомию в пределах $2,5 \times 1$ мм. В области перемычки, состоящей из склеральной шпоры и волокон кольцевидной связки, меридиональный лоскут склеры иссекаем клиновидно на 1/3 ее толщины, формируя таким образом желобок для дренирования ВГЖ из передней камеры в супрацилиарное пространство. Производится базальная иридэктомия. На вершину, а при необходимости и на стороны треугольного лоскута склеры накладываем 1–3 узловых виргинских шва 8/0; непрерывный шов на конъюнктиву. Субконъюнктивально вводим по 0,3 мл раствора антибиотика и дексаметазона. Накладываем асептическую повязку.

Этапы операции ГМССТЭ представлены на рис. 5–10.

Суть операции ГМССТЭ:

1 этап:

- Выкраивание поверхностного склерального лоскута 7х7х6 мм

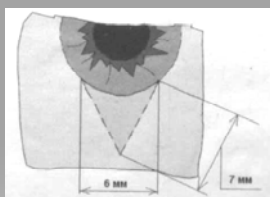


Рис. 5. Выкраивание поверхностного склерального лоскута 7×7×6 мм

2 этап:

- Расслоение склеры на 1/3 ее толщины в зоне треугольника основанием к лимбу, парацентез

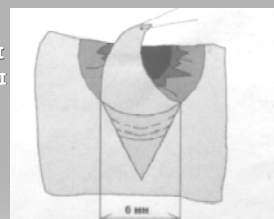


Рис. 6. Расслоение склеры в зоне треугольника на 1/3 ее толщины: - парацентез на 10 ч

3 этап:

- Схематическое изображение операции — ГМССТЭ

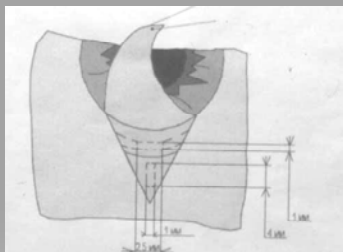


Рис. 7. Схематическое изображение операции — ГМССТЭ

4 этап

- Глубокая меридиональная склерэктомия над цилиарным телом 4х1 мм
- Синусотрабекулэктомия в зоне Шлеммова канала 2,5х1 мм

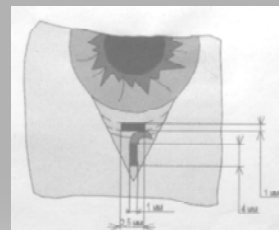


Рис. 8. Глубокая меридиальная склерэктомия над цилиарным телом: - синусотрабекулэктомия в зоне шлеммова канала 2,5×1 мм

5 этап

- Иссечение средних слоев склеры в зоне кольцевидной связки и склеральной шпоры в виде клиновидного желобка

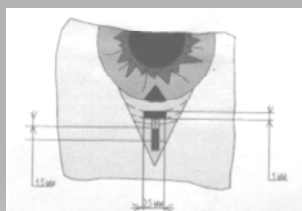


Рис. 9. Иссечение средних слоев склеры в зоне кольцевидной связки в виде клиновидного желобка: - базальная иридэктомия

6 этап

- Базальная иридэктомия
- Фиксация поверхностного склерального лоскута на свое первоначальное место

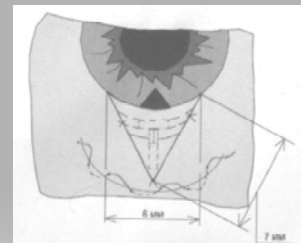


Рис. 10. Фиксация поверхностного склерального лоскута на свое первоначальное место

Главное достоинство НГМСЭ — активизация естественных путей оттока ВГЖ, а также реконструкция и создание направленного микроциркуляторного русла для интенсивного оттока ВГЖ от ШК и десцеметовой мембраны к цилиарному телу и супрахориоидальному пространству, что позволяет получить хороший функциональный результат. Особая форма выкраивания тканей в виде равнобедренного треугольника с основанием в зоне активной фильтрации ВГЖ через корнеосклеральную трабекулу и наружные отделы десцеметовой мембраны, иссечение средних слоев склеры в виде клиновидного желобка в зоне кольцевидной связки и склеральной шпоры, а затем переход в узкое русло над цилиарным телом и хориоидеей в зоне глубокой меридиональной склерэктомии обеспечивают интенсивное дренирование ВГЖ из передней камеры в супрацилиарное и супрахориоидальное пространство (феномен Бернулли), что дает стабильный и длительный гипотензивный эффект.

Разработанная нами методика операции ГМССТЭ отличается от традиционной СТЭ и ее модификаций своей более выраженной физиологической направленностью. Кроме синусотрабекулэктомии, обеспечивающей деблокаду ШК и активизации естественных путей оттока ВГЖ, ГМССТЭ создает дополнительный и более интенсивный путь оттока влаги по узкому, вновь созданному руслу с частичным ее всасыванием капиллярами цилиарного тела и оттоком в супрахориоидальное пространство.

Послеоперационный период в первой группе больных протекал без осложнений. Только у 2 пациентов на второй день после операции отмечалась легкая взвесь форменных элементов крови в ПК, которая через сутки самостоятельно рассосалась. Это состояние нами было расценено как обратный рефлюкс крови в переднюю камеру вследствие снижения ВГД. При выписке из стационара ВГД было нормализовано у всех пациентов. Зрительные функции к моменту выписки больного из стационара оставались стабильными.

Во второй группе у 6 больных (4,3%) с далеко зашедшей стадией глаукомы наблюдалась гифема, причем в 5 случаях она составляла 1–2 мм и в 1 случае — 1/3 ПК. Через 2–3 дня гифема рассосалась от проведенной консервативной терапии. Появление гифемы мы расцениваем как результат выраженного гипотензивного эффекта и обратного рефлюкса крови в ПК, а также за счет изменений сосудистой стенки у больных с далеко зашедшим глаукоматозным процессом. Острота зрения у больных второй группы повысилась в 25,6% случаев, не изменилась — у 69,3%, понизилась — у 5,1% больных. Поле зрения расширилось у 41%, не изменилось — у 59% больных.

В третьей группе у 8 больных (6,6%) имела место гифема, которая рассосалась консервативными методами лечения. Острота зрения повысилась у 17,2%, не изменилась — у 57,8%, понизилась — у 25% оперированных. Поле зрения расширилось у 22,4%, не изменилось — у 58,3%, ухудшилось из-за цилиохориоидальной отслойки (ЦХО) и прогрессирования катаракты —

у 19,3%. ЦХО отмечалась у 19 больных (15,8%). У больных первой и второй групп ЦХО не наблюдалась.

Проведенный анализ результатов предложенной нами ГМССТЭ в сравнении со СТЭ в сроки наблюдения свыше 5 лет показал значительные преимущества ГМССТЭ. Стойкая компенсация ВГД без миотиков отмечалась у 97,5% пациентов. Физиологичность предложенной операции подтверждается практически полным отсутствием фильтрационных подушечек. У больных контрольной группы нормализация ВГД без миотиков наблюдалась в 86% случаев. Кистозные фильтрационные подушечки отмечены у 12,5% оперированных.

Ведение послеоперационного периода

С первого дня после операции больным назначают местно растворы антибиотиков и кортикостероидов в виде инстилляций. Вследствие длительной медикаментозной терапии в дооперационном периоде с использованием миотиков у большинства больных глаукомой формируются задние синехии. Поэтому важным моментом в послеоперационном ведении больных является контроль за состоянием зрачка, устранение задних синехий и в последующем поддержание ситуационного мидриаза. Для этого необходимо использовать мидриатики короткого действия типа тропикамида, мидриацила и др. Выписываем больных из стационара после ГМССТЭ, как правило, на 5–6-й день. При отсутствии осложняющих факторов сроки временной нетрудоспособности составляют 3–4 недели. В этот период обычно назначают контрольный осмотр, снимают конъюнктивальный шов и решают вопросы о временной нетрудоспособности и дальнейшем диспансерном наблюдении за оперированными больными. Первое инструментальное исследование ВГД рекомендуется проводить не раньше 2-х месяцев после операции.

Больные глаукомой должны наблюдаться офтальмологом всю жизнь с периодичностью осмотров один раз в квартал при нормализации офтальмотонуса и стабилизации зрительных функций. При нестабильности глаукомного процесса динамическое наблюдение за больными должно быть не реже одного раза в месяц с проведением два раза в году курсов дедистрофической и нейропротекторной терапии. Если консервативная терапия оказывается неэффективной, а именно: нет компенсации ВГД, происходит прогрессирование глаукоматозной оптической нейропатии с отрицательной динамикой зрительных функций, то следует своевременно ставить вопрос о хирургическом лечении.

Применение предложенных антиглаукоматозных операций с учетом индивидуальных особенностей каждого больного и дифференцированных показаний к операции (данные гониоскопии, тонографии, клиническое течение заболевания, анатомо-морфологические изменения со стороны переднего и заднего отделов глаза, состояния зрительных функций, суточные колебания ВГД) позволит повысить эффективность хирургического лечения больных ПОУГ, обеспечит длительную нормализацию офтальмотонуса с сохранением зрительных функций, расширит показания к хирургическому

лечению начальных стадий заболевания, поможет снизить частоту осложнений и улучшить качество жизни этой категории больных.

Выводы

1. Непроникающая глубокая меридиональная склерэктомия (НГМСЭ) патогенетически ориентирована на реабилитацию больных с начальной стадией ПОУГ с высокими зрительными функциями при интрасклеральном блоке и хорошей функции корнеосклеральной трабекулы.

2. Для реабилитации больных с развитой, далеко зашедшей и терминальной стадиями ПОУГ, при смешанном блоке (трабекулярном и интрасклеральном) операцией выбора в сравнении с традиционной синусотрабекулэктомией (СТЭ) и ее модификациями является глубокая меридиональная склерсинусотрабекулэктомия (ГМССТЭ), так как она позволяет получить более высокий и стабильный гипотензивный результат и снизить до минимума операционные и послеоперационные осложнения.

3. Правильный выбор предложенных вариантов антиглаукомных операций с учетом индивидуальных особенностей каждого больного и разработанных нами показаний позволяет повысить эффективность хирургического лечения ПОУГ, минимизировать осложнения, обеспечить длительную нормализацию офтальмотонуса с сохранением зрительных функций и улучшить качество жизни данной категории больных.