

МИНИСТЕРСТВО ЗДРАВООХРАНЕНИЯ РЕСПУБЛИКИ БЕЛАРУСЬ

УТВЕРЖДАЮ

Первый заместитель министра

_____ В.А. Ходжаев

27.09.2010 г.

Регистрационный № 074-0610

**МЕТОД ДИФФЕРЕНЦИАЛЬНОЙ ДИАГНОСТИКИ
ГАСТРОИНТЕСТИНАЛЬНЫХ СТРОМАЛЬНЫХ ОПУХОЛЕЙ,
НОВООБРАЗОВАНИЙ ГЛАДКОМЫШЕЧНОГО И
НЕЙРОГЕННОГО ПРОИСХОЖДЕНИЯ НА ОСНОВЕ
ИММУНОГИСТОХИМИЧЕСКОГО ВЫЯВЛЕНИЯ
БИМОЛЕКУЛЯРНЫХ МАРКЕРОВ**

инструкция по применению

УЧРЕЖДЕНИЕ-РАЗРАБОТЧИК:

ГУ «Республиканский научно-практический центр онкологии и медицинской радиологии им. Н.Н. Александрова»,

ГУО «Белорусская медицинская академия последипломного образования».

АВТОРЫ:

Д-р биол. наук Р.М. Смолякова, канд. мед. наук А.Ч. Дубровский,
канд. мед. наук Ю.И. Рогов, С.Н. Рябцева.

Минск 2010

Инструкция разработана с целью морфологической верификации диагноза гастроинтестинальных стромальных опухолей, новообразований гладкомышечного и нейрогенного происхождения на основе определения экспрессии молекулярно-биологических тканевых маркеров.

Область применения: патологическая анатомия, онкоморфология, онкология.

Уровень внедрения: специализированные онкологические центры, отделения онкоморфологии, патологоанатомические бюро.

ПЕРЕЧЕНЬ ИСПОЛЬЗУЕМЫХ СОКРАЩЕНИЙ

- ГИСО – гастроинтестинальные стромальные опухоли
ЖКТ – желудочно-кишечный тракт
ИГХ – иммуногистохимический метод исследования
CD117 – иммуногистохимический маркер тирозинкиназного трансмембранного рецептора стволовых и тучных клеток, маркер фактора роста стволовых клеток
CD34 – иммуногистохимический маркер трансмембранного белка стволовых клеток, незрелых клеток лимфогематопозеза, эндотелиальных клеток капилляров и фибробластов
SMA – иммуногистохимический маркер цитоплазматического актина клеток гладкомышечной дифференцировки
S100 – иммуногистохимический маркер низкомолекулярного кальций-связывающего белка клеток
Des – иммуногистохимический маркер белка промежуточных филаментов цитоскелета клеток мышечного происхождения

ПЕРЕЧЕНЬ НЕОБХОДИМОГО ОБОРУДОВАНИЯ, РЕАГЕНТОВ, РАСХОДНЫХ МАТЕРИАЛОВ

Перечень необходимого оборудования:

1. Микротом с возможностью изготовления гистологических срезов толщиной не более 4 мкм.
2. рН-метр.
3. Термостат.
4. Автоматические пипетки переменного объема.
5. Баня водяная с датчиком температуры.
6. Микроволновая печь с максимальной мощностью 750–800 Вт.
7. Световой микроскоп.

Реактивы и расходные материалы:

1. Предметные стекла для ИГХ (или предметные стекла, предварительно обработанные поли-L-лизинном или силаном).
2. Покровные стекла.

3. Лабораторная посуда (колбы, пробирки, стеклянные палочки, воронки, стаканы, контейнеры для предметных стекол).
4. Ксилол.
5. 96° спирт.
6. 3% раствор перекиси водорода.
7. Tris-HCl – отмывочный буфер, pH 7,5.
8. Цитратный буфер для демаскировки антигенов, pH 6,0.
9. Буфер для демаскировки антигенов, pH 9,0.
10. Первичные антитела к CD117, CD34, гладкомышечному актину, десмину, S100. Обязательным условием для применения антител является наличие в спецификации указания на возможность использования на формалин-фиксированных тканях человека.
11. Системы визуализации на полимерной основе к мышинным и кроличьим антителам или универсальная система.
12. Диаминобензидин (DAB).
13. Канадский бальзам.
14. Карандаш для ИГХ.
15. Гематоксилин Майера.

ПОКАЗАНИЯ К ПРИМЕНЕНИЮ

Гастроинтестинальные стромальные опухоли, гладкомышечные и нейрогенные новообразования.

ПРОТИВОПОКАЗАНИЯ К ПРИМЕНЕНИЮ

Не выявлены.

ОПИСАНИЕ ТЕХНОЛОГИИ ИММУНОГИСТОХИМИЧЕСКОГО МЕТОДА ОПРЕДЕЛЕНИЯ ЭКСПРЕССИИ CD117, CD34, SMA, DES, S100

В иммуногистохимическом исследовании специфичных маркеров необходимо использовать фиксированные в формалине и заключенные в парафин опухолевые блоки, полученные при рутинной патологоанатомической работе.

I этап. Депарафинирование и обезвоживание

1. Поместить стекла с парафиновыми срезами последовательно в две порции ксилола на 15 мин.
2. Стекла поместить последовательно в три порции этанола 96° на 4 мин.
3. Промыть 3 раза по 5 мин в дистиллированной воде.

II этап. Предобработка с целью демаскировки антигенов, направленная на восстановление структуры белка, которая изменилась в ходе фиксации и заливки в парафин.

1. Обработать в водяной бане при $t = 98^{\circ}\text{C}$ с демаскировочным буфером (рН 6,0 для CD117 и CD34; рН 9,0 для SMA, DES и S100) в течение 30 мин.
2. После демаскировки оставить емкость со срезами при комнатной температуре на 20 мин.
3. Промыть срезы в двух порциях дистиллированной воды по 5 мин.
4. Поместить срезы в 3% раствор перекиси водорода на 15 мин.
5. Промыть в дистиллированной воде 3 раза по 2 мин.

III этап. Проведение иммуногистохимической реакции

1. Срезы обвести карандашом для ИГХ (отступить от края среза 4–5 мм).
2. Нанести первичные антитела и инкубировать срезы при комнатной температуре в течение 30 мин (разведения антител приведены в таблице 1).

Таблица 1

Разведение первичных антител

Название антитела	Разведение антитела
CD117	1:200
CD34	1:100
SMA	1:200
Des	1:200
S100	1:3000

3. Слить со срезов жидкость.
4. Срезы промыть в Tris-буфере 2 раза по 5 мин.
5. Нанести на срезы визуализирующую систему для мышинных или кроличьих антител или универсальную на 30 мин.
6. Промыть в Tris-буфере 2 раза по 5 мин.
7. Нанести раствор ДАБ. Приготовить ДАБ в соответствии с рекомендациями изготовителя непосредственно перед нанесением на срезы. Длительность инкубации с ДАБ устанавливается в каждой лаборатории отдельно, для чего необходимо следить за процессом появления коричневого окрашивания под микроскопом. Время окрашивания считается достаточным, если структуры, подлежащие окрашиванию, приобрели золотисто-коричневый цвет, в то время как фоновое окрашивание стромальных компонентов отсутствует.
8. Слить со срезов жидкость и промыть дистиллированной водой.
9. Срезы докрасить гематоксилином Майера. Время окрашивания зависит от качества и степени зрелости гематоксилина и устанавливается в каждой лаборатории индивидуально.
10. Промыть дистиллированной водой.
11. ЗаклЮчить в канадский бальзам под покрывное стекло.

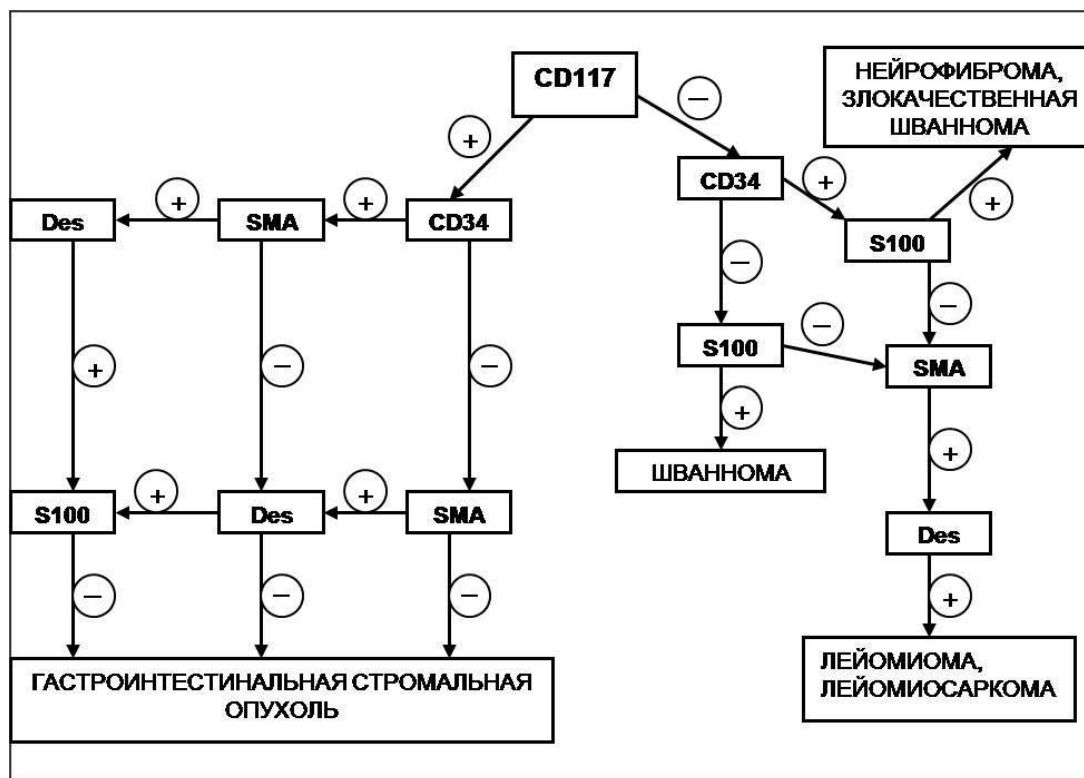
ИНТЕРПРЕТАЦИЯ РЕЗУЛЬТАТОВ ИГХ-ОКРАШИВАНИЯ БИМОЛЕКУЛЯРНЫХ МАРКЕРОВ

Оценка результатов иммуногистохимического окрашивания проводится с применением светового микроскопа (увеличение $\times 10$, $\times 20$, $\times 40$). Для всех маркеров необходимо оценивать локализацию окрашивания в клетке (ядро, цитоплазма) и доля окрашенных клеток без учета интенсивности пероксидазной метки (в области с максимальной экспрессией), при этом:

– экспрессия CD117, CD34, SMA и Des в цитоплазме опухолевых клеток расценивается как положительная при окрашивании более 25% опухолевых клеток и считается отрицательной, если доля окрашенных клеток составляет менее 25%;

– экспрессия S100 расценивается как положительная при наличии сочетанного окрашивания цитоплазмы и ядра более чем в 25% опухолевых клеток и считается отрицательной при ядерно-цитоплазматическом окрашивании менее 25% клеток или только цитоплазматическом окрашивании опухолевых клеток.

Представленные иммуногистохимические методики позволяют стандартизировать проводимые исследования в специализированных лечебных учреждениях РБ и повышать точность дифференциальной диагностики указанных неоплазий. Анализ экспрессии иммуногистохимических маркеров тканеспецифичных антигенов целесообразно проводить для дифференциальной диагностики гастроинтестинальных стромальных опухолей, гладкомышечных и нейрогенных новообразований. Проводят анализ сочетанной экспрессии биомолекулярных маркеров в опухолевой ткани. В зависимости от полученных результатов больных с мезенхимальными новообразованиями подразделяют на три группы: с гастроинтестинальными стромальными опухолями, гладкомышечными и нейрогенными неоплазиями (см. алгоритм).



**Алгоритм иммуногистохимической дифференциальной диагностики
гастроинтестинальных стромальных опухолей, нейрогенных
и гладкомышечных новообразований**

Опухоль расценивается как гастроинтестинальная стромальная опухоль при наличии экспрессии CD117 (диагностическая эффективность – 98,1%) и CD34 (диагностическая эффективность – 83%), как гладкомышечная – при наличии позитивной экспрессии SMA (диагностическая эффективность – 81,7%), Des (диагностическая эффективность – 89%) и отрицательной реакции на CD117. К нейрогенным новообразованиям относятся опухоли, клетки которых экспрессируют S100 (диагностическая эффективность – 96,5%), но характеризуются отрицательной реакцией на CD117. Иммуногистохимическая панель, представленная лишь 5 маркерами (CD117, CD34, SMA, Des, S100), для проведения дифференциальной диагностики между гастроинтестинальными стромальными опухолями и новообразованиями гладкомышечного и нейрогенного происхождения является достоверно минимальной и позволяет значительно повысить эффективность морфологической диагностики данных неоплазий.

**ПЕРЕЧЕНЬ ВОЗМОЖНЫХ ОСЛОЖНЕНИЙ ИЛИ ОШИБОК
ПРИ ВЫПОЛНЕНИИ
ИССЛЕДОВАНИЙ И ПУТИ ИХ УСТРАНЕНИЯ**

Осложнений при применении данного метода не зарегистрировано. Ошибочные результаты при исследовании тканевых маркеров иммуногистохимическим методом могут быть получены при:

- использовании реагентов с истекшим сроком годности или неправильно хранившихся;

- неправильном разведении реактивов, несоблюдении временного и температурного режимов при проведении методики;
- неточном дозировании реагентов;
- неправильном заборе и фиксации патоморфологического материала.

С целью повышения специфичности иммуногистохимической реакции необходимо включение в число тестируемых образцов при каждой процедуре анализа положительных и отрицательных контролей. Во избежание возникновения ошибочных результатов необходимо при иммуногистохимическом исследовании строго соблюдать все методические требования.