

МИНИСТЕРСТВО ЗДРАВООХРАНЕНИЯ РЕСПУБЛИКИ БЕЛАРУСЬ

УТВЕРЖДАЮ



Первый заместитель Министра

Д.Л. Пиневиц

2014 г.

Регистрационный номер № 112-1014

**МЕТОД ЛЕЧЕНИЯ ПАЦИЕНТОК,
СТРАДАЮЩИХ РАКОМ ТЕЛА МАТКИ I СТАДИИ
(ГРУППА НИЗКОГО РИСКА)
С ПРИМЕНЕНИЕМ ЛАПАРОСКОПИИ**

инструкция по применению

УЧРЕЖДЕНИЕ-РАЗРАБОТЧИК:

Государственное учреждение «Республиканский научно-практический центр онкологии и медицинской радиологии им. Н.Н. Александрова»

АВТОРЫ: к.м.н. С.А. Мавричев, д.м.н., профессор И.А.Косенко,
д.м.н., профессор С.А.Красный, к.м.н. Г.В. Костевич,
к.м.н. А.С. Плетнёв, С.В. Тараненко, О.В. Акинфеев

Минск, 2014

**МИНИСТЕРСТВО ЗДРАВООХРАНЕНИЯ
РЕСПУБЛИКИ БЕЛАРУСЬ**

УТВЕРЖДАЮ
Первый заместитель министра

_____ Д.Л. Пиневиц
27.11.2014
Регистрационный № 112-1014

**МЕТОД ЛЕЧЕНИЯ ПАЦИЕНТОК, СТРАДАЮЩИХ РАКОМ ТЕЛА
МАТКИ I СТАДИИ (ГРУППА НИЗКОГО РИСКА)
С ПРИМЕНЕНИЕМ ЛАПАРОСКОПИИ**

инструкция по применению

УЧРЕЖДЕНИЕ-РАЗРАБОТЧИК: ГУ «Республиканский научно-практический
центр онкологии и медицинской радиологии им. Н.Н. Александрова»

АВТОРЫ: канд. мед. наук С.А. Мавричев, д-р мед. наук, проф. И.А. Косенко, д-р
мед. наук, проф. С.А. Красный, канд. мед. наук Г.В. Костевич, канд. мед. наук
А.С. Плетнев, С.В. Тараненко, О.В. Акинфеев

Минск 2014

Настоящая инструкция по применению (далее — инструкция) разработана для врачей-онкологов-хирургов, врачей-акушеров-гинекологов и врачей-специалистов, оказывающих медицинскую помощь пациенткам, страдающим раком тела матки I стадии группы низкого риска развития локорегионарных рецидивов и отдаленных метастазов.

Лечение пациенток с I стадией рака тела матки группы низкого риска с применением лапароскопической гистерэктомии с резекцией верхней трети влагалища и билатеральной сальпингоофорэктомией является адекватным, обеспечивает радикальность хирургического вмешательства, имеет низкий риск генерализации опухолевого процесса, улучшает качество жизни пациенток за счет минимальной хирургической травмы и хорошего косметического эффекта, является экономически обоснованным ввиду сокращения бюджетных средств на лечение.

ПЕРЕЧЕНЬ НЕОБХОДИМОГО ОБОРУДОВАНИЯ, РЕАКТИВОВ, СРЕДСТВ, ИЗДЕЛИЙ МЕДИЦИНСКОЙ ТЕХНИКИ

Укомплектованность организации здравоохранения оборудованием для эндовидеохирургических вмешательств.

ПОКАЗАНИЯ К ПРИМЕНЕНИЮ

Гистологически верифицированный рак эндометрия Grade I, II с инвазией опухоли менее $\frac{1}{2}$ толщины миометрия.

ПРОТИВОПОКАЗАНИЯ ДЛЯ ПРИМЕНЕНИЯ

Наличие абсолютных противопоказаний для хирургического лечения.

ОПИСАНИЕ ТЕХНОЛОГИИ ИСПОЛЬЗОВАНИЯ МЕТОДА

Пациенткам с I стадией рака тела матки и низким риском развития локорегионарных рецидивов и отдаленных метастазов выполняется хирургическое лечение в объеме лапароскопической гистерэктомии с резекцией верхней трети влагалища и билатеральной сальпингоофорэктомией.

Операция предполагает использование четырех этапов:

- 1) установка маточного манипулятора, наложение карбоксиперитонеума, введение портов, лапароскопа и манипуляторов;
- 2) ревизия органов брюшной полости и малого таза, хирургическое стадирование;
- 3) выполнение гистерэктомии с резекцией верхней трети влагалища и билатеральной сальпингоофорэктомией;
- 4) трансвагинальное извлечение матки с придатками, ушивание культи влагалища.

Этап 1. Пациентка находится на операционном столе в модифицированной литотомической позиции (рис. 1).

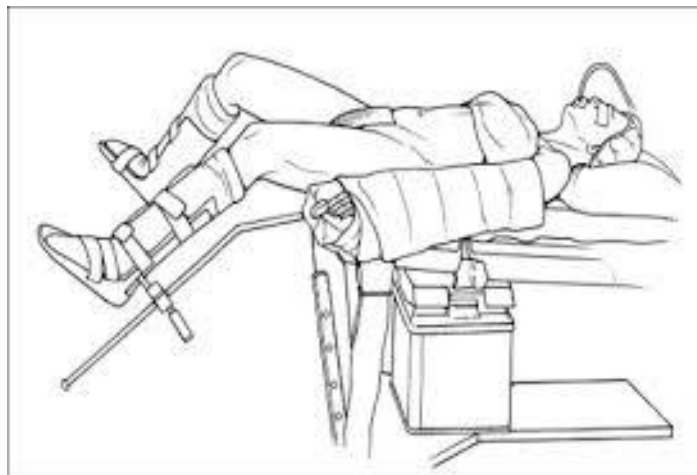


Рисунок 1 — Положение пациентки на операционном столе

Оперативное вмешательство выполняют в асептических условиях под эндотрахеальным наркозом с применением миорелаксантов и искусственной вентиляции легких в горизонтальном положении пациентки на спине на многофункциональном операционном столе. Операционная бригада: врач-хирург, 1-й ассистент — оператор оптической видеосистемы, 2-й ассистент — оператор маточного манипулятора.

Ассистент хирурга трансвагинально устанавливает маточный манипулятор. Последний обладает системой рычагов, которая позволяет смещать матку в любое требуемое положение. Инструмент оснащен пластиковым полукольцом, обеспечивающим натяжение сводов влагалища. Также в конструкции манипулятора имеются три резиновых кольца, которые предотвращают потерю газа после отсечения матки от влагалищных сводов (рис. 2).




Рисунок 2 — Внешний вид маточного манипулятора

Наложение карбоксиперитонеума до 10–14 мм рт. ст. выполняется через иглу Вереща. Допустимо применение прямого метода Хассона. Операция осуществляется с использованием трех троакаров. Оперирующий хирург

устанавливает первый троакар параумбиликально для введения оптической системы (10 мм). Второй и третий (5 или 10 мм) — в левую и правую подвздошные области под прямым зрительным контролем. При необходимости устанавливается 4-й троакар в надлобковой области (5 или 10 мм) (рис. 3).

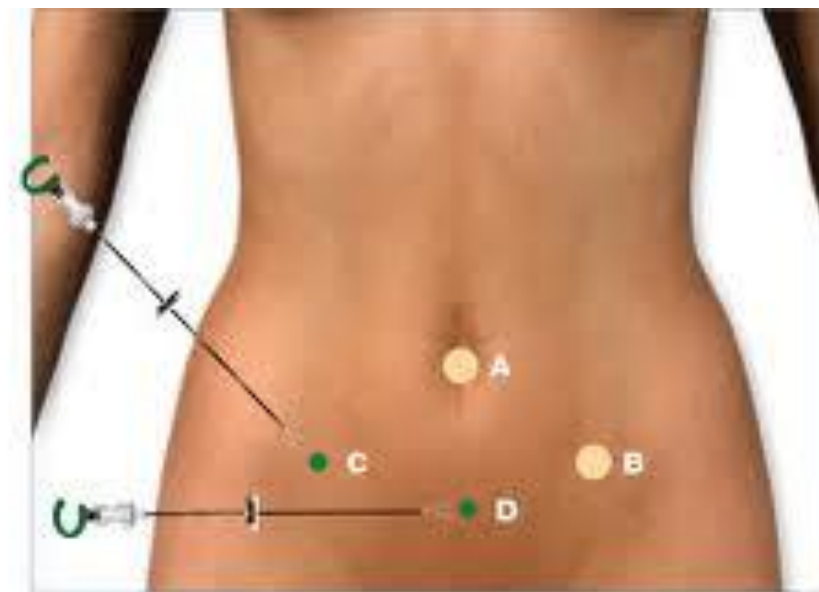


Рисунок 3 — Места введения троакаров

Этап 2. Выполняется ревизия органов брюшной полости и малого таза. После процедуры стандартного хирургического стадирования пациентка переводится в положение Тренделенбурга.

Этап 3. Технология метода лапароскопической гистерэктомии с билатеральной сальпингофорэктомией предусматривает проведение ряда последовательных манипуляций:

1. Оперативное пересечение маточных круглых связок, воронкотазовых связок и диссекция мочевого пузыря.

Для диссекции тканей, коагуляции и пересечения маточных и яичниковых сосудов в брюшной полости используется система LigaSure (10- или 5-миллиметровые инструменты), биполярная коагуляция или ультразвуковой скальпель. При необходимости сосуды лигируются.

Для натяжения правой маточной круглой связки при помощи маточного манипулятора матка отводится влево и вперед. С помощью атравматического зажима связку отводят в латеральном направлении, после чего ее коагулируют и пересекают. Передний листок широкой маточной связки вскрывается, выполняется диссекция брюшины в направлении пузырьно-маточной складки и воронко-тазовой связки. Воронко-тазовую связку под контролем хода мочеточника коагулируют и пересекают. Аналогичным способом манипуляции осуществляют с левой стороны.

Брюшину мочевого пузыря приподнимают, отсепаровывают острым и тупым путем, обнажают пространство, остающееся между мочевым пузырем и передним сводом влагалища. Тупо и остро выполняется диссекция тканей,

выделяется шейка матки и верхняя треть влагалища (не менее 3 см). Для лучшей визуализации анатомического положения мочевого пузыря допускается интраоперационное введение через катетер Фолея в мочевой пузырь 100–200 мл физиологического раствора или 0,02% раствора фурацилина.

2. Пересечение крестцово-маточных связок.

При помощи маточного манипулятора матка устанавливается в максимально допустимое вертикальное положение и отводится латерально. Под контролем положения мочеточника выполняется диссекция заднего листка широкой связки матки строго медиально и вниз в направлении крестцово-маточных связок. Рассекается брюшина дугласового кармана, обнажается ректовагинальное пространство. На данном этапе коагулируют и отсекают крестцово-маточные связки.

3. Коагуляция и пересечение маточных сосудов.

Для визуализации маточных сосудов матка отводится максимально латерально и ротируется. Осуществляется коагуляция и пересечение маточных сосудов системой LigaSure (10 мм), биполярным коагулятором или ультразвуковым скальпелем, после чего следует отсепаровка сосудов и параметриев книзу и латерально. При последовательной отсепаровке с помощью щипцов биполярного типа по ходу операции выполняется коагуляция мелких кровеносных сосудов кардинальных и крестцово-маточных связок. Выделяются задняя и боковые стенки верхней трети влагалища.

4. Отсечение матки от стенок влагалища.

Пластиковое полукольцо маточного манипулятора позволяет отслеживать уровень отсечения шейки матки от сводов влагалища. Матка отсекается с помощью монополярного электрода (режим резания), все кровоточащие сосуды влагалищных стенок коагулируются с помощью щипцов биполярного типа. Этот этап начинают с передней части, далее разрез увеличивают латерально влево и вправо, после чего выполняется отсечение матки от стенок влагалища (рис. 4).




Рисунок 4 — Схема отсечения матки от стенок влагалища

Этап 4. Матка с придатками извлекается из брюшной полости трансвагинально. Ушивание культи влагалища выполняется трансвагинально или интракорпорально с помощью непрерывного обвивного шва. Используется синтетический рассасывающийся шовный материал. Передняя и задняя стенки влагалища сшиваются через всю толщину (рис. 5).

Осуществляется контроль гемостаза и дренирование брюшной полости. Раны на коже ушивают после эвакуации газа из брюшной полости.

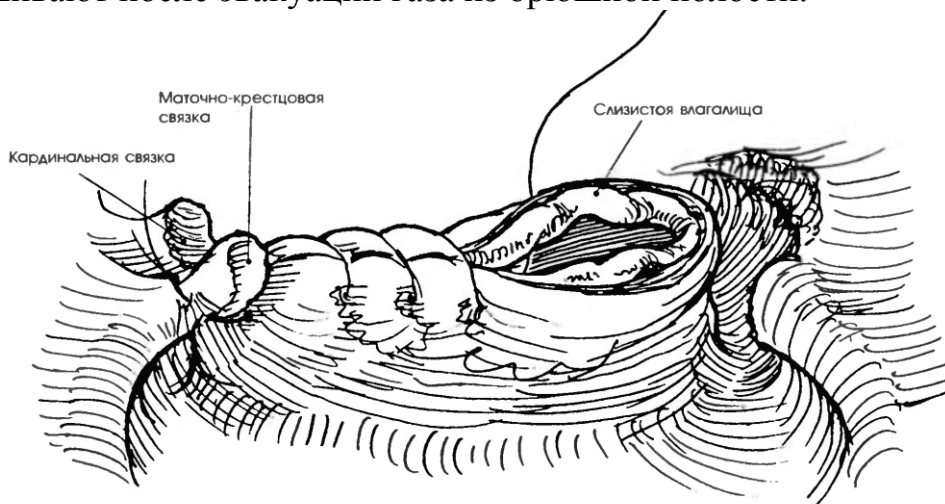


Рисунок 5 — Способ ушивания культи влагалища интракорпоральным эндоскопическим швом

Сроки и объем послеоперационного наблюдения

Послеоперационное наблюдение осуществляется индивидуально для каждой пациентки. Плановое обследование проводится 1 раз в 3 мес. в течение первых 2-х лет, 1 раз в 6 мес. в течение последующих 3-х лет и включает: общий осмотр, цитологическое исследование слизистой культи влагалища, гинекологический осмотр, ректовагинальное исследование, УЗИ органов брюшной полости и малого таза. В последующем обследование проводится 1 раз в год в том же объеме.

ПЕРЕЧЕНЬ ВОЗМОЖНЫХ ОСЛОЖНЕНИЙ ИЛИ ОШИБОК ПРИ ВЫПОЛНЕНИИ И ПУТИ ИХ УСТРАНЕНИЯ

Интраоперационные осложнения:

- 1) травмы подвздошных сосудов, аорты и нижней полой вены, петель кишечника, мочеточников, мочевого пузыря и прямой кишки;
- 2) формирование забрюшинных гематом таза, стенок влагалища, передней брюшной стенки.

Послеоперационные осложнения:

- 1) гнойно-септические осложнения, перикюльтит;
- 2) дисфункция и инфекция мочевыводящих путей;
- 3) внутрибрюшное и наружное кровотечения.