


**МИНИСТЕРСТВО ЗДРАВООХРАНЕНИЯ
РЕСПУБЛИКИ БЕЛАРУСЬ**

УТВЕРЖДАЮ

Первый заместитель министра здравоохранения



В.В. Колбанов

8 ноября 2005 г.

Регистрационный № 95–0905

**СПОСОБ КОМПЛЕКСНОГО ЛЕЧЕНИЯ
ВРОЩЕГО НОГТЯ**

Инструкция по применению

Учреждение-разработчик: Белорусский государственный медицинский университет, 3-я клиническая больница им. Е.В. Клумова г. Минска

Авторы: Ю.М. Гаин, О.В. Попков, С.А. Алексеев, В.Г. Богдан

Показания к применению метода: вросший ноготь (первичные формы и рецидивы заболевания).

ПЕРЕЧЕНЬ НЕОБХОДИМЫХ ЛЕКАРСТВЕННЫХ СРЕДСТВ, ИЗДЕЛИЙ МЕДИЦИНСКОГО НАЗНАЧЕНИЯ И ИНСТРУМЕНТАРИЯ

1. Стерильные аксессуары операционной (перевязочной): марлевые шарики, салфетки, бинты, пеленки, простыни, халаты, перчатки, маски и т.д..

2. Стерильный набор общехирургического инструментария.

3. Одноразовые шприцы (2 мл).

4. Препарат для комбинированной анестезии «Ультракаин Д-С» (Aventis, Франция); содержит в 1 мл: артикаина гидрохлорида 40 мг, эпинефрина гидрохлорида 0,006 мг, метабисульфита натрия 0,5 мг, натрия хлорида 1 мг; в ампуле ингредиенты разведены водой для инъекций до 1,7 мл объема. Рациональное химическое название препарата: (Р)-1-(3,4-дигидроксифенил)-2-(метиламино)-этанол.

5. Радиоскальпель «Сургитрон™» (фирмы «Ellman International», США) с частотой генерации энергии 3,8–4 МГц и выходной мощностью 30–40 Вт.

6. Пластины отечественного биодеструкующего препарата комплексного действия «Оксицеланим» (завод «Медпрепараты» концерна «Белбиофарм», г. Борисов).

7. Растворы 3% перекиси водорода, 1% йодоната.

8. Иммунофан — ампулы по 1 мл 0,005% раствора.

9. Линкомицин — ампулы по 300 г.

ОПИСАНИЕ ТЕХНОЛОГИИ ПРИМЕНЕНИЯ МЕТОДА

Необходимые исследования

1. Общий анализ крови и мочи.

2. Анализ крови на протромбиновый индекс и время свертывания крови (либо тромбэластограмма).

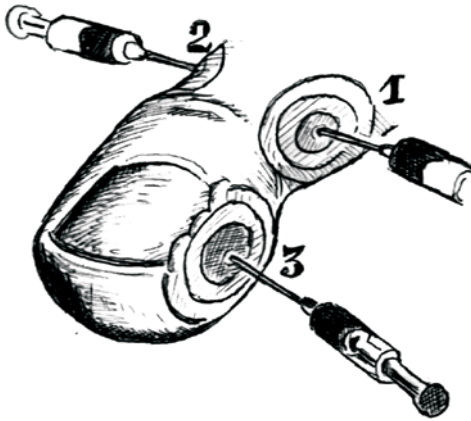
3. Результат реакции Вассермана (при необходимости — тестирования на СПИД).

4. Флюорография.

5. При необходимости — результаты консультаций терапевта (кардиолога), миколога, аллерголога.

Осуществление способа

Предлагаемый метод применяется у больных в амбулаторно-поликлинических условиях, а также при госпитализации пациентов в стационар. Обезболивание пальца осуществляется путем комбинированного использования двух способов: проводниковой и местной инфильтрационной анестезии ультракаином Д-С. Перед проведением анестезии проводится внутрикожная или скарификационная проба на индивидуальную переносимость препарата. При выполнении анестезии соблюдается следующая последовательность (рис. 1).



*Рис. 1. Схема введения ультракаина Д-С при проведении комбинированной анестезии во время операции по поводу вросшего ногтя:
1, 2, 3 — последовательность введения препарата*

Жгут на основание пальца не накладывается. Первое место введения — середина основной фаланги первого пальца стопы со стороны поражения (со стороны врастания ногтя). В зависимости от толщины пальца медленно вводится от 2 до 4 мл препарата. При этом кончик иглы проводится по направлению снаружи внутрь к нервно-сосудистому пучку пальца (можно вкол иглы и ее продвижение к сосудисто-нервному пучку производить и со стороны тыльной поверхности пальца по направлению сверху-вниз). Перед введением анестетика поршень шприца оттягивается назад (для подтверждения нахождения его вне просвета кровеносного сосуда). Второе место введения — аналогичное первому, но с противоположной стороны (вводится 2–3 мл препарата). Третье место введения — в подушечку пальца (по наружно-подошвенной поверх-

ности), ниже зоны воспалительного инфильтрата околоногтевого валика. При этом медленно вводится 1,5–2 мл раствора ультракаина Д-С. При двухстороннем врастании ногтя, аналогично третьему месту, анестетик вводится с противоположной стороны. Таким образом, для анестезии используется от 5,5 до 8 мл ультракаина Д-С. Во всех случаях полная анестезия пальца (включая ногтевую фалангу) наступает через 5–8 мин. Длительность послеоперационной анестезии при данном способе введения ультракаина составляет $6,2 \pm 1,13$ ч.

Первый вариант хирургического вмешательства (Т-образная пластика), предусматривающего изменение конфигурации околоногтевого валика и ногтевой пластины (с расширением ногтевого ложа) без воздействия на зону роста (рис. 2).

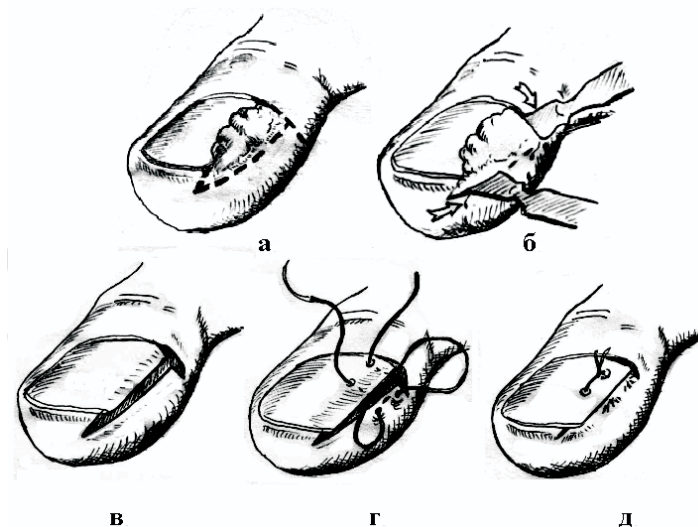


Рис. 2. Этапы операции при врастшем ногте по первому варианту разработанной методики — Т-образная пластика (пояснения в тексте)

Этот вариант вмешательства выполняется в случае первичного врастания ногтя, а также в случаях рецидива заболевания, если первичная операция выполнена на мягких тканях либо использованы варианты операции без резекции ростковой зоны (операция Дюпюитрена, пластики по Мелешевичу, Бартлетту, Гисту, Соколову

и др.). При этом остроконечным скальпелем делается разрез от середины эпонихия перпендикулярно оси пальца на его боковую поверхность. Разрез продлевается на 2–3 мм ниже середины высоты этого сегмента пальца. Отступив от конечной части разреза 2–3 мм, делается горизонтальный разрез тканей по направлению к кончику пальца таким образом, чтобы в блок удаляемых тканей вошел гипертрофированный околоногтевой валик с гипергрануляциями, пиогранулемами и рубцами (рис. 2а, б). Глубина разреза достигает надкостницы ногтевой фаланги пальца. Разрез продолжается на 1–2 мм дистальнее края ногтевой пластины. От края ногтевой пластины делается углообразный разрез, замыкающий конфигурацию блока удаляемых тканей (рис. 2в). После удаления тканей остроконечными ножницами дополнительно производится иссечение подкожной клетчатки в зоне резекции. При значительном изгибе края ногтевой пластины (более 45°) зажимом моделируется кривизна пластины. Накладывается шов, который имеет следующую конфигурацию: вкол делается со стороны ногтевой пластины, отступив от края ногтя 0,5–1 см (выкол у основания раны после резекции тканей), затем вкол производится со стороны края образованного кожного угла с выколом на коже через 2–3 мм. Далее игла проводится под ноготь и выкол выполняется вблизи зоны первичного введения лигатуры (рис. 2г). Иногда накладывается второй шов у наружного угла ногтевой пластины, соединяя края раны в этой зоне. Основной шов завязывается на ногтевой пластине. После завязывания лигатур происходит перемещение латерального кожного лоскута под край ногтевой пластины (рис. 2д). При этом создаются условия для дальнейшего роста ногтевой пластины в длину без патологического воздействия на мягкие ткани пальца. При толстой ногтевой пластине и выраженной углообразной ее деформации на 3–4 дня под край пластины подкладывается марлевая турунда, смоченная антисептиком. Швы снимаются на 7–10-е сутки.

Второй вариант хирургического вмешательства используется только при рецидиве вросшего ногтя с выраженными воспалительными изменениями в околоногтевом валике, когда первичная операция выполнена по способу, предусматривающему краевую резекцию ростковой зоны ногтя (операция Шмидена). При этом

производится фигурная резекция воспалительно измененного околоногтевого валика, ногтевой пластины с измененной зоной роста и последующей дополнительной краевой девитализацию матрикса с помощью радиоволнового скальпеля (рис. 3).

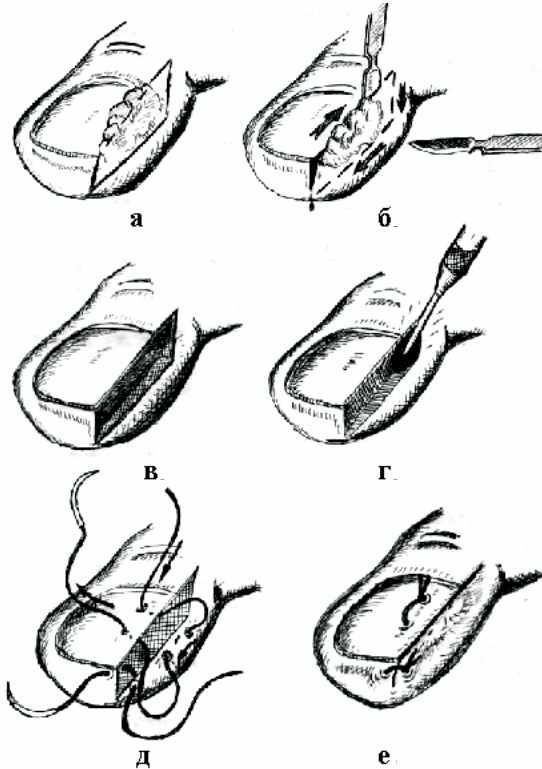


Рис. 3. Этапы операции при рецидиве вросшего ногтя по разработанной методике (пояснения в тексте)

После латеральной отслойки гипертрофированного и воспаленного околоногтевого валика производится продольный разрез вдоль ногтевой пластины с ее краевой резекцией (рис. 3а). Разрез проводится в проксимальном направлении, с продлением его через эпонихий на задний ногтевой валик до 3–5 мм за зону роста. В дистальном направлении разрез продлевается на подушечку пальца на 3–4 мм. Далее в проксимальной части раны делается боковой разрез под углом в 45° через ткани латерального околоногтевого валика длиной до 0,3–0,5 см и далее — разрез, параллельный самой первой линии рассечения тканей (так, чтобы в зону удаления попа-

ли все измененные ткани с гипергрануляциями, рубцовыми тканями и пиогранулемами). Последний разрез соединяется с раной на подушечке пальца (рис. 3б). При осмотре сверху образовавшаяся рана напоминает собой параллелепипед (рис. 3в). При выполнении разрезов лезвие остроконечного скальпеля держится строго перпендикулярно рассекаемой поверхности. Глубина рассечения тканей достигает надкостницы дистальной фаланги пальца. Особая тщательность иссечения соблюдается в проксимальном остром углу параллелепипеда для радикального удаления ростковой зоны и при иссечении подкожной клетчатки в зоне латерального валика. Проксимальная часть зоны краевой резекции ткани дополнительно обрабатывается радиоскальпелем «Сургитрон™» (фирмы «Ellman International», США) с частотой генерации энергии 3,8–4 МГц и выходной мощностью 30–40 Вт для девитализации ростковой зоны (рис. 3г). При этом дополнительно использовали режим фульгурации (бесконтактной нежной коагуляции и стерилизации раны) с целью улучшения процесса ее заживления. При отсутствии радиоскальпеля возможно применение аппарата диатермокоагуляции или высокоэнергетического CO₂-лазера («Ланцет» и др.). Для восстановления анатомических соотношений накладывали специальный П-образный внеочаговый шов: вкол иглы — сверху в проксимальной части ногтевой пластины (на 4–5 мм от края), выкол — из-под края ногтевой пластины, далее — вкол, отступив от раны на 2–3 мм, и проведение нити параллельно ее краю с выколом на кожу, затем — вкол под край ногтевой пластины с выколом через ее толщу наружу (рис. 3д). Принципиальным моментом является то, что нигде нить не проходит через область раневого дефекта. При ее затягивании край раны погружается под резецированную ногтевую пластину. Завязывание узлов проводили на ногтевой пластине (рис. 3е). Накладывается дополнительный узловый шов под свободным краем ногтя. Рана укрывается асептической повязкой. Швы снимаются на 8–10-е сутки. При двухстороннем вращении ногтя аналогичная операция выполняется с двух сторон. П-образный шов при этом проводится над оставшейся частью ногтевой пластины.

Поскольку операция всегда выполняется в условиях воспаления тканей (в том числе и гнойного) в послеоперационном периоде используется два метода профилактики инфекционных осложнений.

Первый способ профилактики инфекционных осложнений заключается в размещении на ране первого пальца стопы после пластической операции по поводу вросшего ногтя биодеструктирующего препарата комплексного действия «Оксицеланим». Препарат выпускается отечественной промышленностью (завод «Медпрепараты» концерна «Белбиофарм», г. Борисов) в виде салфеток трикотажного полотна белого с желтым оттенком цвета размером $7,5 \times 10,5$ см, упакованных в пакеты из полиэтилен-целлофановой плтнки. Антибактериальный эффект препарата обусловлен включением в его состав представителя группы аминогликозидов — гентамицина сульфата, продуцируемого *Micromonospora purpurea* и являющегося смесью гентамицинов C₁, C₂ и C_{1A}. Бактериостатический эффект этого антибиотика обусловлен ингибированием матричного синтеза белка микроорганизмов за счет присоединения его к L₆-белку 50 S-рибосомной единицы. Гентамицин проявляет антимикробный эффект в отношении грамположительных и грамотрицательных микробов, в том числе протей, кишечной палочки, сальмонелл и других. Действует на штаммы стафилококка, устойчивые к пенициллину. Гемостатический эффект «Оксицеланима» обусловлен окисленной целлюлозой. Способность препарата оказывать стимулирующее действие на иммунитет обусловлено содержанием в нем тимогена — вещества, относящегося к группе так называемых тимических гормонов. Являясь неспецифическим стимулятором клеточной базы иммунитета, тимоген активирует процесс дифференциации пре-Т-клеток в зрелые Т-лимфоциты, повышая содержание последних в крови пациента; нормализует уровень Т-супрессоров в случае его отклонения в ту или иную сторону. При биодegradации (разрушении после имплантационного использования) препарат на протяжении 18–24 сут продуцирует в окружающие ткани свои ингредиенты — гентамицин и тимоген, осуществляя таким образом пролонгированный эффект иммуностимуляции и подавляя жизнедеятельность ряда микроорганизмов в зоне его применения. Во время перевязок салфетка не убирается (она плотно фиксируется к ране, которая заживает под ней без признаков гнойного воспаления). По сравнению с пероральным использованием антибиотиков способ позволяет почти в два раза снизить вероятность нагноения

послеоперационной раны, на $3,6 \pm 1,13$ дней уменьшить продолжительность лечения, уменьшить вероятность неблагоприятного эффекта от интракорпорального использования антибактериальных препаратов. Таким образом, комплексное использование при операциях по поводу вросшего ногтя многофункционального препарата «Оксицеланим» позволяет осуществлять в зоне вмешательства пролонгированный антибактериальный и иммуностимулирующий эффект, что способствует благоприятному течению раневого процесса, уменьшению частоты гнойно-септических осложнений.

Второй способ профилактики инфекционных осложнений после операции по поводу вросшего ногтя осуществляется путем непрямого фракционного эндолимфатического введения в первый палец стопы комбинации лекарственных препаратов. Он основан на установленном феномене эндолимфатического поступления лекарственных препаратов, вводимых в подкожную клетчатку в компетентных зонах, что обеспечивает длительное регионарное терапевтическое воздействие на патологический очаг (Буянов В.М., Алексеев А.А., 1990; Буянов В.М. и соавт., 1991). Способ заключается во фракционном эндолимфатическом введении лекарственной комбинации, состоящей из 1,7 мл ультракаина Д-С (Aventis, Франция), 1,0 мл 0,005% раствора иммунофана (гексапептида 4-го поколения, иммуномодулятора) и 300 мг антибиотика линкосамидного ряда — линкомицина. При этом выполнялось введение обозначенной лекарственной комбинации в подкожную клетчатку основной фаланги заинтересованного пальца (в середину латеральной поверхности). Данная комбинация вводится с обеих сторон пальца сразу после оперативного вмешательства и с интервалом в 24 ч, всего 2–3 раза (в зависимости от выраженности воспалительных изменений со стороны мягких тканей). По сравнению с пероральным профилактическим использованием антибиотиков данный способ позволяет уменьшить среднюю продолжительность лечения и частоту осложнений, снизить вероятность неблагоприятного эффекта от использования антибактериальных препаратов, повысить эффективность комплексной анальгезии в послеоперационном периоде.

Отличительными особенностями разработанного способа являются следующие:

1. Предлагаемый вариант комбинированной (местно-проводниковой анестезии) позволяет абсолютно безболезненно выполнить все этапы оперативного вмешательства с достаточно длительным периодом послеоперационной аналгезии.

2. Разработанные способы хирургического лечения являются оригинальными методами коррекции патологических взаимоотношений, возникающих при вросшем ногте, позволяющими избирательно устранять основные механизмы развития заболевания, как в случае первичного патологического процесса, так и в случае рецидива болезни.

3. Усовершенствованные направления профилактики инфекционных осложнений путем местных иммунокоррекции и антибактериального воздействия, позволяют локально влиять на весь комплекс патогенетических факторов развития нагноения, существенно образом уменьшая его вероятность после хирургического лечения.

4. Метод прост, мало зависит от опыта врача и других субъективных факторов, все его составляющие охраноспособны (подтверждены рационализаторскими предложениями и приоритетными справками на изобретения республиканского комитета по интеллектуальной собственности).

Положительными особенностями и преимуществами предлагаемого способа комплексного лечения вросшего ногтя являются:

1. Достаточная эффективность.

2. Простота реализации способа.

3. Метод выполняется с использованием технического оснащения, имеющегося на вооружении во всех амбулаторных и стационарных лечебных учреждениях республики хирургического и ортопедотравматологического профиля, а также лекарственного обеспечения с использованием преимущественно препаратов отечественного производства.

4. Патогенетическая направленность хирургических способов коррекции патологических взаимоотношений тканей при различных вариантах заболевания, позволяющая устранять факторы, способствующие развитию вросшего ногтя либо рецидиву болезни.

5. Разнонаправленность и физиологичность лечебных эффектов предлагаемых способов профилактики инфекционных осложнений.

6. Взаимодополняемость ингредиентов лечебных компонентов схем профилактики инфекционных осложнений с эффектом потенцирования их лекарственного действия.

ПЕРЕЧЕНЬ ВОЗМОЖНЫХ ОСЛОЖНЕНИЙ И ОШИБОК

Ошибки при использовании предлагаемого метода могут быть связаны с неправильной интерпретацией данных аллергологической пробы на переносимость анестетика или препаратов антибактериального действия; неправильным выбором режима воздействия на ткани радиоскальпеля (с повышенной зоной ожога тканей).

Возможные осложнения при проведении лечебных мероприятий связаны с аллергическими реакциями на введение отдельных препаратов, что может быть обусловлено их индивидуальной переносимостью конкретным пациентом. При возникновении аллергических реакций показано срочное прекращение введения препаратов, назначение антигистаминных препаратов, хлористого кальция, кортикостероидов, по показаниям — вазопрессоров. Возникновение зоны избыточного ожога тканей при неправильном выборе режима краевой радиодеструкции ногтевого матрикса специальных мероприятий не требует — он ведет лишь к увеличению периода заживления раны с более выраженной раневой экссудацией.

Противопоказания к применению метода: облитерирующий атеросклероз сосудов ног, диабетическая ангиопатия ног, микоз стоп, онихомикоз, ониходистрофии.