

**МИНИСТЕРСТВО ЗДРАВООХРАНЕНИЯ
РЕСПУБЛИКИ БЕЛАРУСЬ**

УТВЕРЖДАЮ
Первый заместитель министра

_____ Р.А. Часнойть
29 ноября 2007 г.
Регистрационный № 002-0107

СПОСОБ СЕПТОПЛАСТИКИ ПЕРЕГОРОДКИ НОСА У ДЕТЕЙ

инструкция по применению

УЧРЕЖДЕНИЕ РАЗРАБОТЧИК: УО «Гродненский государственный
медицинский университет»

АВТОРЫ: д-р мед. наук, доц. О.Г. Хоров, Г.Н. Шамрило

Минск 2008

Преимущество метода основано на щадящем отношении к формирующимся в детском возрасте септальным структурам и предупреждении нарушений процесса роста внутриносовых образований, что позволяет оперировать пациентов с раннего детского возраста, улучшает качество жизни и предупреждает развитие осложнений, связанных с деформацией носовой перегородки.

ПЕРЕЧЕНЬ НЕОБХОДИМОГО ОБОРУДОВАНИЯ, РЕАКТИВОВ, ПРЕПАРАТОВ, ИЗДЕЛИЙ МЕДИЦИНСКОЙ ТЕХНИКИ

1. Операционный оториноларингологический стол.
2. Оборудование для обеспечения обезболивания (наркоз).
3. Скальпель остроконечный № 11 или малый брюшистый № 15.
4. Распатор-отсос.
5. Носовые зеркала с малыми средними и длинными браншами.
6. Нож Беланджера.
7. Штыкообразный пинцет.
8. Остроконечные ножницы.
9. Щипцы Блексли.
10. Шприц, тонкая короткая и длинные иглы.
11. Риноэндоскопы (при выполнении операций типа FESS).

ПОКАЗАНИЯ К ПРИМЕНЕНИЮ

1. Затруднение или отсутствие носового дыхания, обусловленное деформацией перегородки носа: в виде ее смещения, подвывиха хряща перегородки, наличия гребней, шипов, а также узкий угол носового клапана с коллапсом крыльев носа и высокой спинкой носа.
2. Наличие патологии со стороны околоносовых пазух и их соустьев.
3. Обеспечение эндоназального подхода к околоносовым пазухам при их патологии.
4. Сочетание деформаций перегородки носа и наружного носа для пластической коррекции последнего.
5. Нарушения функции среднего уха.
6. Нарушения функции слезопроводящих путей.
7. Наличие рефлекторных невродов (головные боли, бронхоспастические приступы и др.), связанных с деформацией перегородки носа.

ПРОТИВОПОКАЗАНИЯ ДЛЯ ПРИМЕНЕНИЯ

1. Выраженный атрофический процесс в слизистой оболочке носа.
2. Наличие общесоматических психических заболеваний, являющихся общепринятыми противопоказаниями к операциям.

НЕОБХОДИМЫЕ ИССЛЕДОВАНИЯ ПЕРЕД ПРИМЕНЕНИЕМ СПОСОБА

1. Общий анализ крови.

2. Количество тромбоцитов.
3. Коагулограмма.
4. Биохимический анализ крови (общий белок, глюкоза, билирубин, мочеви́на, калий, натрий).
5. Общий анализ мочи.
6. ЭКГ.
7. Согласие на операцию родителей пациента.
8. Отсутствие противопоказаний.

ОПИСАНИЕ ТЕХНОЛОГИИ ИСПОЛЬЗОВАНИЯ СПОСОБА

Операция у детей выполняется под эндотрахеальным наркозом. Пациент располагается на столе в положении лежа на спине с приподнятым головным концом стола. Под контролем риноэндоскопа (операционного микроскопа) или без оптических систем в полость носа вводятся бранши носового зеркала, и раздвигается ноздря со стороны операции. Путем введения 10 мл 0,5% раствора новокаина производится гидропрепаровка мукоперихондрия и мукопериоста от хрящевого и костного остова перегородки носа. Первая инъекция выполняется в точку, расположенную в нижней трети колумеллы, перед выступающим каудальным отделом четырехугольного хряща, в место границы между кожей преддверия носа и слизистой оболочкой полости носа. Анестезирующий раствор распространяется по поверхности четырехугольного хряща по направлениям снизу вверх и спереди назад. Вторая инъекция производится в дно полости носа в месте перехода кожи преддверия носа в слизистую оболочку полости носа. Третья инъекция делается в противоположной половине носа в дно полости носа аналогично второй инъекции.

Эндоназальный вертикальный разрез слизистой оболочки и надхрящницы перегородки носа выполняется на стороне искривления, шипа или гребня. Слизистая оболочка и надхрящница на этой стороне отсепааровываются от хряща. Отступив 0,3 см от края разреза слизистой оболочки кзади, вертикально разрезают четырехугольный хрящ до надхрящницы противоположной стороны. Выделяют хрящ и кость носовой перегородки с противоположной стороны. Ножом Беланджера производят разрез хряща в нижних отделах параллельно дну полости носа кзади. На расстоянии 0,5 см от границы хрящевого и костного отделов носовой перегородки ход инструмента направляют вверх, не доводя его на 1 см до свода носа, и поворачивают его вперед. Верхний разрез на 1 см не доводят до края вертикального разреза. Таким образом, формируют прямоугольный фрагмент хряща, соединенный в верхней части с «материнской» тканью. Хрящ становится мобильным и легко смещается одной из бранш зеркала Киллиана в любую сторону. В результате становятся хорошо обозримыми глубжележащие и нижние отделы скелета носовой перегородки. Имеющиеся в этих отделах искривления (шипы, гребни) удаляются. После удаления искривленных участков в хрящевом и костном отделах бранши носового

зеркала извлекаются, и аутохрящевой фрагмент на ножке возвращают в прежнее срединное положение. Слизисто-надхрящичные лоскуты расправляются. Таким образом, сохраняется «интимная» связь фрагмента аутохряща с «материнским» остовом. Хрящ не требует фиксации, так как имеет соединение с материнской основой в области верхней части. Изогнутости пластинки хряща устраняются путем нанесения насечек с соответствующей стороны. После операции на область разреза слизистой оболочки накладываются швы. Выполняется тампонада носа.

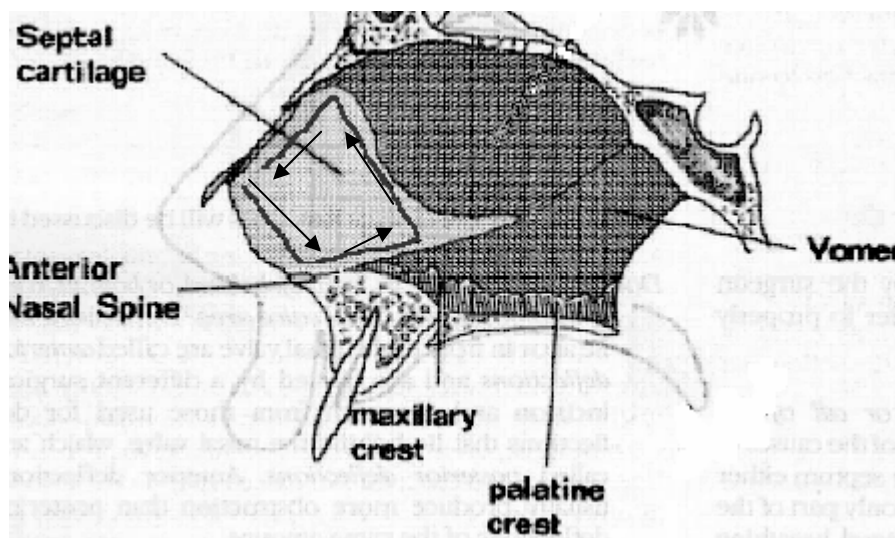


Рис. 1. Основной ход ножа Беланджера

Послеоперационное ведение

В послеоперационном периоде больным назначают антибиотики, десенсибилизирующие средства, анальгетики, мазевые аппликации в нос. Тампоны из полости носа удаляют через 24-48 часов после операции в зависимости от характера течения послеоперационного периода.

ПЕРЕЧЕНЬ ВОЗМОЖНЫХ ОСЛОЖНЕНИЙ ИЛИ ОШИБОК ПРИ ВЫПОЛНЕНИИ И ПУТИ ИХ УСТРАНЕНИЯ

1. Разрывы слизистой оболочки перегородки носа, перфорации могут быть обусловлены рубцовыми изменениями в тканях перегородки, появляются чаще в области гребней, углов искривления и могут быть следствием недостаточно качественного исполнения операции. Данная методика ввиду сохранения хрящевой пластины предупреждает появление стойких послеоперационных перфораций перегородки носа. Небольшие разрывы слизистой оболочки на разных уровнях, как правило, заживают без последствий.

2. Образование гематомы между слизисто-надхрящичными лоскутами перегородки носа связано с неадекватной тампонадой носа. Гематома устраняется путем разведения краев слизистых лоскутов по разрезу с

последующей тампонадой полости носа. Мерой профилактики образования гематомы может служить временное дренирование полости носовой перегородки трубчатым эластичным дренажом.

3. Образование синехий в полости носа. Для предупреждения образования синехий рекомендуется регулярное амбулаторное наблюдение у оториноларинголога и выполнение туалета носа для устранения наложений фибрина в полости носа.