

**МИНИСТЕРСТВО ЗДРАВООХРАНЕНИЯ
РЕСПУБЛИКИ БЕЛАРУСЬ**

УТВЕРЖДАЮ
Первый заместитель министра

_____ Д.Л. Пиневиц
22.03.2013

Регистрационный № 020-0313

**МЕТОД ХИРУРГИЧЕСКОГО ЛЕЧЕНИЯ
НЕЙРОГЕННОГО МОЧЕВОГО ПУЗЫРЯ
В СОЧЕТАНИИ С ПУЗЫРНО-МОЧЕТОЧНИКОВЫМ
РЕФЛЮКСОМ У ДЕТЕЙ**

инструкция по применению

УЧРЕЖДЕНИЯ-РАЗРАБОТЧИКИ: ГУО «Белорусская медицинская академия последипломного образования», УО «Белорусский государственный медицинский университет»

АВТОРЫ: Г.В. Дружинин, канд. мед. наук В.И. Дубров, д-р мед. наук, проф. В.И. Вощула, канд. мед. наук, доц. И.А. Скобеюс

Минск 2013

Настоящая инструкция по применению (далее — инструкция) разработана с целью увеличения объема нейрогенного мочевого пузыря детубуляризированным участком тонкой кишки. Этот метод позволяет увеличить до нормы адаптационную способность мочевого пузыря и ликвидировать причину возникновения пузырно-мочеточникового рефлюкса (ПМР) у пациентов с нейрогенным мочевым пузырем.

Инструкция предназначена для врачей-хирургов, иных врачей-специалистов, оказывающих медицинскую помощь пациентам с нейрогенным мочевым пузырем.

ПЕРЕЧЕНЬ НЕОБХОДИМОГО ОБОРУДОВАНИЯ, РЕАКТИВОВ, СРЕДСТВ, ИЗДЕЛИЙ МЕДИЦИНСКОЙ ТЕХНИКИ

Набор хирургических инструментов для операций на органах брюшной полости.

ПОКАЗАНИЯ К ПРИМЕНЕНИЮ

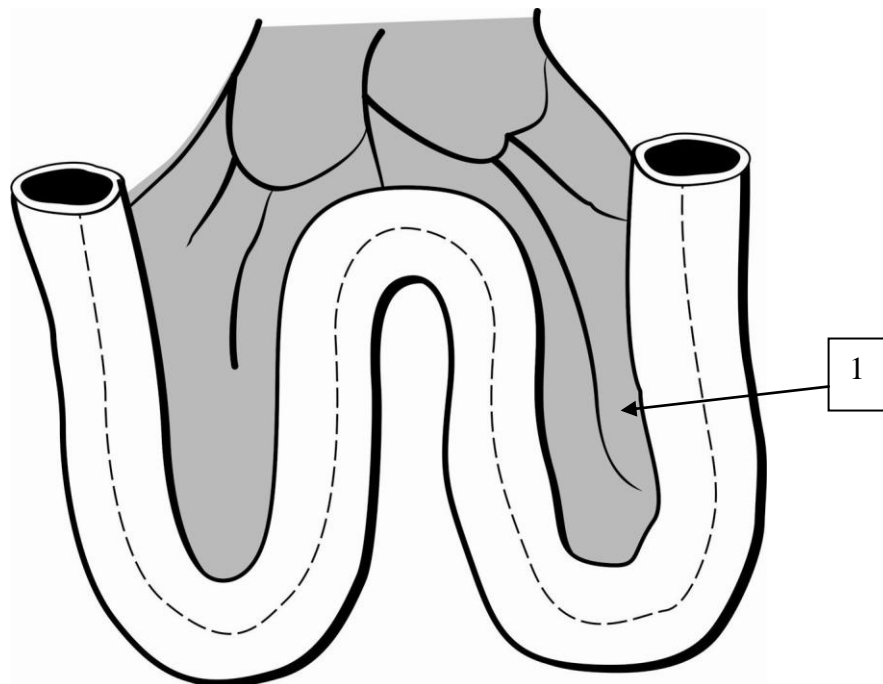
Гиперактивность детрузора при нейрогенном мочевом пузыре у детей в сочетании с пузырно-мочеточниковым рефлюксом.

ПРОТИВОПОКАЗАНИЯ ДЛЯ ПРИМЕНЕНИЯ

Отсутствуют.

ОПИСАНИЕ ТЕХНОЛОГИИ ИСПОЛЬЗОВАНИЯ МЕТОДА

Операцию проводят под интубационным наркозом в положении пациента на спине. Увеличение (аугментацию) мочевого пузыря выполняют детубуляризированным участком подвздошной кишки на питающей ножке брыжейки. Методика операции: отступив проксимально от илеоцекального угла на 15–25 см, формируют окно в брыжейке, пересекают кишку в поперечном направлении. Затем отмеряют 20–35 см подвздошной кишки, вновь формируют окно в брыжейке, кишку вновь пересекают поперечно. Непрерывность ЖКТ восстанавливают двухрядным узловым швом. Окно в брыжейке закрывают отдельными швами. Мобилизованный участок подвздошной кишки детубуляризируют продольным разрезом по противобрыжеечному краю (рисунок 1).



1 — линия разреза по противобрыжеечному краю для детубуляризации кишечного трансплантата

Рисунок 1 — Участок тонкой кишки для аугментации

Полученную площадку укладывают в виде буквы «W» или «М». Прилежащие края кишки сшивают рассасывающейся нитью 4/0 таким образом, чтобы получилась половина резервуара (рисунок 2).

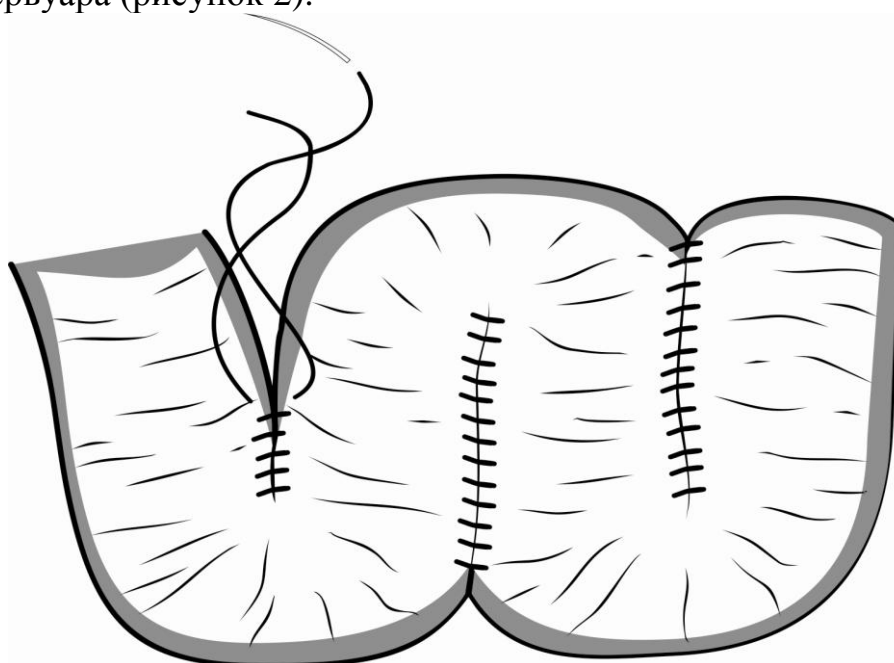


Рисунок 2 — Детубуляризованный участок тонкой кишки для аугментации уложенный в виде «W»

Мочевой пузырь в области верхушки открывают крестообразным разрезом или в нескольких направлениях как можно шире для того, чтобы в области анастомоза мочевого пузыря с кишечной частью резервуара не возникла перетяжка в виде «песочных часов», поскольку толстая, ригидная стенка нейрогенного мочевого пузыря стремится сблизить противоположные края разреза. Края сформированного из кишки верхней половины резервуара соединяют непрерывным швом с краями мочевого пузыря (рисунок 3).




Рисунок 3 — Схема объединения сформированной кишечной половины резервуара с оригинальным мочевым пузырем

Брыжейку резервуара фиксируют отдельными швами к париетальной брюшине в области крестца с целью предотвращения внутреннего ущемления кишечника.

Цистостому или уретральный катетер сохраняют 5–6 сут. Дренаж из брюшной полости удаляют на 3–5-е сут. Основным отличительным признаком заявляемого способа операции является формирование «резервуара низкого давления» с привлечением участка подвздошной кишки без удаления собственного мочевого пузыря и пересадки мочеточников. При применении этого метода сохраняются все анатомические образования и сосудисто-нервные комплексы шейки мочевого пузыря и тазового дна, нет риска формирования рубцовых стриктур в области анастомозов. Этот метод направленно воздействует на основное патогенетическое звено причины появления ПМР — ликвидирует высокое давление в просвете

мочевого резервуара и увеличивает его объем.

ПЕРЕЧЕНЬ ВОЗМОЖНЫХ ОСЛОЖНЕНИЙ ИЛИ ОШИБОК ПРИ ВЫПОЛНЕНИИ И ПУТИ ИХ УСТРАНЕНИЯ

1. Недостаточное рассечение верхушки мочевого пузыря в области анастомоза с кишечной частью резервуара может вызывать появление после операции перетяжки вновь созданного резервуара в виде «песочных часов». Необходимо рассекать верхушку мочевого пузыря как можно шире, в нескольких направлениях.

2. Недостаточная длина мобилизуемой для формирования резервуара кишки не способствует возникновению достаточной адаптационной способности мочевого пузыря, в результате чего пузырно-мочеточниковый рефлюкс может сохраниться. Для достижения достаточной адаптационной способности мочевого пузыря у детей необходимо 20–35 см детубуляризированной подвздошной кишки.

3. Незашитое «окно» между брыжейкой кишечного резервуара и крестцом может приводить к ущемлению в нем кишечника. Брыжейку резервуара необходимо фиксировать отдельными швами к париетальной брюшине в области крестца.

Охранный документ: по данному методу получено уведомление о положительном результате предварительной экспертизы (12.01.2012 № а20111550) на выдачу патента на изобретение способа лечения ПМР у детей с гиперактивным нейрогенным мочевым пузырем.