

МИНИСТЕРСТВО ЗДРАВООХРАНЕНИЯ РЕСПУБЛИКИ БЕЛАРУСЬ

Утверждаю
Первый заместитель Министра
_____ Д.Л. Пиневич
«20» июня 2017 г.
Регистрационный № 027-0417

**МЕТОД ДИАГНОСТИКИ РАКА ПРЕДСТАТЕЛЬНОЙ ЖЕЛЕЗЫ
С ИСПОЛЬЗОВАНИЕМ МУЛЬТИПАРАМЕТРИЧЕСКОЙ МАГНИТНО-
РЕЗОНАНСНОЙ ТОМОГРАФИИ**

Инструкция по применению

Учреждение-разработчик:

Государственное учреждение «Республиканский научно-практический центр онкологии и медицинской радиологии им. Н.Н. Александрова»

Авторы: канд. мед. наук А.В. Карман, д-р мед. наук, проф., чл.-корр. НАН Беларуси С.А. Красный, С.В. Шиманец, канд. мед. наук С.А. Хоружик, д-р мед. наук В.С. Дударев

Минск, 2017

**МИНИСТЕРСТВО ЗДРАВООХРАНЕНИЯ
РЕСПУБЛИКИ БЕЛАРУСЬ**

УТВЕРЖДАЮ

Первый заместитель министра

_____ Д.Л. Пиневиц
01.06.2017

Регистрационный № 027-0417

**МЕТОД ДИАГНОСТИКИ РАКА ПРЕДСТАТЕЛЬНОЙ ЖЕЛЕЗЫ
С ИСПОЛЬЗОВАНИЕМ МУЛЬТИПАРАМЕТРИЧЕСКОЙ МАГНИТНО-
РЕЗОНАНСНОЙ ТОМОГРАФИИ**

инструкция по применению

УЧРЕЖДЕНИЕ-РАЗРАБОТЧИК: ГУ «Республиканский научно-практический
центр онкологии и медицинской радиологии им. Н.Н. Александрова»

АВТОРЫ: канд. мед. наук А.В. Карман, д-р мед. наук, проф., чл.-корр. НАН
Беларуси С.А. Красный, С.В. Шиманец, канд. мед. наук С.А. Хоружик, д-р мед.
наук В.С. Дударев

Минск 2017

В настоящей инструкции по применению (далее — инструкция) изложен метод диагностики рака предстательной железы с использованием мультипараметрической магнитно-резонансной томографии (МРТ), который может применяться в комплексе медицинских услуг, направленных на установление диагноза, связанного с опухолевым заболеванием предстательной железы.

Настоящая инструкция предназначена для врачей лучевой диагностики, врачей-онкологов, врачей-урологов и других врачей-специалистов, оказывающих медицинскую помощь пациентам, имеющим вероятность злокачественного процесса на основании диагностических мероприятий, или страдающих раком предстательной железы.

ПЕРЕЧЕНЬ НЕОБХОДИМОГО ОБОРУДОВАНИЯ, РЕАКТИВОВ, СРЕДСТВ, ИЗДЕЛИЙ МЕДИЦИНСКОЙ ТЕХНИКИ

1. Магнитно-резонансный томограф с напряженностью магнитного поля не менее 1,5 Тл.
2. Контрастное лекарственное средство для магнитно-резонансной томографии, содержащее хелат гадолиния (гадодиамид, гадоверсетамид, гадобутрол или иные, включенные в Государственный реестр лекарственных средств Республики Беларусь).
3. Инъектор для автоматического введения контрастного средства.

ПОКАЗАНИЯ К ПРИМЕНЕНИЮ

1. Состояния, сопровождающиеся увеличением уровня общего простатспецифического антигена (ПСА) более 4,0 нг/мл и/или скорость его прироста $\geq 1,0$ нг/мл/год и/или увеличение плотности общего ПСА более 0,15 нг/мл/см³ и/или снижение соотношения свободный/общий ПСА менее 15,0% и/или увеличение индекса здоровья простаты ≥ 25 .
2. Простатическая интраэпителиальная неоплазия высокой степени ≥ 2 столбиков и/или атипическая мелкоацинарная пролиферация в материале биопсии простаты.
3. Негативный результат первичной мультифокальной трансректальной биопсии под контролем ультразвукового исследования (УЗИ) с сохраняющейся высокой вероятностью рака предстательной железы.
4. Оценка динамики злокачественного процесса у пациентов в группе активного наблюдения рака предстательной железы низкого риска.

ПРОТИВОПОКАЗАНИЯ ДЛЯ ПРИМЕНЕНИЯ

Абсолютные:

1. Наличие кардиостимулятора, других имплантированных электронных устройств, деятельность которых может быть нарушена в сильном магнитном поле, смещаемые ферромагнитные материалы вблизи крупных сосудов.
2. Повышенная чувствительность к гадолиний-содержащим контрастным средствам, тяжелая почечная недостаточность.

Относительные:

3. заболевания, не позволяющие сохранять неподвижность пациента во время исследования (общее тяжелое состояние, психические расстройства), клаустрофобия.

4. Иные противопоказания к применению метода, изложенного в настоящей инструкции, соответствующие таковым при применении магнитно-резонансной томографии и гадолиний-содержащих контрастных средств.

ОПИСАНИЕ ТЕХНОЛОГИИ ИСПОЛЬЗОВАНИЯ МЕТОДА

Мультипараметрическая МРТ простаты выполняется на сканере с напряженностью магнитного поля не менее 1,5 Тл. Рекомендуемый временной интервал в случае ранее выполненной биопсии простаты и магнитно-резонансной томографии составляет не менее 12 недель. В параметры сканирования включаются следующие импульсные последовательности:

1. Мультипланарные (трансверсальные, коронарные и сагиттальные) T2 взвешенные изображения (ВИ), толщина срезов 3 мм, без пропусков.

2. T2-ВИ с подавлением сигнала от жировой ткани в коронарной или трансверсальной плоскости.

3. T1-ВИ в аксиальной плоскости.

4. Диффузионно-взвешенное исследование в трансверсальной плоскости с использованием минимум двух высоких факторов диффузии со значением $b \geq 1000$ с/мм² и $b \geq 1400$ с/мм²; для построения карт измеряемого коэффициента диффузии низкие значения b устанавливаются на уровне 0–100 с/мм²; толщина срезов ≤ 4 мм, без пропусков, положение срезов должно быть сходным с T2-ВИ.

5. T1-ВИ в трансверсальной плоскости до и после внутривенного контрастирования по динамической программе с построением субтракционных изображений, толщина срезов 3 мм, без пропусков, положение срезов должно быть сходным с T2-ВИ, временное разрешение каждой фазы ≤ 15 с, общее время сканирования > 2 мин, доза контрастного средства 0,1 ммоль/кг массы тела, скорость внутривенного болюсного введения 2–3 мл/с.

Общее время для выполнения магнитно-резонансной томографии простаты составляет 35–40 мин.

Интерпретация результатов

Оценка изменений, выявленных при мультипараметрической магнитно-резонансной томографии, проводится по системе описания и обработки данных лучевых исследований предстательной железы версии 2 (Prostate Imaging and Reporting and Data System version 2, PI-RADS v2) (приложение 1).

Для периферической зоны диффузионно-взвешенное исследование представляет собой первичную определяющую последовательность. Для переходной зоны первичная определяющая последовательность — T2-ВИ. Измерение очагов/образований в периферической зоне выполняется на карте измеряемого коэффициента диффузии (ИКД), в переходной зоне на — T2-ВИ (приложение 2).

В PI-RADS v2 для прогноза выявления рака простаты используется 5 категорий оценки, основанных на вероятности того, что комбинация результатов

мультипараметрической магнитно-резонансной томографии будет коррелировать с наличием клинически значимого рака. Заключительная оценка каждого очага по категориям PI-RADS v2 осуществляется на основании комплексного анализа характеристик мультипараметрической МРТ (приложение 3).

Выявленные при мультипараметрической магнитно-резонансной томографии патологические очаги/образования наносятся на соответствующий рисунок-схему зональной анатомии простаты (приложения 3, 4), что учитывается в дальнейшем при проведении целевого (таргетного) этапа биопсии (инструкция по применению № 082–1116 «Метод повторной мультифокальной биопсии предстательной железы под трансректальным ультразвуковым контролем»).

На карте-схеме простаты следует отметить не более 4 выявленных очагов/образований с категорией оценки PI-RADS 3, 4 или 5; должно быть выбрано индексное (доминантное) внутрипростатическое образование. В случае выявления более 4-х очагов остальные на карте-схеме не отмечаются.

ПЕРЕЧЕНЬ ВОЗМОЖНЫХ ОСЛОЖНЕНИЙ ИЛИ ОШИБОК ПРИ ВЫПОЛНЕНИИ И ПУТИ ИХ УСТРАНЕНИЯ

Наиболее вероятным осложнением при использовании метода может являться аллергическая и токсическая реакция на контрастное средство. Коррекция этих проявлений проводится общепринятыми методами в соответствии с клиническими протоколами диагностики и лечения пациентов, утвержденными постановлением Министерства здравоохранения Республики Беларусь от 18.07.2016 № 88.

Таблица 1. — Терминология при описании изображений магнитно-резонансной томографии для основных импульсных последовательностей в различных зонах простаты с соответствующей категорией оценки PI-RADS v2

T2-ВИ периферической зоны	Оценка
равномерно гиперинтенсивный сигнал (норма)	1
линейная или клиновидная гипоинтенсивность сигнала или диффузная легкая гипоинтенсивность, обычно с нечеткими контурами	2
гетерогенная интенсивность сигнала или имеющая нечеткие контуры, округлая, умеренная гипоинтенсивность; включает другие изменения, которые не относятся к категориям 2, 4 или 5	3
Очаг/образование, имеющий четкие контуры, однородный, умеренно гипоинтенсивный, ограниченный предстательной железой и <1,5 см в наибольшем измерении	4
то же, что и 4, но $\geq 1,5$ см в наибольшем измерении или в характере роста достоверное экстрапростатическое распространение/инвазия	5
T2-ВИ переходной зоны	Оценка
однородная промежуточная интенсивность сигнала (норма)	1
узел(-ы) доброкачественной гиперплазии предстательной железы, имеющий четкие контуры, гипоинтенсивный или гетерогенный сигнал, капсулу	2
гетерогенно интенсивный сигнал с размытыми краями; включает другие изменения, которые не относятся к категориям 2, 4 или 5	3
чечевицеобразный или не имеющий четких контуров, однородный, умеренно гипоинтенсивный сигнал и <1,5 см в наибольшем измерении	4
то же, что и 4, но $\geq 1,5$ см в наибольшем измерении или в характере роста достоверное экстрапростатическое распространение/инвазия	5
Диффузионно-взвешенные изображения периферической или центральной зоны	Оценка
нет патологии (норма) на карте измеряемого коэффициента диффузии (ИКД) и на изображениях с высоким значением b	1
нечеткий пониженной интенсивности сигнал на карте ИКД	2
очаговый слабо/умеренно гипоинтенсивный сигнал на карте ИКД, изоинтенсивный/слабо гиперинтенсивный на изображениях с высоким значением b	3
очаговый выраженно гипоинтенсивный сигнал на карте ИКД и выраженно гиперинтенсивный на изображениях с высоким значением b, имеющий размер <1,5 см в наибольшем измерении	4

то же, что и 4, но $\geq 1,5$ см в наибольшем измерении или достоверная экстрапростатическая распространенность/инвазия	5
T1-ВИ после контрастирования по динамической программе периферической или центральной зоны	Оценка
отсутствует раннее или диффузное усиление, не соответствующее очагу на T2-ВИ и/или диффузионно-взвешенных изображениях или очаговое усиление, соответствующее очаговому образованию, проявляющему признаки доброкачественной гиперплазии предстательной железы на T2-ВИ	- (негативная)
очаговое контрастное усиление, наступающее раньше или одновременно с контрастированием рядом лежащих здоровых тканей простаты, соответствует подозрительному участку на T2-ВИ и/или диффузионно-взвешенных изображениях	+ (позитивная)

Таблица 2. — Характеристика очага в *периферической* зоне согласно PI-RADS v2

Оценка диффузионно-взвешенных изображений	Оценка T2-ВИ	Оценка T1-ВИ после контрастирования по динамической программе	Категория PI-RADS
1	Любая	Любая	1
2	Любая	Любая	2
3	Любая	–	3
		+	4
4	Любая	Любая	4
5	Любая	Любая	5

Таблица 3. — Характеристика очага в *переходной* зоне согласно PI-RADS v2

Оценка диффузионно-взвешенных изображений	Оценка T2-ВИ	Оценка T1-ВИ после контрастирования по динамической программе	Категория PI-RADS
1	Любая	Любая	1
2	Любая	Любая	2
3	≤4	Любая	3
	5	Любая	4
4	Любая	Любая	4
5	Любая	Любая	5

Таблица 4. — Заключительные категории оценки вероятности клинически значимого рака простаты согласно PI-RADS v2

Категория оценки PI-RADS v2	Наличие клинически значимого рака простаты
1 — очень низкая	Очень маловероятно
2 — низкая	Маловероятно
3 — промежуточная	Сомнительно
4 — высокая	Вероятно
5 — очень высокая	Высоко вероятно

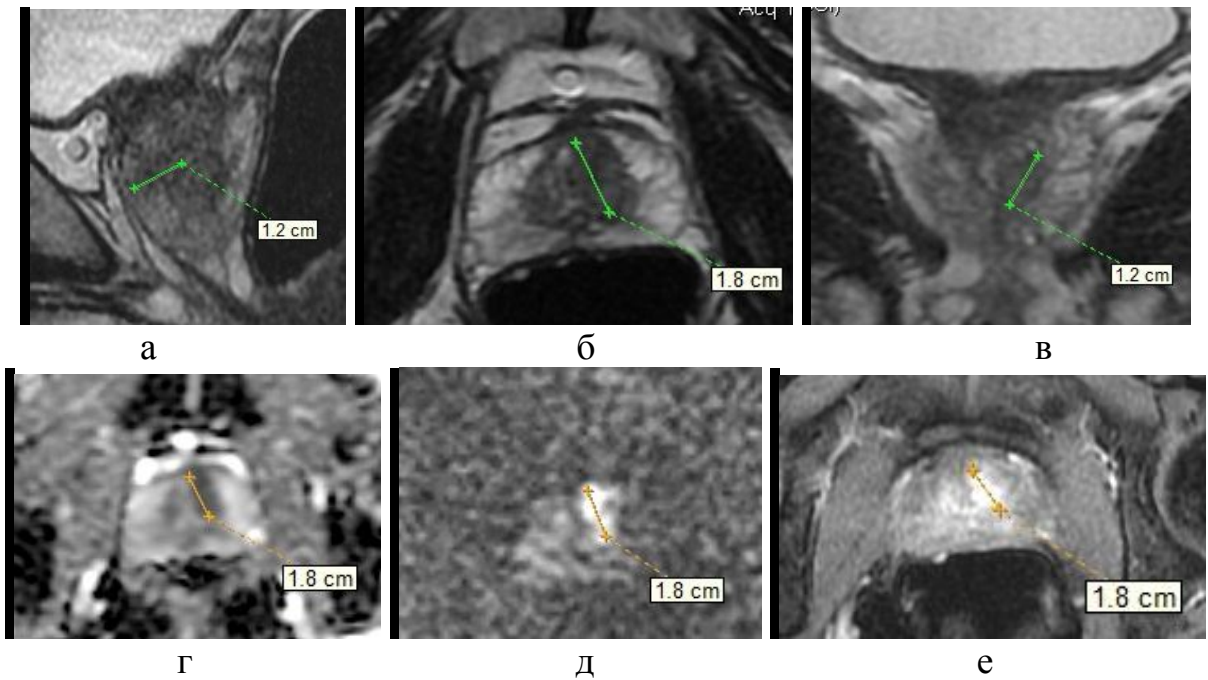


Рисунок 1. — МпМРТ предстательной железы пациента с очагом, картина которого характерна для высокой вероятности наличия клинически значимого рака (PI-RADS 5); T2-ВИ в трех плоскостях (а, б, в). Диффузионно-взвешенное исследование: карта измеряемого коэффициента диффузии при b 1000 $\text{с}/\text{мм}^2$ (г) и диффузионно-взвешенное изображение при высоком факторе диффузии b 3000 $\text{с}/\text{мм}^2$ (д). T1-ВИ с ранним контрастированием (е). В результате прицельной биопсии данной зоны диагностирован рак простаты с суммой Глисона 7 (3+4)

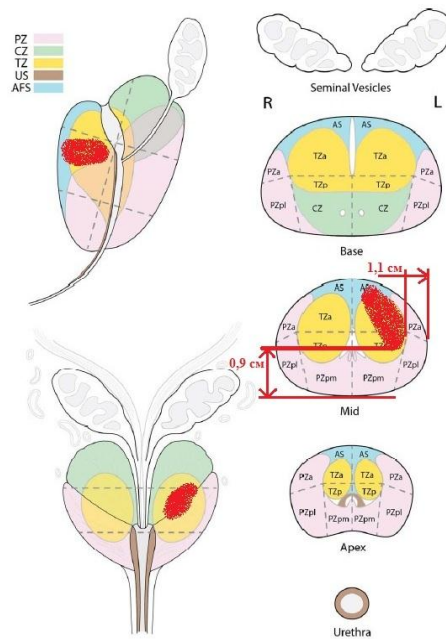


Рисунок 2. — Пример нанесения выявленного на МпМРТ очага (рисунок 2) на схему зональной анатомии простаты (приложение 4)

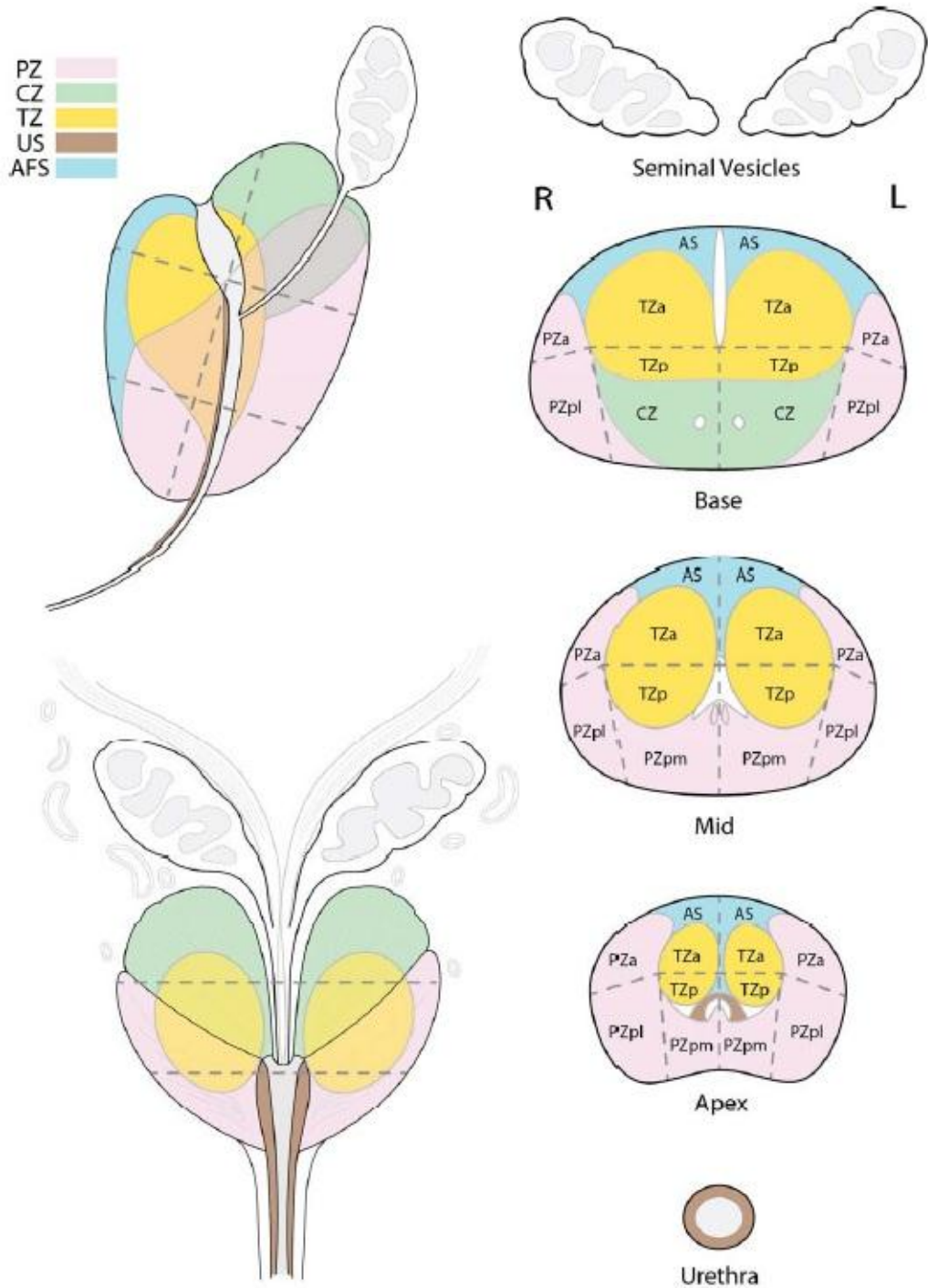


Рисунок 3. — Схема предстательной железы, на которую наносятся выявленные очаги/образования при описании мультипараметрической магнитно-резонансной томографии [Prostate Imaging Reporting and Data System (PI-RADS) [Электронный ресурс]. – Режим доступа: <http://www.acr.org/Quality-Safety/Resources/PIRADS/>]

УТВЕРЖДАЮ

руководитель учреждения,

в котором проведено внедрение

« ____ » _____ 20__ г.

АКТ О ВНЕДРЕНИИ

1. Наименование предложения для внедрения: метод диагностики рака предстательной железы с использованием мультипараметрической магнитно-резонансной томографии

2. Кем предложено (наименование учреждения-разработчика, автор): государственное учреждение «РНПЦ онкологии и медицинской радиологии им. Н.Н. Александрова», Республика Беларусь, 223040, Минский р-н, агр. Лесной; канд. мед. наук А.В. Карман, д-р мед. наук, проф., чл.-кор. НАНБ С.А. Красный, С.В. Шиманец, канд. мед. наук С.А. Хоружик, д-р мед. наук В.С. Дударев

3. Источник информации: инструкция по применению № _____ от _____ 2017 г.

4. Где и когда начато внедрение _____

Наименование лечебного учреждения, дата внедрения

5. Общее количество наблюдений _____

6. Результаты применения метода за период с _____ по _____:

положительные (к-во наблюдений): _____

отрицательные (к-во наблюдений): _____

неопределенные (к-во наблюдений): _____

7. Эффективность внедрения _____

8. Замечания, предложения _____

Дата _____

Ответственные
за внедрение _____
Должность,

ФИО

Подпись

Примечание. Акт о внедрении направляется организации-разработчику (п. 2), пп. 4–8 заполняются организацией, внедрившей разработку.