

МИНИСТЕРСТВО ЗДРАВООХРАНЕНИЯ РЕСПУБЛИКИ
БЕЛАРУСЬ



УТВЕРЖДАЮ

Первый заместитель Министра

Ю.Л.Горбич

2024г.

Регистрационный № 032-0524

МЕТОД ХИРУРГИЧЕСКОГО ЛЕЧЕНИЯ ЯЗВЕННОГО КОЛИТА
инструкция по применению

УЧРЕЖДЕНИЕ-РАЗРАБОТЧИК: учреждение образования
«Белорусский государственный медицинский университет»

АВТОРЫ: д.м.н., доцент Шулейко А.Ч., член-корр. НАН Беларуси, д.м.н.,
профессор Воробей А.В., Дыбов О.Г.

Минск, 2024

В настоящей инструкции по применению (далее - инструкция) представлен метод хирургического лечения пациентов с язвенным колитом.

Метод, изложенный в настоящей инструкции, предназначен для врачей-хирургов, врачей-онкологов и врачей-проктологов, оказывающих медицинскую помощь пациентам с язвенным колитом в условиях стационара.

ПОКАЗАНИЯ К ПРИМЕНЕНИЮ МЕТОДА

Язвенный колит (K51) – согласно постановлению Министерства здравоохранения Республики Беларусь от 01.06.2017 № 54 «Об утверждении клинического протокола «Диагностика и лечение пациентов с заболеваниями органов пищеварения»».

ПРОТИВОПОКАЗАНИЯ К ПРИМЕНЕНИЮ МЕТОДА

Противопоказания, соответствующие таковым при медицинском применении лекарственных препаратов (в т.ч. рентген-контрастных средств) и медицинских изделий, необходимых для реализации метода, изложенного в настоящей инструкции.

Общие противопоказания к проведению хирургических вмешательств.

ПЕРЕЧЕНЬ НЕОБХОДИМЫХ МЕДИЦИНСКИХ ИЗДЕЛИЙ, РАСХОДНЫХ МАТЕРИАЛОВ И ЛЕКАРСТВЕННЫХ СРЕДСТВ

1. Наборы общемедицинского назначения (перчатки, системы для инфузионных вливаний, ПХВ-дренажи, венозные катетеры, простыни), антисептические растворы для обработки кожного покрова.

2. Лекарственные средства и медицинские изделия для выполнения общей мультикомпонентной сбалансированной анестезии с искусственной вентиляцией лёгких.

3. Набор общехирургического и сосудистого инструментария (пинцеты, зажимы, цапки для белья, ножницы, корнцанг, скальпель) и хирургический шовный материал.

4. Монополярный и биполярный коагуляторы.

ОПИСАНИЕ ТЕХНОЛОГИИ ПРИМЕНЕНИЯ МЕТОДА

1. Общую предоперационную подготовку выполняют в соответствии с надлежащей клинической практикой совместно с врачом-анестезиологом. Периоперационную антибиотикопрофилактику пациента проводят согласно приказу Министерства здравоохранения Республики Беларусь от 29.12.2015 № 1301 «О мерах по снижению антибактериальной резистентности микроорганизмов». Периоперационную профилактику венозных тромбозных осложнений проводят с учётом оценки вероятности развития тромбоза по шкале Caprini, 2020 и рисков периоперационного кровотечения.

2. Обезболивание: общая анестезия в соответствии с постановлением Министерства здравоохранения Республики Беларусь от 19.05.2023 № 57 «Об утверждении клинического протокола «Анестезиологическое обеспечение хирургических вмешательств»».

3. Хирургическое вмешательство выполняет бригада в составе трёх хирургов (оператор и два ассистента), врача-анестезиолога-реаниматолога, медицинской сестры операционной, медицинской сестры-анестезиста и младшего операционного персонала.

4. После трехкратной обработки операционного поля раствором Йодискина (в случае наличия аллергической реакции на йод рекомендовано

применять раствор Хлоргексидина) выполняют доступ в брюшную полость через срединный разрез с последующей оценкой органов брюшной полости и ревизией патологически изменённой толстой кишки.

5. Алгоритм резекции толстой кишки (колпроктэктомии) (рисунок):

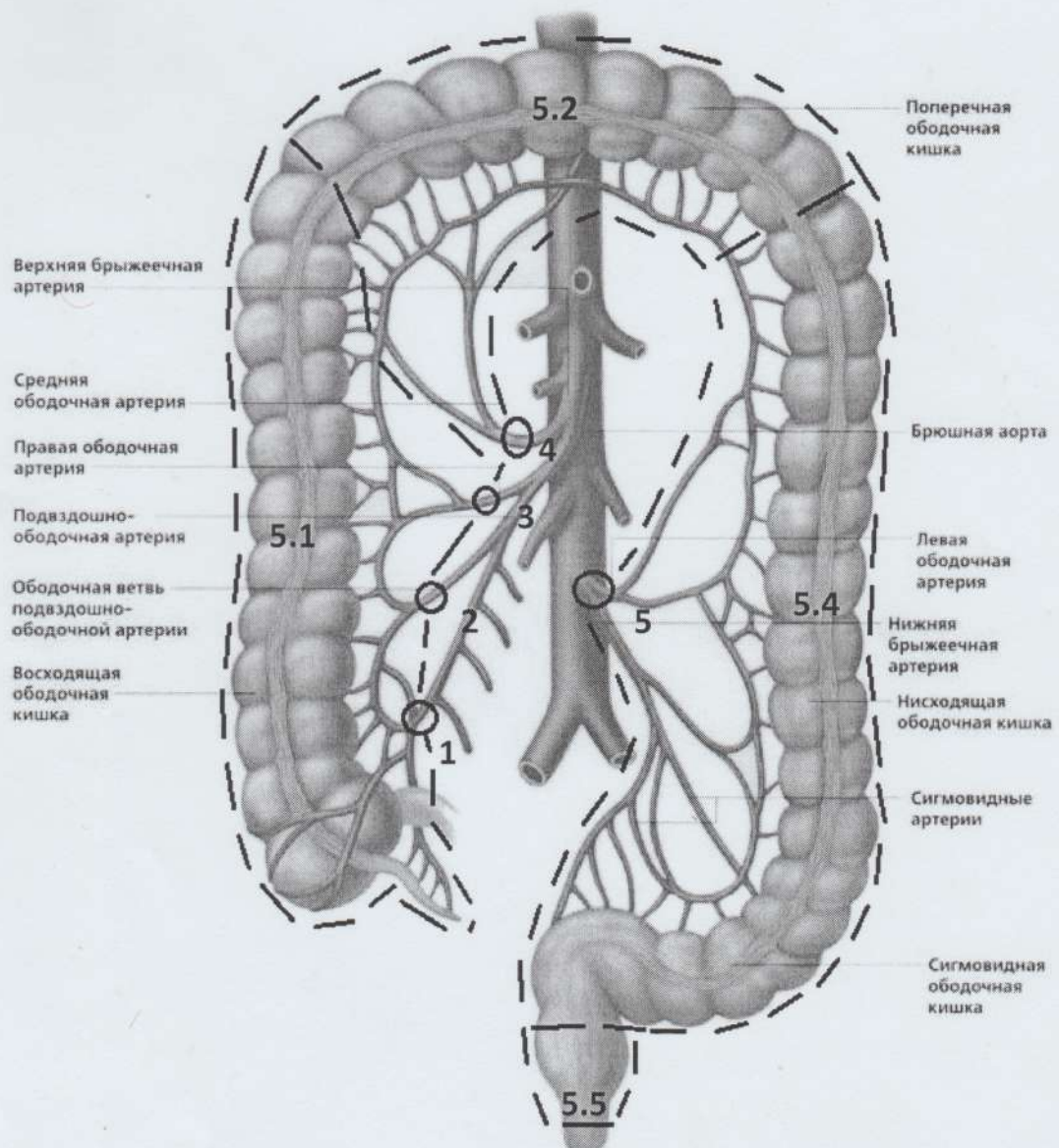


Рисунок. Схема резекции толстой кишки (колпроктэктомии) в объеме правосторонней мезоколонэктомии, резекции поперечно-ободочной кишки, левосторонней мезоколонэктомии и мезоректумэктомии. Пояснение к рисунку смотри в тексте.

5.1. Правосторонняя гемиколэктомия в объёме правосторонней мезоколонэктомии: поочередно лигируют и пересекают подвздошную (1) и ободочную ветви (2) подвздошно-ободочной артерии, правую ободочную артерию (3) (при её наличии) у их основания; удаляют мезоколотическую клетчатку совместно с правым флангом ободочной кишки.

5.2. Резекция поперечно-ободочной кишки: лигируют и пересекают среднюю ободочную артерию (4) у её основания; удаляют поперечно-ободочную кишку.

5.3. Резекцию большого сальника выполняют согласно приказу Министерства здравоохранения Республики Беларусь от 06.07.2018 № 60 «Алгоритмы диагностики и лечения злокачественных новообразований».

5.4. Левосторонняя гемиколэктомия в объёме левосторонней мезоколонэктомии: лигируют и пересекают нижнюю брыжеечную артерию (5) на расстоянии 3-4 см от её основания (место отхождения от аорты); удаляют мезоколотическую клетчатку совместно с левым флангом ободочной кишки, сигмовидной и ректосигмоидным соединением.

5.5. Низкая передняя резекция прямой кишки в объёме мезоректумэктомии: в бессосудистом межфасциальном слое монополярным коагулятором под постоянным визуальным контролем проводят мобилизацию прямой кишки по задней поверхности вдоль фасции Вальдейера и по боковым каналам. Мобилизацию передней полуокружности выполняют по фасции Денонвилье, что позволяет сохранить неповрежденными семенные пузырьки у мужчин и свод влагалища у женщин; выделяют дистальную часть прямой кишки до анального канала; завершают мезоректумэктомию отсечением мобилизованной прямой кишки с формированием ручным или аппаратным способом культи анального канала или реконструктивно-восстановительным этапом.

6. После выполнения основного этапа операции проводят контроль гемостаза. Дренирование брюшной полости и малого таза осуществляют медицинскими ПХВ-дренажами. Лапаротомную рану послойно ушивают и укрывают асептической повязкой.

КРИТЕРИИ ЭФФЕКТИВНОСТИ ПРИМЕНЕНИЯ МЕТОДА

1. Отсутствие кровотечения из анального канала, связанного с язвенным колитом (в течение 1-3 суток после операции).
2. Уменьшение количества серозно-геморрагического отделяемого до 100 мл в сутки по ПХВ-дренажам, установленным в брюшную полость и малый таз (в течение 1-3 суток после операции).
3. Отсутствие лимфорей по дренажам (в течение 1-3 суток после операции).
4. Отсутствие кишечного содержимого по дренажам (сразу после операции).
5. Заживление послеоперационной раны (в течение 2-3 недель после операции).
6. Показатели клинико-лабораторных исследований в диапазоне нормы (в течение 2-3 недель после операции).

ПЕРЕЧЕНЬ ВОЗМОЖНЫХ ОСЛОЖНЕНИЙ ИЛИ ОШИБОК ПРИ ВЫПОЛНЕНИИ МЕТОДА И ПУТИ ИХ УСТРАНЕНИЯ

Общие осложнения, а также способы их устранения характерные для таковых при проведении резекционных операций у пациентов с поражением толстой кишки любой локализации.

Гнойно-воспалительные осложнения при открытых операциях на толстой и тонкой кишках. Осложнения устраняют в соответствии с действующим приказом Министерства здравоохранения Республики

Беларусь от 29.12.2015 № 1301 «О мерах по снижению антибактериальной резистентности микроорганизмов».

Послеоперационный острый панкреатит. Основным методом медицинской профилактики является исключение интраоперационного контакта с поджелудочной железой. При развитии обострения стандартное лечение панкреатита в соответствии с постановлением Министерства здравоохранения Республики Беларусь от 30.11.2023 № 182 «Диагностика и лечение пациентов (взрослое население) с острым панкреатитом в стационарных условиях».