

МИНИСТЕРСТВО ЗДРАВООХРАНЕНИЯ РЕСПУБЛИКИ БЕЛАРУСЬ

УТВЕРЖДАЮ
Первый заместитель Министра
Д.Л. Пиневиц
«15» Августа 2019 г.
Регистрационный № 040-0419

**МЕТОД АНГИОГРАФИЧЕСКОГО ОПРЕДЕЛЕНИЯ
ИНТРАМУРАЛЬНОГО ХОДА КОРОНАРНЫХ АРТЕРИЙ**

инструкция по применению

УЧРЕЖДЕНИЕ-РАЗРАБОТЧИК: учреждение образования «Белорусский государственный медицинский университет».

АВТОРЫ: д.м.н., профессор Митьковская Н.П., Дечко С.В., к.м.н., доцент Григоренко Е.А., Бейманов А.Э., к.м.н., доцент Статкевич Т.В., д.м.н., профессор Кабак С.Л., Черноглаз П.Ф., Юрлевич Д.И.

Минск, 2019

**МИНИСТЕРСТВО ЗДРАВООХРАНЕНИЯ
РЕСПУБЛИКИ БЕЛАРУСЬ**

УТВЕРЖДАЮ

Первый заместитель министра

_____ Д. Л. Пиневиц

25.04.2019

Регистрационный № 040-0419

**МЕТОД АНГИОГРАФИЧЕСКОГО ОПРЕДЕЛЕНИЯ
ИНТРАМУРАЛЬНОГО ХОДА КОРОНАРНЫХ АРТЕРИЙ**

инструкция по применению

УЧРЕЖДЕНИЕ-РАЗРАБОТЧИК: УО «Белорусский государственный
медицинский университет»

АВТОРЫ: д-р мед. наук, проф. Н. П. Митьковская, С. В. Дечко, канд. мед. наук,
доц. Е. А. Григоренко, А. Э. Бейманов, канд. мед. наук, доц. Т. В. Статкевич, д-р
мед. наук, проф. С. Л. Кабак, П. Ф. Черноглаз, Д. И. Юрлевич

Минск 2019

В настоящей инструкции по применению (далее — инструкция) изложен метод ангиографического определения интрамурального хода коронарных артерий, который может быть использован в комплексе медицинских услуг, направленных на профилактику внезапной смерти, инфаркта миокарда, нестабильной стенокардии, ишемической болезни сердца, коронарного тромбоза, нарушений ритма и проводимости.

Метод, изложенный в настоящей инструкции, предназначен для врачей-рентгеноэндоваскулярных хирургов, врачей-кардиохирургов и других врачей-специалистов учреждений здравоохранения, оказывающих медицинскую помощь пациентам кардиологического профиля в стационарных условиях. Область применения: рентгеноэндоваскулярная хирургия, кардиология, кардиохирургия.

ПЕРЕЧЕНЬ НЕОБХОДИМОГО ОБОРУДОВАНИЯ, РЕАКТИВОВ, СРЕДСТВ, ИЗДЕЛИЙ МЕДИЦИНСКОЙ ТЕХНИКИ

1. Ангиографический аппарат с плоскопанельным детектором и разрешением не ниже 1024x1024 пикселей на дюйм, позволяющий получать высококачественное изображение коронарного русла в ходе выполнения коронароангиографии.

2. Программное обеспечение для виртуальной обработки получаемых ангиографических данных.

3. Гемодинамическая станция с мониторингом инвазивного давления и ЭКГ-мониторингом.

4. Автоматический инъектор для введения контрастного вещества.

5. Аппарат для наружной кардиостимуляции.

6. Кардиовертер-дефибриллятор.

7. Аппарат для оптической когерентной томографии.

8. Аппарат для внутрисосудистых ультразвуковых исследований.

9. Набор лекарственных средств (нитроглицерин для выполнения нагрузочной пробы, посиндромные укладки, в т.ч. для купирования анафилаксии).

10. Расходный инструментарий для диагностической коронароангиографии: катетеры коронарные диагностические, проводники диагностические, интрадьюсеры для лучевого и бедренного доступов.

11. Неионное контрастное вещество.

12. Иные медицинские изделия и лекарственные средства, необходимые для реализации коронароангиографии.

ПОКАЗАНИЯ К ПРИМЕНЕНИЮ

Соответствуют таковым, указанным в пунктах 1–5 инструкции по применению «Показания к проведению диагностической коронарографии», утвержденной Министерством здравоохранения Республики Беларусь 03.05.2008 (регистрационный № 087-1107).

ПРОТИВОПОКАЗАНИЯ ДЛЯ ПРИМЕНЕНИЯ

Несогласие пациента на выполнение интервенционных диагностических манипуляций.

Противопоказания соответствуют таковым для процедуры коронароангиографии и использования медицинских изделий и лекарственных средств, необходимых для реализации метода, изложенного в настоящей инструкции.

ОПИСАНИЕ ТЕХНОЛОГИИ ИСПОЛЬЗОВАНИЯ МЕТОДА

1. Перед планируемым интервенционным вмешательством всем пациентам выполняется стандартный перечень диагностических исследований, регламентированный для случаев чрескожного коронарного вмешательства. Предоперационная подготовка пациентов выполняется по стандартным протоколам.

2. Выполнение диагностической коронароангиографии по общепринятому методу.

3. В ходе выполнения диагностической коронарографии определяем доминантность типа кровоснабжения (правый, сбалансированный или левый тип кровоснабжения).

4. Определяем наличие интрамурального хода коронарных артерий по приходящему сужению сосудистого просвета в систолу желудочков сердца («эффект доения» — англ. milking effect). В неясных случаях для манифестации систолическое сужение туннелированного сегмента может быть усилено интракоронарным введением раствора нитроглицерина в дозировке от 100 до 300 мкг.

5. Определяем локализацию, протяженность «туннелированного» сегмента и степень сужения интрамуральным ходом коронарных артерий в систолу.

5.1. Оцениваем анатомию коронарного кровотока.

Справочно: интрамуральный ход коронарных артерий преимущественно встречается в передней межжелудочковой ветви левой коронарной артерии. С учетом этого рекомендуется использовать упрощенную классификацию анатомии коронарного русла исходя из функциональной значимости сосудов (рисунок).

В правой коронарной артерии (ПКА) выделяют три равных по длине сегмента. Конечными ветвями ПКА являются:

- задняя межжелудочковая ветвь: проксимальный и дистальный сегменты (определяют путем деления на равные по протяженности участки);

- задняя боковая ветвь левого желудочка: проксимальный и дистальный сегменты (определяют путем деления на равные по протяженности участки).

Левая коронарная артерия (ЛКА) имеет ветви:

- передняя межжелудочковая ветвь (ПМЖВ): 3 сегмента (1-й — от устья ствола до 1-й диагональной ветви (ДВ), 2-й и 3-й сегменты — определяют при разделении оставшейся части ПМЖВ на равные по протяженности участки).

**1-я диагональная ветвь: проксимальный и дистальный сегменты;*

**2-я диагональная ветвь: проксимальный и дистальный сегменты;*

- срединная ветвь ЛКА: проксимальный и дистальный сегменты;

-огибающая ветвь ЛКА: выделяют 3 сегмента путем деления на равные по протяженности участки. В своем составе может иметь ветви тупого края: проксимальный и дистальный сегменты.

5.2. Измеряем протяженность интрамурального хода коронарных артерий (мм).

5.3. Описываем максимальный уровень перекрытия просвета сосуда в процентах от первоначального диаметра (например, «перекрытие в систолу составляет ...% просвета сосуда»).

6. Формирование протокола коронароангиографического исследования с внесением полученной информации.

ПЕРЕЧЕНЬ ВОЗМОЖНЫХ ОСЛОЖНЕНИЙ ИЛИ ОШИБОК ПРИ ВЫПОЛНЕНИИ И ПУТИ ИХ УСТРАНЕНИЯ

1. Осложнения, возникшие в ходе выполнения диагностической коронарографии, подлежат коррекции согласно регламентирующим протоколам и стандартам лечения данных осложнений.

2. Ошибочные результаты использования метода могут быть получены при плохом качестве ангиографического исследования (технических погрешностях). Для подтверждения наличия и установления степени выраженности интрамурального хода коронарных артерий дополнительно можно использовать методы внутрисосудистого ультразвукового исследования (ВСУЗИ) и оптической когерентной томографии (ОКТ).

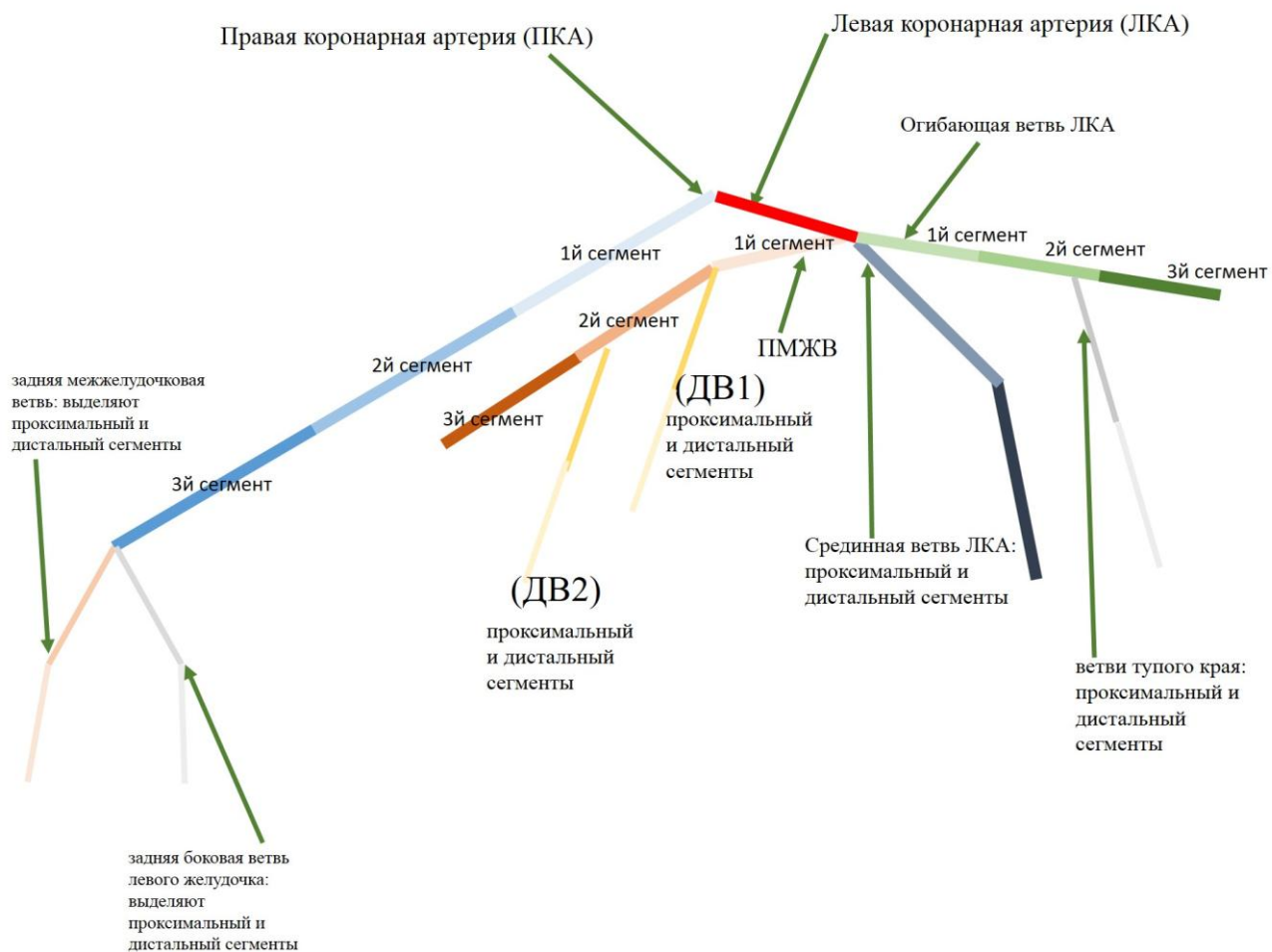


Рисунок — Анатомия коронарного русла