

# МИНИСТЕРСТВО ЗДРАВООХРАНЕНИЯ РЕСПУБЛИКИ БЕЛАРУСЬ



## АЛГОРИТМ ОКАЗАНИЯ МЕДИЦИНСКОЙ ПОМОЩИ ДЕТЯМ С ПОРОКАМИ АНОРЕКТАЛЬНОЙ ОБЛАСТИ

Инструкция по применению

Учреждение-разработчик:

УО «Белорусский государственный медицинский университет»

Авторы: д.м.н., профессор Аверин В.И., д.м.н., профессор Никифоров А.Н.,  
к.м.н., доцент Дегтярев Ю.Г.

Минск, 2015

**МИНИСТЕРСТВО ЗДРАВООХРАНЕНИЯ  
РЕСПУБЛИКИ БЕЛАРУСЬ**

УТВЕРЖДАЮ  
Первый заместитель министра

\_\_\_\_\_ Д.Л. Пиневич  
04.09.2015  
Регистрационный № 072-0815

**АЛГОРИТМ ОКАЗАНИЯ МЕДИЦИНСКОЙ ПОМОЩИ ДЕТЯМ  
С ПОРОКАМИ АНОРЕКТАЛЬНОЙ ОБЛАСТИ**

инструкция по применению

УЧРЕЖДЕНИЕ-РАЗРАБОТЧИК: УО «Белорусский государственный медицинский университет»

АВТОРЫ: д-р мед. наук, проф. В.И. Аверин, д-р мед. наук, проф. А.Н. Никифоров,  
канд. мед. наук, доц. Ю.Г. Дегтярев

Минск 2015

В настоящей инструкции по применению (далее — инструкция) изложены методы диагностики, медицинской помощи и реабилитации врожденных пороков развития аноректальной области (ВПР АРО) у детей.

Применение данных методов оказания медицинской помощи позволит повысить эффективность лечения и улучшит результаты лечения и качество жизни пациентов с ВПР АРО.

Инструкция предназначена для врачей-неонатологов, врачей-детских хирургов, врачей-педиатров.

## **ПЕРЕЧЕНЬ НЕОБХОДИМОГО ОБОРУДОВАНИЯ, РЕАКТИВОВ, СРЕДСТВ, ИЗДЕЛИЙ МЕДИЦИНСКОЙ ТЕХНИКИ**

1. Отделение или палата интенсивной терапии в условиях стационара, оснащенные соответствующим оборудованием.
2. Аппаратура для лабораторных методов исследования.
3. Аппарат для ультразвукового исследования органов брюшной полости.
4. Аппаратура для рентгенологических методов исследования.
5. Аппаратура и расходные материалы для хирургических операций.
6. Катетеры Фолея или аналогичные катетеры для постановки в уретру, размеры которых соответствуют возрасту и массе тела ребенка.
6. Калоприемники для сбора каловых масс из кишечных стом.

## **ПОКАЗАНИЯ К ПРИМЕНЕНИЮ**

Врожденные пороки развития аноректальной области.

## **ПРОТИВОПОКАЗАНИЯ ДЛЯ ПРИМЕНЕНИЯ**

Отсутствуют.

## **ОПИСАНИЕ ТЕХНОЛОГИИ ИСПОЛЬЗОВАНИЯ МЕТОДА**

Аноректальные пороки развития — дефекты открытия дистального отдела толстой кишки вследствие нарушения дифференцировки примитивной клоаки, которые клинически проявляются отсутствием ануса или дислокацией (открытием) его в виде свища в нетипичном месте.

В соответствии с МКБ-10 относятся к классу XVII Врожденные аномалии, деформации и хромосомные нарушения; блоку Врожденные аномалии [пороки] прямой кишки имеют рубрикации: Q42.0–Q43.7.

### **Женская консультация**

Порядок и сроки антенатальной диагностики регламентированы постановлением Министерства здравоохранения Республики Беларусь от 28.03.2007 № 26 «Об утверждении Инструкции о порядке проведения медико-генетического консультирования и диагностики граждан в государственных организациях здравоохранения».

УЗ-признаками ВПР АРО являются расширение петель толстой кишки или внутрикишечные кальцификаты, визуализация анального сфинктера плода в виде гипозхогенной циркулярной структуры с центральным эхогенным компонентом. Обследование включает также эхокардиографию и оценку кариотипа плода.

Будущие родители получают информацию о пороке развития и возможностях его коррекции. В случае пролонгирования беременности при динамическом наблюдении контролируется степень дилатации кишки. На основании полученного заключения решается вопрос о продолжении беременности или ее прерывании.

### **Родильный дом**

У всех новорожденных проводится тщательный осмотр промежности. Во всех случаях аноректальных мальформаций анальное отверстие в привычном месте отсутствует, в связи с чем диагноз должен быть установлен в первые часы жизни. Исключение составляет атрезия прямой кишки и кишечные свищи при нормально сформированном анусе. Необходимо убедиться в наличии отхождения мекония. При подозрении ВПР АРО необходима консультация врача-детского хирурга и перевод в детское хирургическое отделение. Перевод осуществляется не ранее 12–24 ч после рождения, чтобы не ухудшить транспортировкой состояние ребенка в периоде ранней адаптации. Транспортировку необходимо осуществлять специализированной неонатальной бригадой с созданием оптимальных условий для жизнедеятельности новорожденного.

### **Хирургический стационар**

Первичный осмотр является приоритетом для установления диагноза. Необходимо определить клинический вариант мальформации для выбора хирургической тактики.

Принципиально важным является разделение двух групп пациентов. Классифицирующим фактором является уровень свищевого выхода прямой кишки:

1. Варианты аноректальных мальформаций, требующие неотложных хирургических вмешательств на промежности: анальная мембрана, промежностный свищ и «низкая» атрезия — лечатся промежностной операцией (минимальная заднесагитальная проктопластика) в период новорожденности.

2. Варианты аноректальных мальформаций, при которых необходимо выполнять колостомию с последующей задней сагитальной аноректальной пластикой (ректоуретральный свищ, клоака, «высокая» аноректальная мальформация без свища, ректовестибулярный свищ, редкие варианты).

Необходимо придерживаться следующей последовательности методов диагностики:

1. Общий анализ крови, мочи, биохимический анализ крови, определение параметров кислотно-основного состояния, группы крови, резус-фактора; зондирование желудка, УЗИ брюшной полости и сердца, электрокардиография, рентгеновское исследование крестцового отдела позвоночника. Во всех случаях показано выполнение обзорной рентгенографии грудной клетки и живота в вертикальном положении для исключения вариантов врожденной непроходимости кишечника. Исключить наличие сочетанных пороков развития: атрезии пищевода, пороки сердца, позвоночника и мочевыделительной системы. Наличие множественных пороков развития предполагает специфичные методы лечения в каждом конкретном случае.

2. Провести тщательный осмотр промежности, обращая внимание на выраженность анальной ямки, наличие, силу и концентричность сокращения наружного сфинктера прямой кишки, его месторасположение, развитость ягодичных

мышц. У мальчиков детально оценивают срединный шов промежности, мошонку, расположение наружного отверстия уретры. У девочек обращают внимание на строение наружных половых органов (маленькие размеры наружных половых губ, невозможность установить вход во влагалище указывают на персистирующую клоаку).

3. Выполняется инвертограмма по Вангенстин-Райс или боковая рентгенограмма, рентгенограмма крестцово-копчиковой области, определение крестцового индекса.

4. Выполняется ультразвуковое исследование промежности и брюшной полости, в ходе которого необходимо установить наличие слепо заканчивающегося сегмента прямой кишки и определить расстояние между кожей промежности и кишкой. У девочек необходимо обратить внимание на строение внутренних половых органов.

5. УЗИ почек и мочевого пузыря (при выявлении аномалии — методы диагностики для исключения урологической патологии).

6. Микционная цистоуретрография или дистальная колостография водорастворимым контрастом — при подозрении уретрального или пузырного свища;

7. В случае персистирующей клоаки — УЗИ малого таза (для выявления объемного образования — гидрокольпос, при необходимости — дренирование), фистулография для оценки длины общего канала.

### **Выбор метода лечения при врожденных пороках развития аноректальной области**

С учетом оснащенности и готовности к выполнению оперативных вмешательств, опыта учреждения при лечении аноректальных мальформаций выделяются следующие уровни оказания хирургической помощи детям с ВПР АРО:

**1 уровень (районный)** — вызов на консультацию врача-детского хирурга с последующим переводом в областную больницу (наличие отделения ОИТР для новорожденных с соответствующей дыхательной и наркозной аппаратурой). Операция в районной больнице не допускается.

**2 уровень (областной)** — хирургическая тактика состоит в выведении «защитной колостомы». Колостомия должна заключаться в выполнении «раздельной» сигмостомии, основной целью которой является отведение каловых масс для предупреждения их возможного попадания в дистальный сегмент. Сегменты сигмовидной кишки должны быть разделены кожным «мостиком». Необходимо использовать первую петлю сигмовидной кишки от переходной складки брюшины, чтобы в дальнейшем было достаточно тканей для аноректопластики и профилактики пролапса. Наложение стомы на вышележащие отделы толстой кишки целесообразно лишь при подозрении персистирующей клоаки. Выполнение «петлевой сигмостомии» не допускается.

**3 уровень** — ГУ «РНПЦ детской хирургии».

Выполнение хирургических операций обязательно с использованием миостимулятора с целью идентификации и интраоперационного мониторинга наружного сфинктера и мышц леваторов.

Алгоритм выбора оперативного вмешательства для новорожденных мальчиков и девочек представлен на рисунках 1, 2.

### **Хирургическое лечение промежностного свища**

Рекомендуется выполнение аноректопластики из переднего сагиттального доступа или занесагитальная минимальная проктопластика.

Задача операции — перемещение ануса кзади и формирование его в пределах наружного сфинктера под обязательным электромиографическим контролем мышц сфинктерного аппарата. Необходимости в высокой мобилизации кишки и леваторов не требуется.

### **Хирургическое лечение ректоуретрального (бульбарного, простатического) свища**

Выполнение превентивной колостомии в период новорожденности. Радикальная операция выполняется в возрасте 4–6 мес., за это время проводится весь диагностический комплекс установления варианта основной мальформации и сочетанных пороков развития. Операция из заднего сагиттального доступа возможна во всех случаях, выполняется при строгом контроле «мышечного комплекса», заключааясь в мобилизации кишки в полости таза и брюшной полости, ее низведении и формировании неоануса.

При ректобульбарных и ректовезикальных свищах выполняется лапароскопически ассистированная операция с обязательным интраоперационным контролем низведения кишки в центр сфинктера.

### **Хирургическое лечение вестибулярного свища**

Хирургическое лечение предпринимается в возрасте 2–3 мес. жизни, когда невозможна достаточная дефекация. Наложение превентивной колостомии, в последующем — операции аноректосфинктеропластики из задне-сагиттального доступа.

### **Хирургическое лечение персистирующей клоаки**

В период новорожденности — оперативное лечение в объеме колостомии. При персистирующей клоаке часто имеет место гидрокольпос. Заподозрить его возможно при пальпации (над лоном определяется объемное образование), окончательная диагностика осуществляется при УЗИ малого таза. При необходимости выполняется его дренирование.

В послеоперационном периоде проводится клоакография водорастворимым контрастом или МРТ малого таза для уточнения длины общего канала клоаки. В 4–6 мес. жизни выполняется аноректовагиноуретропластика: при длине общего канала менее 3 см — заднесагитальным доступом, при длине общего канала более 3 см операция дополняется абдоминальным доступом. Через 1,5–2 мес. выполняют закрытие стомы с предварительным проведением дистальной колонографии для проверки проходимости отводящего участка.

### **Хирургическое лечение аноректальной мальформации без свища**

При отсутствии ануса и кишечных свищей на промежность или в уrogenитальный тракт определяется аноректальная мальформация без свища. При расстоянии от слепого мешка до кожи менее 1–1,5 см выполняется минимальная заднесагиттальная проктопластика. При большем расстоянии на 1–2-е сут жизни выполняется колостомия. Параллельно проводится обследование для выявления

сопутствующей патологии. Радикальное хирургическое лечение — заднесагиттальная аноректопластика. В случае невозможности достаточной мобилизации кишки операция дополняется лапароскопически ассистированным абдоминальным доступом.

#### **Хирургическое лечение анального стеноза**

При постановке диагноза необходимо назначить ежедневное бужирование. При его неэффективности выполняется аноректопластика с предварительно наложенной превентивной колостомой.

#### **Хирургическое лечение редких форм**

При невозможности определить вид аноректального порока в первые сутки жизни выполняется превентивная колостомия. В плановом порядке после операции проводится комплекс обследований, направленных на уточнение диагноза и выявление сопутствующей патологии.

Оперативное лечение:

- при «ректальном мешке» — лапароскопически ассистированная брюшно-промежностная (сакральная) аноректопластика;
- при ректовагинальном свище — заднесагиттальная аноректовагинопластика;
- при Н-образном свище — заднесагиттальная аноректопластика.

#### **Послеоперационное лечение**

При колостомии используют цефалоспорины III поколения. Энтеральное питание назначается со вторых суток при отсутствии тяжелой сопутствующей патологии. Родители ребенка обучаются уходу (очищение и обработка кожи вокруг стомы, смена калоприемника).

После аноректопластики используют цефалоспорины III поколения с добавлением в терапию метронидазола. Антибактериальную терапию проводят в течение 5–7 сут, обезболивание — в течение 2–4-х сут. После аноректопластики устанавливается уретральный катетер Фолея. Проводится постоянный контроль послеоперационной раны для оценки состояния швов промежности. Катетер из мочевого пузыря удаляется на 7–10-е сут. После закрытия колостомы в первые 24–48 ч проводят парентеральное питание. После отхождения стула назначается энтеральная поддержка смесью на 1–2 дня. При восстановлении пассажа по ЖКТ объем энтерального кормления увеличивается. Через 5–7 дней пациент постепенно переводится на обычное кормление.

Бужирование неоануса необходимо начинать после заживления послеоперационных швов. Рекомендуемые сроки — 14–21-й день после пластики. Бужирование выполняют бужами Гегара. Калибровочное бужирование выполняет врач, подбирая соответствующий размер и обучая родителей ребенка процедуре бужирования. Первый буж должен беспрепятственно проходить в неоанус. Буж заводится на расстояние 2–3 см, бужирование выполняется два раза в день. Через неделю производится смена бужа на 0,5 размера больше. По достижении максимального возрастного бужа выполняется закрытие колостомы. Затем бужирование продолжается максимальным возрастным бужом: 1-й мес. — один раз в день, 2-й мес. — через день, 3-й мес. — два раза в неделю, 4-й мес. — один раз в неделю, три месяца — один раз в месяц.

Основные принципы бужирования неануса: атравматичность и безболезненность, постепенное нефорсированное увеличение диаметра бужа, бужирование в течение длительного времени (в среднем 1 год после аноректопластики).

#### Максимальные возрастные размеры бужей

Возраст пациента	Размер бужа
1–4 мес.	12
4–8 мес.	13
8–12 мес.	14
1–3 года.	15
3–12 лет	15
Старше 12 лет	17

#### Оценка результатов. Диспансеризация. Повторные операции

Прогноз индивидуален. Существуют ориентиры, позволяющие ожидать хороший результат: развитые мышцы промежности, отсутствие патологии крестца, вестибулярный и промежностный свищи, аноректальная мальформация без свища и короткий общий канал при клоаке. Адекватное своевременное хирургическое лечение должно привести к удовлетворительным результатам. Хорошими результатами лечения аноректальной мальформации следует считать ежедневную одно-, двукратную дефекацию, отсутствие каломазания в промежутке между дефекациями; позывы на дефекацию, держание мочи. Наличие у ребенка «плоской» промежности, аномального строения крестца; везикального свища, клоаки с общим каналом более 3 см — неблагоприятные факторы для нормального калового удержания и качества жизни. Нарушение мочеиспускания чаще всего встречается при наличии аномалий крестца, у девочек с клоакой.

Оптимальной является однократная реконструктивная пластика аноректальной мальформации. Повторные реконструктивные операции на промежности всегда сопровождаются ухудшением результатов лечения.

#### Проведение диспансерного учета детей, перенесших лечение по поводу атрезии прямой кишки

Признание ребенка инвалидом осуществляется МРЭК при медико-социальной экспертизе исходя из комплексной оценки состояния здоровья на основании «Инструкции о порядке и критериях определения группы и причины инвалидности, перечне медицинских показаний, дающих право на получение социальной пенсии на детей-инвалидов в возрасте до 18 лет, и степени утраты их здоровья» (постановление Мин-ва здравоохранения Республики Беларусь от 25.10.2007 № 97).

На период носительства коло- или энтеростомы ребенок с ВПР АРО наблюдается в Республиканском детском реабилитационном кабинете стомийной помощи, в котором осуществляется организация учета, специализированного диспансерного наблюдения за детьми с временными и постоянными энтеро- и колостомами; социально-медицинская реабилитация детей путем индивидуального подбора адекватных кало- и мочеприемников и других дополнительных средств ухода за стомами; обучение родителей правильному их применению. Для получения калоприемников необходимо предоставить следующие документы: свидетельство



об инвалидности, ксерокопию свидетельства о рождении, выписку из истории болезни об оперативном лечении, справку из поликлиники о нуждаемости в калоприемниках (ее надо брать ежемесячно). Бесплатная выдача стомийного оснащения осуществляется из расчета при однокомпонентных системах — 30 шт. на месяц.

После окончания оперативного лечения диспансерное наблюдение осуществляется врачом-детским хирургом и участковым врачом-педиатром (при необходимости — другими специалистами) по месту жительства до 18 лет.

При диспансерном наблюдении необходимо обращать внимание на следующее:

- боли в животе;
- частоту стула;
- наличие упорных запоров и каломазания;
- использование клизм и слабительных;
- отразились ли операция и лечение на нервно-психическом статусе ребенка.

Контрольный осмотр и обследование: рентгеноскопия толстой кишки, электромиография осуществляется в ГУ «РНПЦ детской хирургии» через 6 и 12 мес. после операции. Необходим контроль бужирования, опорожнения кишечника пациента, при необходимости — назначение соответствующей диеты, очистительных клизм.

Не противопоказаны занятия физкультурой в основной группе при сохранении анального удержания. При недержании кала — занятие в подготовительной или специальной группе.

### **ПЕРЕЧЕНЬ ВОЗМОЖНЫХ ОСЛОЖНЕНИЙ ИЛИ ОШИБОК ПРИ ВЫПОЛНЕНИИ И ПУТИ ИХ УСТРАНЕНИЯ**

Ранние и поздние общехирургические осложнения корректируются в соответствии с протоколами оказания хирургической стационарной помощи детям.

При развитии поздних хирургических послеоперационных осложнений (недостаточность анальных сфинктеров, каломазание, недержание кала) показана госпитализация в ГУ «РНПЦ детской хирургии» для решения вопроса о дальнейшем лечении и реабилитации ребенка.

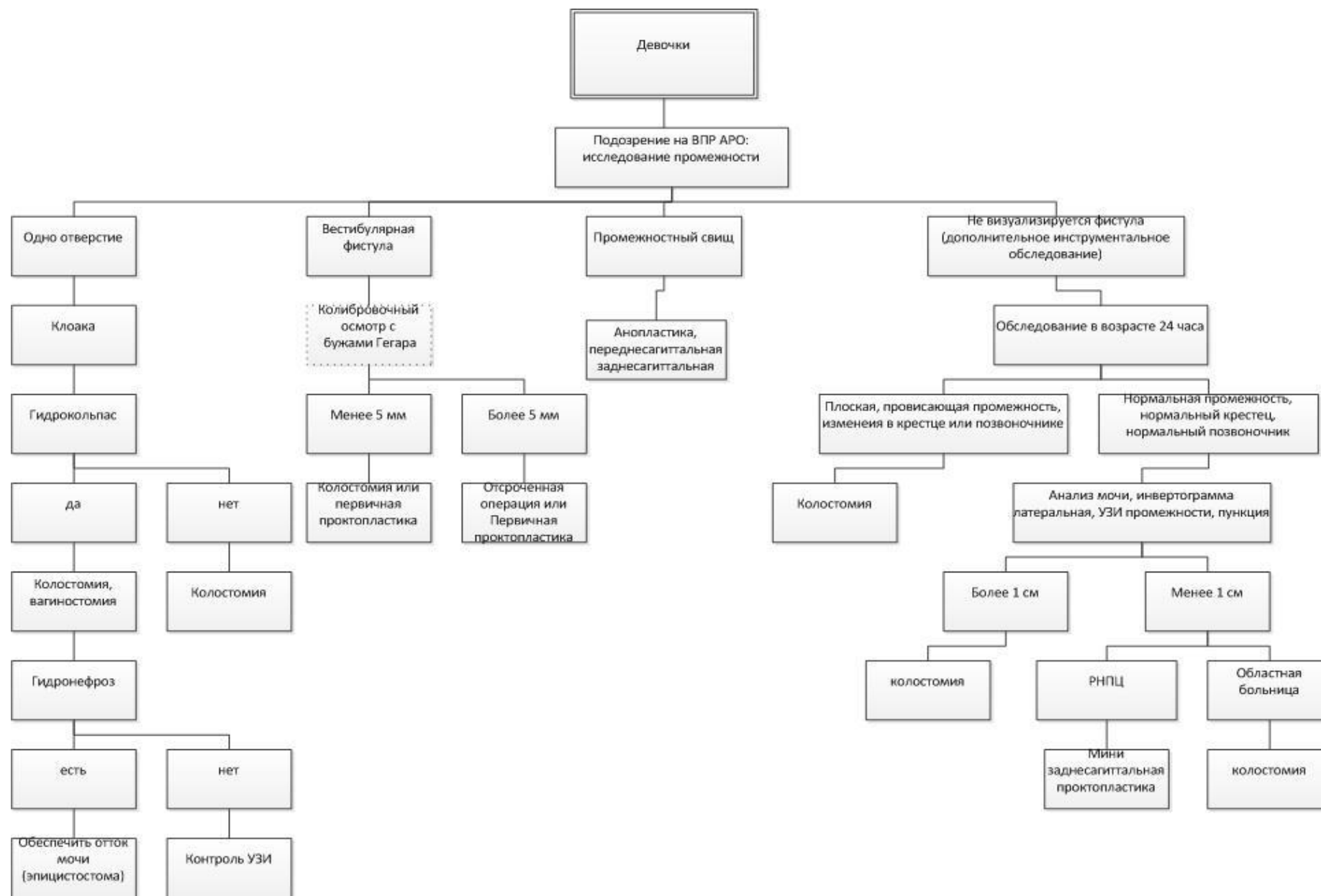
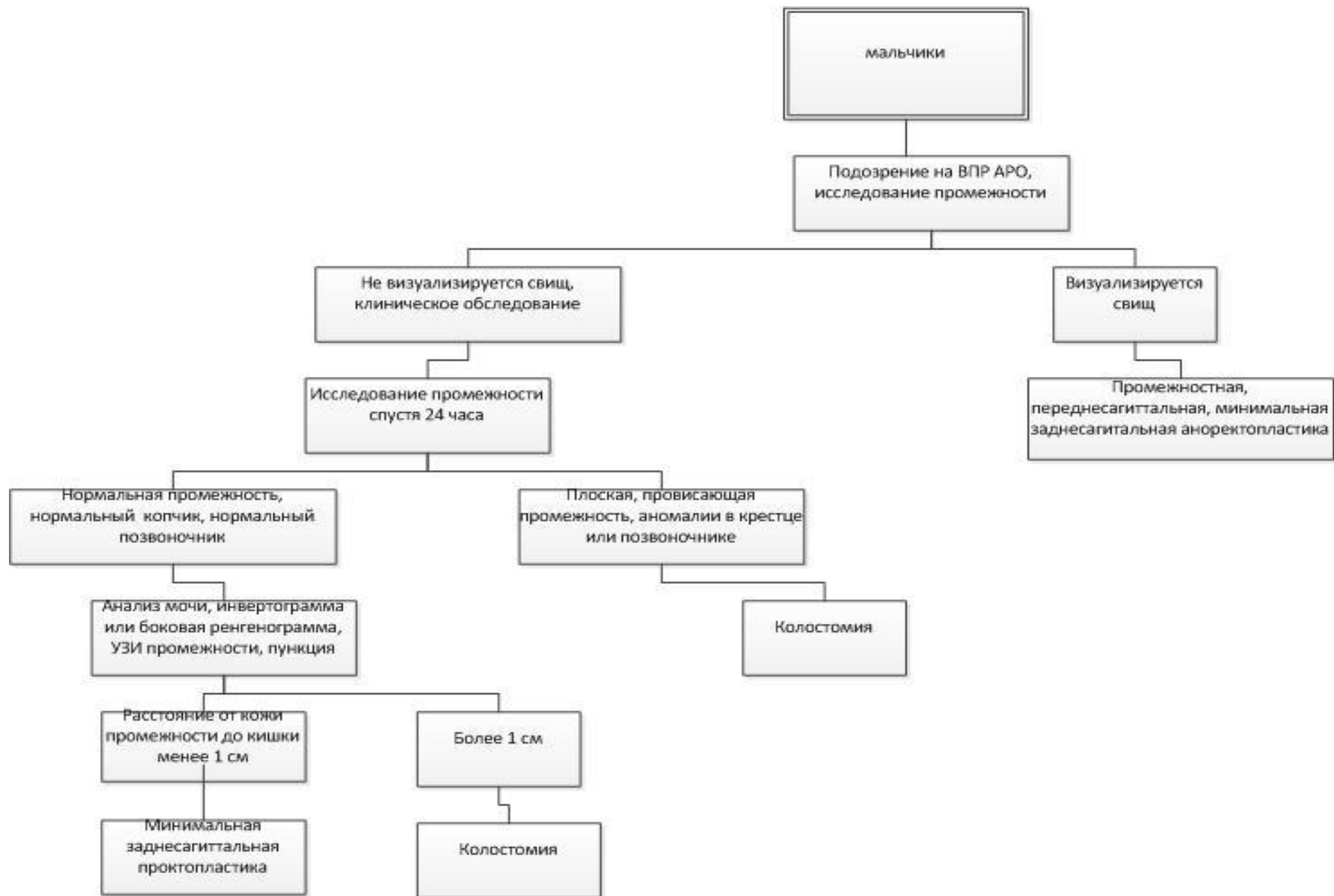


Рисунок 1 — Алгоритм выбора оперативного вмешательства у девочек



**Рисунок 2 — Алгоритм выбора оперативного вмешательства у мальчиков**