

МИНИСТЕРСТВО ЗДРАВООХРАНЕНИЯ РЕСПУБЛИКИ БЕЛАРУСЬ

УТВЕРЖДАЮ
Первый заместитель Министра

Ю. Л. Горбич
13.12. 2024 г.
Регистрационный № 088-1024

МЕТОД МАЛОИНВАЗИВНОГО НЕЙРОХИРУРГИЧЕСКОГО
ЛЕЧЕНИЯ СПАСТИЧЕСКОГО ЦЕРЕБРАЛЬНОГО ПАРАЛИЧА С
СОХРАНЕНИЕМ ФУНКЦИИ ТАЗОВЫХ ОРГАНОВ У ПАЦИЕНТОВ
ДЕТСКОГО ВОЗРАСТА

инструкция по применению

Учреждение-разработчик: государственное учреждение
«Республиканский научно-практический центр неврологии и
нейрохирургии»

Авторы: к.м.н., доцент Талабаев М.В., Венегас К.Ф., к.м.н., доцент
Забродец Г.В., Соловьева А.Ю.

Минск, 2024

СОКРАЩЕНИЯ И ОБОЗНАЧЕНИЯ

ДЦП – детский церебральный паралич.

ВАШ – визуальная аналоговая шкала.

ИОНМ – интраоперационный нейромониторинг.

ЛС – лекарственные средства.

МРТ – магнитно-резонансная томография.

СДР – селективная дорзальная ризотомия.

ЦМ – цистоманометрия.

FLACC - поведенческая шкала оценки боли у младенцев и детей до 7 лет.

GMFCS – шкала оценки моторных функций.

В настоящей инструкции по применению (далее – инструкции) изложен метод малоинвазивного нейрохирургического лечения спастического церебрального паралича с сохранением функции тазовых органов, включающий технику малоинвазивного нейрохирургического доступа, интраоперационного нейромониторинга и интраоперационной цистоманометрии, который может быть использован в комплексе медицинских услуг, направленных на лечение спастичности у пациентов детского возраста.

Метод, изложенный в настоящей инструкции, предназначен для врачей-нейрохирургов, врачей-травматологов-ортопедов, врачей функциональной диагностики и иных врачей-специалистов организаций здравоохранения, занимающихся оказанием медицинской помощи пациентам детского возраста со спастическим церебральным параличом в стационарных условиях.

ПОКАЗАНИЯ К ПРИМЕНЕНИЮ

G 80.0 – спастический церебральный паралич.

ПРОТИВОПОКАЗАНИЯ ДЛЯ ПРИМЕНЕНИЯ

- 1 Острые и хронические заболевания в стадии декомпенсации.
- 2 Заболевания и патологические состояния, сопровождающиеся нарушениям свертывающей системы крови до ее компенсации.
- 3 Острые гнойно-воспалительные заболевания кожи и мягких тканей.

ПЕРЕЧЕНЬ НЕОБХОДИМЫХ МЕДИЦИНСКИХ ИЗДЕЛИЙ, РЕАГЕНТОВ, ЛЕКАРСТВЕННЫХ СРЕДСТВ, ИЗДЕЛИЙ МЕДИЦИНСКОГО НАЗНАЧЕНИЯ

- 1 Операционный стол, позволяющий проводить нейрохирургические операции с использованием различных положений пациента.
- 2 Наборы нейрохирургических и микрохирургических инструментов.
- 3 Бестеновой осветитель операционного поля.

4 Системы оптического увеличения (бинокулярные лупы, операционные микроскопы).

5 Системы аспирации-ирригации операционного поля.

6 Электрохирургическое оборудование для коагуляции тканей.

7 Нейрофизиологический комплекс, позволяющий выполнять интраоперационную электронейромиографию.

8 Игольчатые парные электроды для электромиографии для регистрации ответов скелетных мышц, а также мышц анального сфинктера.

9 Цистоманометрическая система, включающая катетер Фолея, с подключенной капельной системой, стерильный подогретый до 37 градусов раствор фурацилина.

10 Аппарат искусственной вентиляции легких для проведения анестезиолого-реанимационного пособия с применением ЛС.

ОПИСАНИЕ ТЕХНОЛОГИИ ИСПОЛЬЗОВАНИЯ МЕТОДА

1 Предоперационное клиническое исследование включает общеклиническое исследование, оценку уровня спастичности в конечностях по шкале Ашварда и шкале GMFCS, оценку состояния опорно-двигательного аппарата (объема движения суставов верхних и нижних конечностей, наличие контрактур, вывихов и подвывихов суставов, сколиоза позвоночника), определение нарушений функции тазовых органов (ультразвуковое исследование мочевого пузыря с измерением объема остаточной мочи).

2 На основании оценки уровня спастичности в конечностях, состояния опорно-двигательного аппарата и выявленных нарушений функции тазовых органов проводится предоперационное планирование объема пересечения корешков спинного мозга отдельно для каждой конечности, результаты которого заносятся в специальную таблицу (Приложение А).

3 При проведении хирургического вмешательства у всех пациентов используется методика тотальной внутривенной анестезии для исключения тормозящего влияния ингаляционных анестетиков на сегментарные структуры спинного мозга. Миорелаксанты короткого действия используются только на этапе интубации.

4 Для обеспечения визуального доступа к пациенту врача-специалиста, проводящего интраоперационный нейромониторинг, устанавливается ширма на рамке, закрепленной на операционном столе, разделяющая стерильную и нестерильную зоны.

5 Устанавливаются парные игольчатые электроды в основные мышечные группы нижних конечностей: *m. adductor longus* (L2-L3), *m. quadriceps (rectus femoris)* (L3-L4), *m. tibialis anterior* (L4), *m. extensor hallucis* (L5), *m. biceps femoris* (L5-S2), *m. triceps surae* (S1), *m. flexor digitorum brevis* (S2), наружный анальный сфинктер (наложение электродов на «3» и на «9 часах», S2-S4). Игольчатые парные электроды (положительный и отрицательный) устанавливаются в целевые мышцы на обеих конечностях с межэлектродным расстоянием 2-3 см и подключаются к блоку регистрации сигнала (рисунок 1).

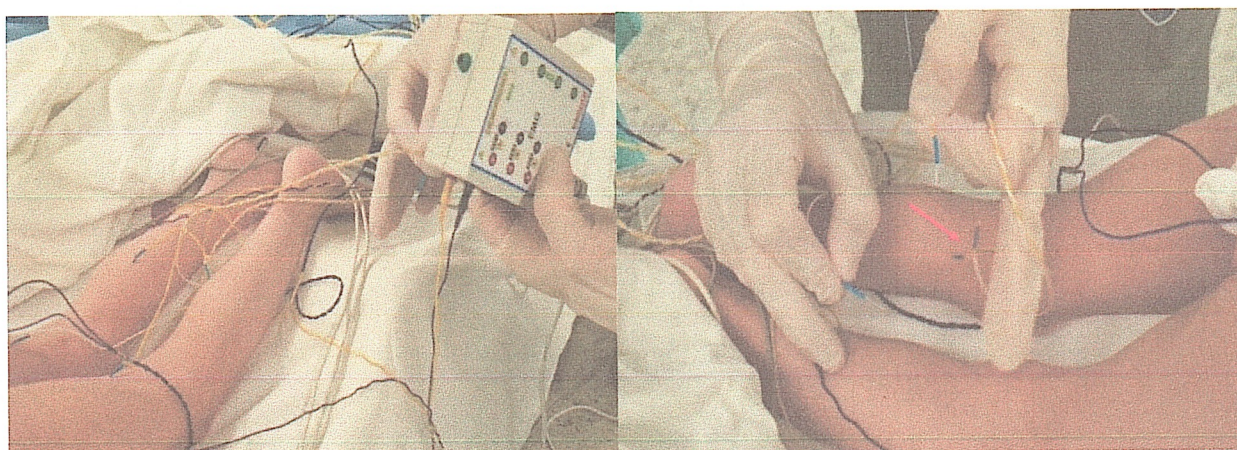


Рисунок 1 – Установка парных игольчатых электродов в мышцы нижних конечностей (красная стрелка – место установки на *m. triceps surae*)

6 Выполняется предоперационная разметка хирургического доступа, учитывая данные предоперационного исследования и планирования уровней пересечения корешков.

7 Выполняют разрез мягких тканей и одноуровневую костно-пластическую одноуровневую ламинотомию (Приложение Б).

8 Выполняют вскрытие ТМО.

9 Выполняют интраоперационную электронейромиографию.

9.1 Тестирование корешковых структур осуществляют два сертифицированных по проведению интраоперационного нейромониторинга врача-специалиста. Один врач-специалист проводит оценку моторных вызванных потенциалов с мышц конечностей на нейрофизиологическом оборудовании; второй врач-специалист одновременно оценивает мышечные сокращения при визуальном контроле, что позволяет регистрировать ответы с мышц, не контролируемых при электромиографическом исследовании, например *m. iliopsoas*.

9.2 Для стимуляции корешков используют биполярный концентрический зонд-стимулятор. При получении искомым моторных вызванных ответов исследуемый корешок выделяется и приподнимается для предотвращения распространения электрического импульса на рядом расположенные невральные структуры и исключения «ложной генерализации» мышечного ответа (Приложение В).

9.3 Разделение корешка на двигательную и чувствительную порции проводят выполняя стимуляцию с силой тока 0,05-0,1 мА, частотой 1-3 Гц и длительностью стимула 0,2 мс. Вариант регистрации мышечных ответов при стимуляции сенсорной порции корешка представлены на рисунке 2. Порция корешка, отвечающая на стимуляцию, является двигательной. Контрольная стимуляция чувствительной порции корешка выполняется с использованием параметров: сила тока от 1 мА до 3 мА, с частотой 30 Гц и длительностью стимула 0,2 мс.

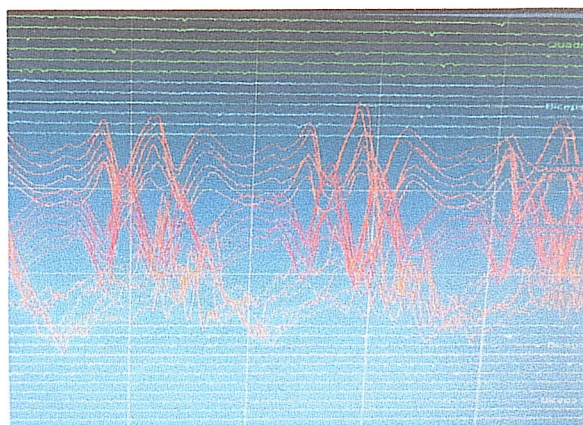


Рисунок 2 – Двигательные ответы m.quadriceps, biceps femoris, sphincter ani externus при стимуляции сенсорной порции L5 корешка справа (3 тип ответа)

9.4 Проводят микрохирургическое разделение чувствительной части корешка на порции, обычно на 3-5, и отдельную стимуляцию каждой с параметрами для чувствительной порции. Порции чувствительного корешка, при раздражении которых получают мышечный ответ с максимальной амплитудой, выделяются с помощью цветных нитей, и они подлежат пересечению (Приложение В).

9.5 Выполняют пересечение выделенных чувствительных порций корешков, ответственных за формирование спастичности в объеме 50-75% чувствительного корешка спинного мозга.

9.6 При тестировании корешков, роль которых в формировании спастичности при клиническом осмотре неочевидна, например, L5-S1

при отсутствии или легкой спастичности при пассивных движениях в голеностопном суставе, пересечению подлежат только те сенсорные порции, при стимуляции которых получают распространенное сокращение мышц всей конечности или генерализацию мышечных ответов с вовлечением симметричной нижней конечности или даже верхней конечности.

При сложности дифференцировки S1-S2 корешков (распространенный или генерализованный мышечный ответ) с целью исключения возможности пересечения волокон иннервирующих детрузор необходимо выполнение цистоманометрического тестирования интраоперационно.

10 Выполняют интраоперационную цистоманометрию.

10.1 Вводят миореолаксанты для предотвращения повышения внутрибрюшного давления.

10.2 Подключают капельную систему с открытым контуром к установленному заранее катетеру Фолея. Наполняют мочевой пузырь согретым до 37 градусов по Цельсию стерильным раствором фурацилина 0,2 мг/мл в объеме средневозрастной емкости мочевого пузыря.

10.2 После фиксации уровня водяного столба в манометрической системе начинают цистоманометрическое тестирование.

10.3 Проводят стимуляцию всей чувствительной части корешка, затем каждой из его порций стимулами с частотой 30 Гц и силой тока до 4 мА в течение 5-10 секунд и регистрацией изменений внутрипузырного давления (рисунок 3).

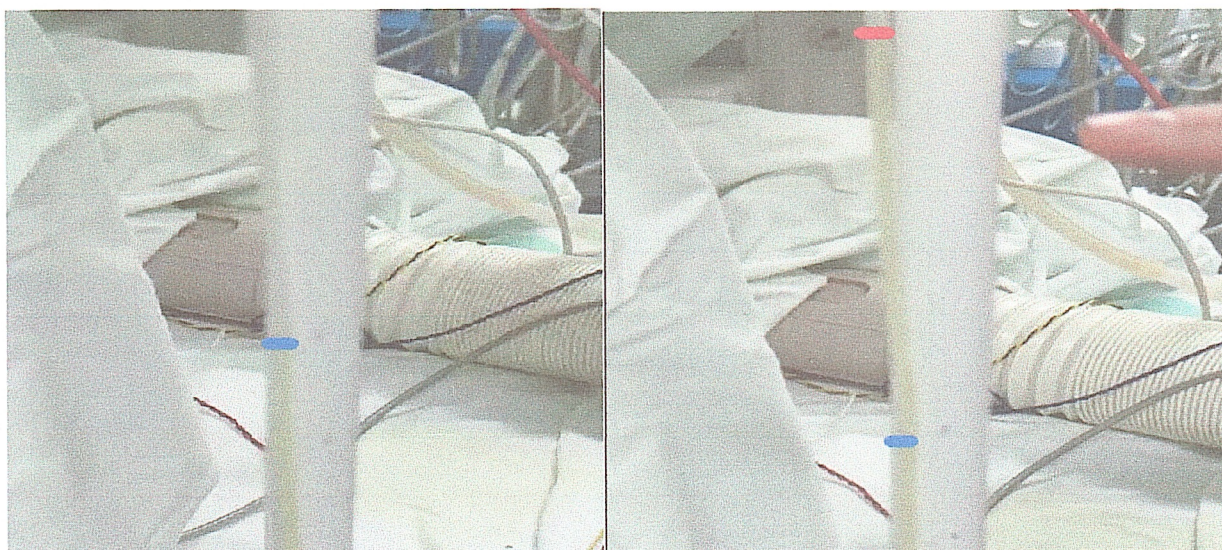


Рисунок 3 – Изменение уровня цистоманометрической системы (синяя метка – начальный уровень внутрипузырного давления до стимуляции, красная метка – после стимуляции)

10.4 Регистрируют сократительную активность детрузора по изменению внутрипузырного давления.

10.5 Порции корешка при раздражении которых получено повышение внутрипузырного давления (красная метка на рисунке 5) не пересекаются.

11 Операция заканчивается герметичным швом твердой мозговой оболочки и послойным швом раны.

КРИТЕРИИ ЭФФЕКТИВНОСТИ

1. Облегчение ежедневного ухода за ребенком, по мнению родителей пациента

2. Снижение уровня спастичности по модифицированной шкале Эшворта в послеоперационном периоде на 1 и более баллов.

3. Улучшение качества жизни на основе комплексной оценки субъективных характеристик сна Шпигеля - уменьшение количества ночных пробуждений.

4. Снижение болевого синдрома по ВАШ и поведенческой шкале FLACC.

5. Уменьшение количества остаточной мочи при ультрасонографическом исследовании в послеоперационном периоде.

ПЕРЕЧЕНЬ ВОЗМОЖНЫХ ОСЛОЖНЕНИЙ ИЛИ ОШИБОК ПРИ ВЫПОЛНЕНИИ И ПУТИ ИХ УСТРАНЕНИЯ

1. Послеоперационная задержка мочеиспускания

Лечение: периодическая или постоянная катетеризация мочевого пузыря катетером Фолея.

2. Усугубление послеоперационного пареза/развитие пlegии.

Лечение: терапевтическое, активная реабилитация.

3. Послеоперационные гнойно-воспалительные осложнения.

Лечение: в соответствии с приказом Министерства здравоохранения Республики Беларусь от 29.12.2015 № 1301 «О мерах по

снижению антибактериальной резистентности микроорганизмов».

4. Несостоятельность послеоперационной раны с раневой ликвореей или псевдоменингоцеле.

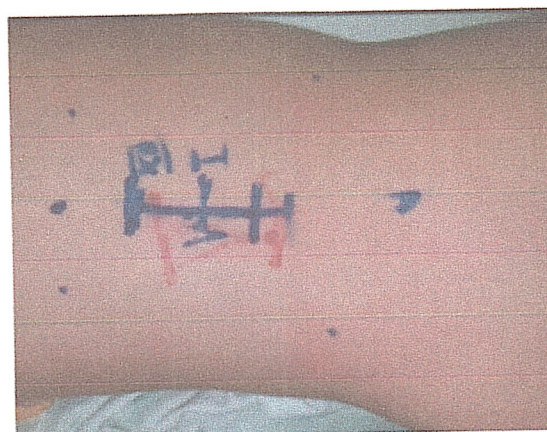
Лечение: наложение дополнительных швов на рану, либо повторное герметичное ушивание операционной раны.

ПРЕДПЕРАЦИОННАЯ ОЦЕНКА ОБЪЕМА ПЕРЕСЕЧЕНИЯ
АФФЕРЕНТНЫХ КОРЕШКОВ СПИННОГО МОЗГА

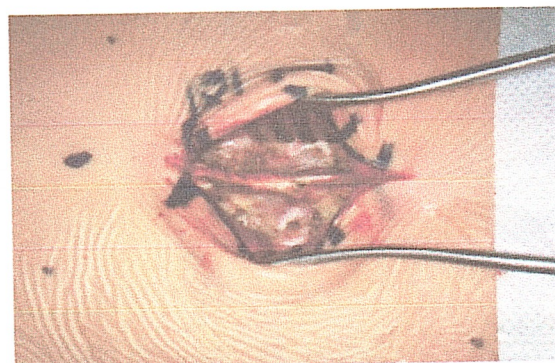
Фамилия:				
Имя:			Дата рождения:	
Клиническая картина	Вовлеченные мышцы	Нерв	Корешки или сегменты	Количественная оценка
Согнутое бедро	Подвздошно-поясничная мышца	Ветка поясничного сплетения	L2-L3	
	Прямая мышца бедра	Бедренный	L3-L4	
Приведенное бедро	Приводящая группа мышц (длинная, короткая, тонкая мышца, наружная запирающая, гребенчатая)	Запирательный	L2-L3	
Разогнутое колено	Квадрицепс (прямая мышца бедра, промежуточная, медиальная и латеральная широкие мышцы)	Бедренный	L3-L4	
Согнутое колено	Подколенное сухожилие (двуглавая мышца бедра, полусухожильная, полуперепончатая)	Седалищный	L5-S2	
Эквинус стопы	Эквинус: икроножная, камбаловидная, подколенная	Большеберцовый	S1	
Варус стопы	Варус: задняя большеберцовая			
Когтистые пальцы	Длинный и короткий сгибатели пальцев, длинный сгибатель большого пальца стопы	Большеберцовый	S1- S2	
Нога «автостопщика»	Длинный разгибатель большого пальца	Малоберцовый	L4-L5	

ЭТАПЫ ОДНОУРОВНЕВОЙ КОСТНО-ПЛАСТИЧЕСКОЙ ЛЯМИНОТОМИИ

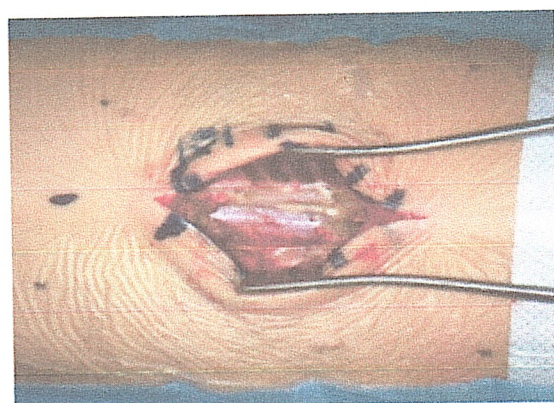
Предоперационная разметка
доступа



Скелетирование дужек позвонка

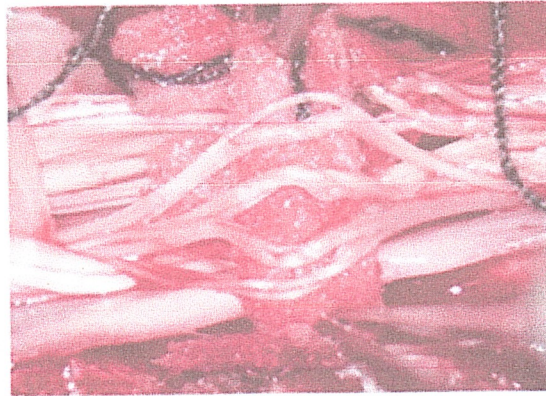

Одноуровневая ламинотомия L1

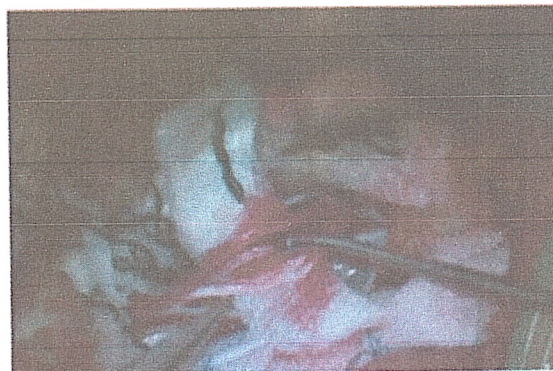

ЭТАПЫ РАЗДЕЛЕНИЯ ЧУВСТВИТЕЛЬНОЙ ПОРЦИИ КОРЕШКА И НЕЙРОМОНИТОРИНГА

Выделение сенсорных спинно-мозговых корешков и разделение их на порции



Интраоперационное тестирование сенсорных порций спинно-мозговых корешков для верификации порций ответственных за спастичу



Пластика позвоночника и послойное ушивание слоев кожи

