

МИНИСТЕРСТВО ЗДРАВООХРАНЕНИЯ РЕСПУБЛИКИ БЕЛАРУСЬ

УТВЕРЖДАЮ  
Первый заместитель Министра  
Ю.Л.Горбич  
13.12.2024 г.  
Регистрационный № 089-1024

АЛГОРИТМ ВЫБОРА И МЕТОДЫ ХИРУРГИЧЕСКОГО ЛЕЧЕНИЯ  
ПАЦИЕНТОВ С ПОРАЖЕНИЕМ МЕЖПОЗВОНОЧНЫХ ДИСКОВ  
ПОЯСНИЧНОГО ОТДЕЛА С ПРИМЕНЕНИЕМ МАЛОИНВАЗИВНЫХ  
ТЕХНОЛОГИЙ

инструкция по применению

Учреждение-разработчик: государственное учреждение  
«Республиканский научно-практический центр неврологии и  
нейрохирургии»

Авторы: д.м.н., профессор Сидорович Р.Р., Сусленков П.А., к.м.н.,  
доцент Щемелев А.В., к.м.н., доцент Василевич Э.Н., к.м.н. Родич А.В.,  
Давидян А.В., к.б.н., доцент Пархач Л.П.

Минск, 2024

В настоящей инструкции по применению (далее - инструкция) изложен алгоритм выбора и методы хирургического лечения пациентов с поражением межпозвоночных дисков (МКБ 10: М.51 - поражения межпозвоночных дисков других отделов) поясничного отдела позвоночника, включающий алгоритм выбора лечения пациентов с поражением межпозвоночных дисков поясничного отдела позвоночника; метод лечения с применением эндоскопической дискэктомии и метод лечения с применением радиочастотной нуклеопластики.

Инструкция предназначена для врачей-нейрохирургов и иных врачей-специалистов учреждений здравоохранения, оказывающих медицинскую помощь пациентам с дегенеративно-дистрофическими заболеваниями поясничного отдела позвоночника (грыжи межпозвоночных дисков) в учреждениях здравоохранения Беларуси, имеющих в своем составе нейрохирургическое отделение, отделение интенсивной терапии и реанимации, нейрохирургическую операционную.

## ПОКАЗАНИЯ К ПРИМЕНЕНИЮ

Поражения межпозвоночных дисков поясничного отдела (МКБ 10: М.51 - поражения межпозвоночных дисков других отделов) при наличии у пациента клинических проявлений:

- 1 люмбалгия, люмбоишиалгия без эффекта от терапевтического лечения в течение 6 недель;
- 2 радикулопатия без эффекта терапевтического лечения в течение 6 недель.

## ПРОТИВОПОКАЗАНИЯ ДЛЯ ПРИМЕНЕНИЯ

Общие противопоказания для планового хирургического лечения пациента с поражением межпозвоночных дисков поясничного отдела:

- 1 наличие тяжелой сопутствующей патологии в стадии декомпенсации;
- 2 онкологические заболевания в стадии декомпенсации;
- 3 заболевания системы крови (анемия, лейкоз, тромбоцитопения, тромбофилии);
- 4 острые инфекционные заболевания, септические состояния, воспалительные заболевания внутренних органов, кожных покровов и скелетно-мышечной системы.



Противопоказания к выполнению метода хирургического лечения пациентов с поражением межпозвоночных дисков с применением эндоскопической дискэктомии:

- 1 радикулоишемия корешка;
- 2 синдром конского хвоста;
- 3 сегментарная нестабильность;
- 4 фораминальный стеноз.

Противопоказания к выполнению метода хирургического лечения пациентов с поражением межпозвоночных дисков с применением радиочастотной нуклеопластики:

- 1 абсолютно узкий позвоночный канал (сагиттальный размер канала менее 12 мм);
- 2 разрыв задней продольной связки;
- 3 секвестрация грыжи диска;
- 4 гипертрофия фасеточных суставов;
- 5 спаечный процесс в зоне манжеты корешка.

#### ПЕРЕЧЕНЬ НЕОБХОДИМЫХ МЕДИЦИНСКИХ ИЗДЕЛИЙ, МАТЕРИАЛОВ, ЛЕКАРСТВЕННЫХ СРЕДСТВ

Оснащение нейрохирургической операционной:

- 1 операционный стол;
- 2 электронно-оптический преобразователь (ЭОП);
- 3 рентгенозащитные ширмы;
- 4 набор хирургических инструментов для выполнения стандартной микродискэктомии;
- 5 аппарат биполярной электрокоагуляции для обеспечения гемостаза по ходу хирургического вмешательства;
- 6 вакуумный медицинский аспиратор;
- 7 эндоскопическая стойка с набором эндоскопического инструмента для выполнения эндоскопической дискэктомии;
- 8 радиочастотный генератор с набором канюль и электродов для выполнения радиочастотной нуклеопластики;
- 9 наркозно-дыхательный аппарат для выполнения анестезиологического пособия при проведении хирургических вмешательств;
- 10 гемодинамический монитор;
- 11 дефибриллятор.

#### ОПИСАНИЕ ТЕХНОЛОГИИ



## ОПИСАНИЕ ТЕХНОЛОГИИ

Технология включает:

1 Алгоритм выбора метода хирургического лечения пациентов с поражением межпозвоночных дисков поясничного отдела позвоночника.

2 Метод хирургического лечения пациентов с поражением межпозвоночных дисков поясничного отдела позвоночника с применением эндоскопической дискэктомии.

3 Метод хирургического лечения пациентов с поражением межпозвоночных дисков поясничного отдела позвоночника с применением радиочастотной нуклеопластики.

1 Алгоритм выбора метода хирургического лечения пациентов с поражением межпозвоночных дисков поясничного отдела позвоночника

В зависимости от клинической картины и данных нейровизуализации осуществляют принятие решения по выбору метода хирургического лечения пациентов с поражением межпозвоночных дисков поясничного отдела позвоночника (Приложение А).

1.1 Показания к выполнению метода хирургического лечения пациентов с поражением межпозвоночных дисков поясничного отдела позвоночника с применением эндоскопической дискэктомии:

1.1.1 наличие монорадикулярной неврологической симптоматики в течение более 6 недель, не поддающейся консервативному лечению;

1.1.2 несеквестрированные грыжи межпозвоночных дисков фораминальной и боковой локализации по данным магнитно-резонансной томографии (МРТ) или компьютерной томографии (КТ).

1.2 Показания к выполнению хирургического метода лечения пациентов с поражением межпозвоночных дисков поясничного отдела позвоночника с применением радиочастотной нуклеопластики:

1.2.1 поясничный болевой синдром (люмбалгия и люмбоишиалгия), резистентный к физио- и медикаментозной терапии в течение 4-6 недель;

1.2.2 радикулопатия с легким или умеренным болевым синдромом, обусловленная грыжей диска (заднебоковой, фораминальной, парамедианной, срединной) без признаков ее секвестрации с верификацией величины и расположения по аксиальным срезам МРТ (размер грыжевого выпячивания до 6 мм, либо менее 1/3 поперечника позвоночного канала).



1.3 Показания к стандартной микродискэктомии определены клиническим протоколом: «Диагностика и лечение пациентов (взрослое население) с заболеваниями нейрохирургического профиля в стационарных условиях», утвержденным постановлением Министерства здравоохранения Республики Беларусь от 29 октября 2021 г. № 117.

## 2 Метод хирургического лечения пациентов с поражением межпозвоночных дисков поясничного отдела позвоночника с применением эндоскопической дискэктомии

Пациента укладывают на операционном столе на живот с валиками под тазом и грудной клеткой с небольшим сгибанием в области тазобедренных суставов для уменьшения поясничного лордоза (рисунок 1).

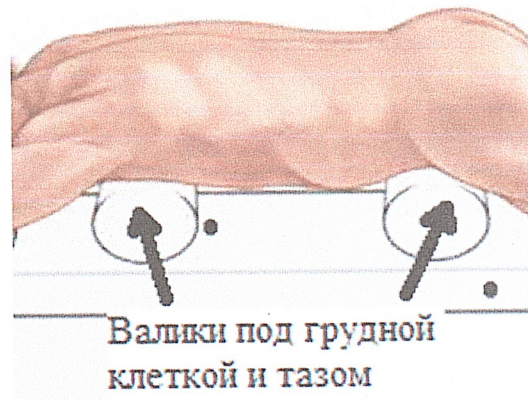

Рисунок 1 – Положение пациента на операционном столе

Под контролем ЭОП из заднебокового доступа направляющей иглой пунктируется пораженный диск. Место ее введения зависит от массы тела пациента и уровня патологии, планируется по данным МРТ. Для этого необходимо провести прямую линию от центра пораженного межпозвоночного диска к латеральному краю фасеточного сустава (прямая АВ). Пересечение этой прямой с кожей является местом введения направляющей иглы (точка С) (рисунок 2).



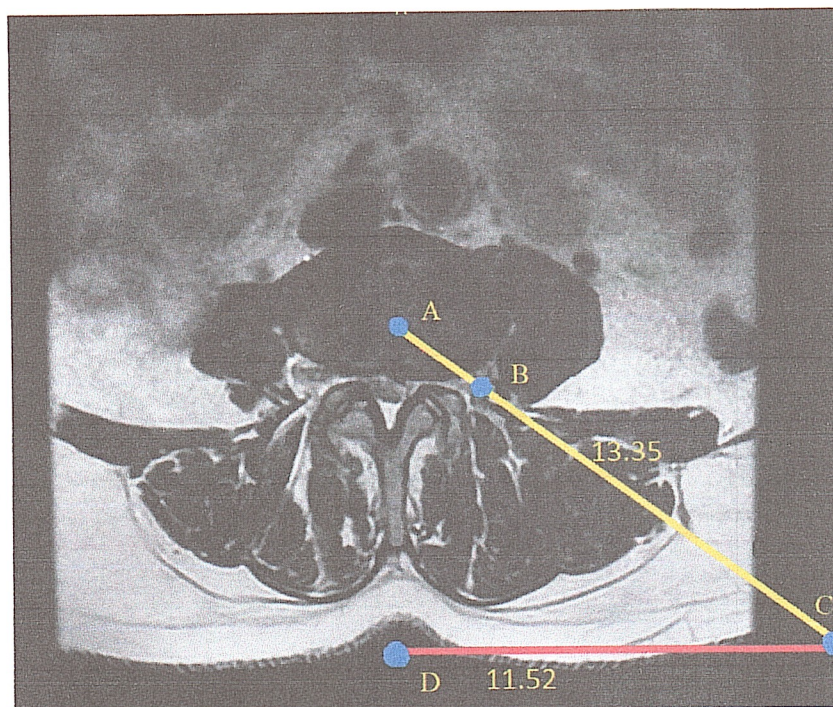


Рисунок 2 – Планирование хирургического доступа по данным МРТ (точка А – центр межпозвоночного диска, точка В – латеральная поверхность фасеточного сустава, точка С – место введения пункционной иглы, точка D – проекция вершины остистого отростка)

Для определения места введения иглы необходимо от средней линии (точка D на рисунках 2 и 3) отмерить расстояние, рассчитанное по данным МРТ (отрезок CD на рисунках 2 и 3). Место пункции в большинстве случаев находится на расстоянии от 9 до 15 см латеральнее задней средней линии (рисунок 3).




Рисунок 3 – Разметка для выполнения пункции межпозвоночного диска (точка С – место введения иглы, отрезок CD – расстояние места введения иглы от средней линии)

По направляющей игле проводят дилататор, затем иглу удаляют. Последовательно, используя систему дилататоров, устанавливают рабочий порт эндоскопа. Инструменты устанавливают таким образом,



чтобы дистальные их концы рентгенологически (под контролем ЭОП) располагались на заднебоковой поверхности межпозвонкового диска, в пределах «треугольной рабочей зоны» («треугольник Камбина») сторонами которого являются выходящий корешок, нижняя замыкательная пластинка, нижний суставной отросток (рисунок 4).

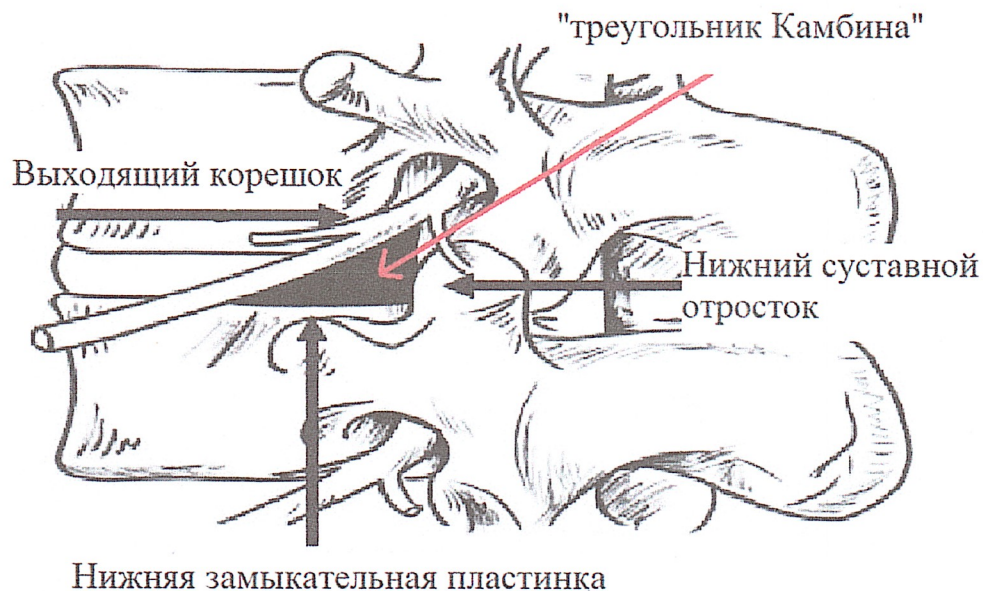


Рисунок 4 – «Треугольник Камбина»

Все этапы позиционирования инструмента в проекции «треугольника Камбина» выполняются под контролем ЭОП (рисунок 5).

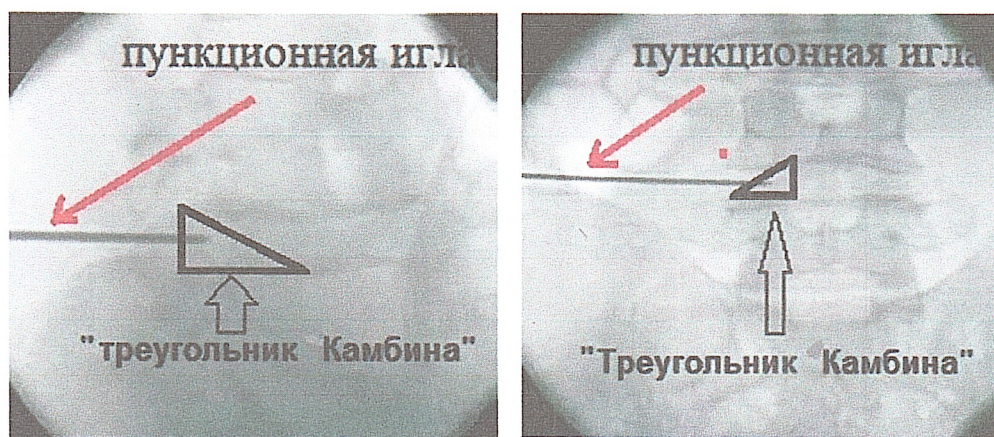


Рисунок 5 – Интраоперационное положение пункционной иглы по данным бокового и прямого изображения ЭОП

Устанавливают порт эндоскопа параллельно замыкательным пластинкам позвонков. Под эндоскопическим и рентгеноскопическим



контролем уточняют расположение дистального конца эндоскопа (визуализируется перианнулярная жировая клетчатка).

Затем производят фенестрацию в фиброзном кольце диска, после чего с помощью кусачек удаляют пульпозное ядро и грыжу межпозвоночного диска. Интраоперационным показателем успешного выполнения операции является отсутствие напряжения фиброзного кольца и свободнолежащих секвестров. Инструменты извлекают. В месте введения порта накладывают атрауматический шов.

### 3 Метод хирургического лечения пациентов с поражением межпозвоночных дисков поясничного отдела позвоночника с применением радиочастотной нуклеопластики

Радиочастотную нуклеопластику выполняют в положении пациента лежа на животе, под местной анестезией, с мониторингом витальных функций. Введение канюли производят под ЭОП-контролем в 2-х проекциях. Канюля и электрод устанавливаются заднелатеральным доступом по направлению к центру межпозвоночного диска в пределах пульпозного ядра со стороны латерализации выпячивания межпозвоночного диска или корешковой боли при ее наличии (рисунок 6).

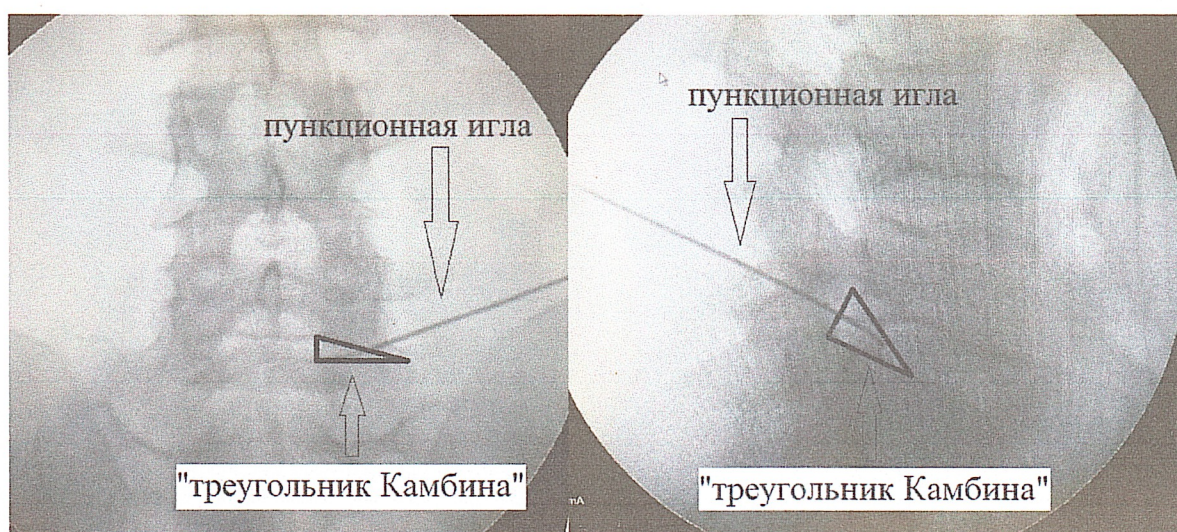


Рисунок 6 – Интраоперационное положение пункционной иглы по данным бокового и прямого изображения ЭОП



При наличии в условиях стационара интраоперационного компьютерного томографа позиционирование канюли выполняют под его контролем. Таким способом канюля и рабочая поверхность электрода будут установлены в наиболее оптимальном месте (рисунок 7).

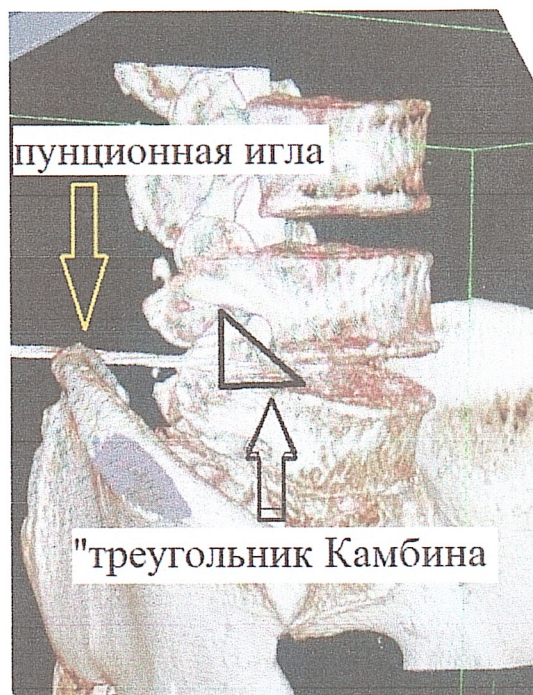

Рисунок 7 – 3D-реконструкция интраоперационной КТ

Из канюли извлекают мандрен, на место него устанавливается электрод. Электрод посредством гибкого провода соединяют с электромагнитным генератором.

Процедуру нуклеопластики выполняют при помощи электромагнитного генератора. Производится контролируемый нагрев ткани пульпозного ядра до 80°C в течение 4 минут. После этого электрод и канюлю извлекают. В месте прокола кожи накладывается асептическая повязка.

### КОНТРОЛЬ КЛИНИЧЕСКОЙ ЭФФЕКТИВНОСТИ МЕТОДА

1 Оценка степени выраженности болевого синдрома на 5-7 сутки после выполненного хирургического вмешательства по визуальной аналоговой шкале оценки боли (ВАШ):

- 1.1 интенсивность боли уменьшилась более чем на 50% по ВАШ;
- 1.2 уровень болевого синдрома менее 5 баллов по ВАШ.

2 Оценка неврологического статуса пациента на 5-7 сутки после

выполненного хирургического вмешательства:

2.1 регресс очаговой неврологической симптоматики;

2.2 сохранение неврологического дефицита;

2.3 усугубление неврологического дефицита.

3 Лечение считается эффективным при соблюдении хотя бы одного условия, указанного в п.1.1, 1.2 и 2.1 данного раздела, при отсутствии условия, указанного в п.2.3.

## ПЕРЕЧЕНЬ ВОЗМОЖНЫХ ОСЛОЖНЕНИЙ ИЛИ ОШИБОК ПРИ ВЫПОЛНЕНИИ И ПУТИ ИХ УСТРАНЕНИЯ

1 Отсутствие эффекта от выполненной хирургической операции, сохранение болевого синдрома.

Лечение: терапевтическое согласно клиническому протоколу «Диагностика и лечение пациентов с заболеваниями позвоночника в стационарных условиях (взрослое население)», утвержденному постановлением Министерства здравоохранения Республики Беларусь от 25 июня 2024 г. № 109.

2 Повреждение нервного корешка на уровне выполненной операции.

Лечение: терапевтическое согласно клиническому протоколу «Диагностика и лечение пациентов с заболеваниями позвоночника в стационарных условиях (взрослое население)», утвержденному постановлением Министерства здравоохранения Республики Беларусь от 25 июня 2024 г. № 109.

3 Послеоперационные гнойно-воспалительные осложнения.

Лечение: в соответствии с приказом Министерства здравоохранения Республики Беларусь от 29.12.2015 № 1301 «О мерах по снижению антибактериальной резистентности микроорганизмов».

4 Несостоятельность послеоперационной раны.

Лечение: повторное хирургическое вмешательство с тщательным сопоставлением всех слоев при ушивании раны.



## АЛГОРИТМ ВЫБОРА ЛЕЧЕНИЯ У ПАЦИЕНТОВ С ПОРАЖЕНИЕМ МЕЖПОЗВОНОЧНЫХ ДИСКОВ ПОЯСНИЧНОГО ОТДЕЛА ПОЗВОНОЧНИКА

