

МИНИСТЕРСТВО ЗДРАВООХРАНЕНИЯ РЕСПУБЛИКИ БЕЛАРУСЬ

УТВЕРЖДАЮ
Первый заместитель Министра
_____ Д.Л. Пиневич
«*апрель*» _____ 2017 г.
Регистрационный № 089-1116



**АЛГОРИТМ ДИАГНОСТИКИ СИНОВИТОВ
ТАЗОБЕДРЕННОГО СУСТАВА, АССОЦИИРОВАННЫХ
С НЕКРОЗОМ ГОЛОВКИ БЕДРА**

инструкция по применению

УЧРЕЖДЕНИЯ-РАЗРАБОТЧИКИ:

Государственное учреждение «Республиканский научно-практический центр травматологии и ортопедии»,
Государственное учреждение «Республиканский научно-практический центр эпидемиологии и микробиологии»

АВТОРЫ: д.м.н., профессор Белецкий А.В., д.м.н., доцент Эйсмонт О.Л., к.м.н. Мурзич А.Э., д.м.н., профессор Пашкевич Л.А., к.м.н. Мохаммади М.Т., д.м.н., профессор Полещук Н.Н., к.б.н. Рубаник Л.В., к.б.н. Асташонок А.Н.

Минск, 2016

**МИНИСТЕРСТВО ЗДРАВООХРАНЕНИЯ
РЕСПУБЛИКИ БЕЛАРУСЬ**

УТВЕРЖДАЮ
Первый заместитель министра

_____ Д.Л. Пиневиц
14.04.2017
Регистрационный № 089-1116

**АЛГОРИТМ ДИАГНОСТИКИ СИНОВИТОВ ТАЗОБЕДРЕННОГО
СУСТАВА, АССОЦИИРОВАННЫХ С НЕКРОЗОМ ГОЛОВКИ БЕДРА**

инструкция по применению

УЧРЕЖДЕНИЯ-РАЗРАБОТЧИКИ: ГУ «Республиканский научно-практический центр травматологии и ортопедии», ГУ «Республиканский научно-практический центр эпидемиологии и микробиологии»

АВТОРЫ: д-р мед. наук, проф. А.В. Белецкий, д-р мед. наук, доц. О.Л. Эйсмонт, канд. мед. наук А.Э. Мурзич, д-р мед. наук, проф. Л.А. Пашкевич, канд. мед. наук М.Т. Мохаммади, д-р мед. наук, проф. Н.Н. Полещук, канд. биол. наук Л.В. Рубаник, канд. биол. наук А.Н. Асташонок

Минск 2016

В настоящей инструкции по применению (далее — инструкция) изложен алгоритм, который может быть использован в комплексе медицинских услуг, направленных на диагностику синовитов тазобедренного сустава, ассоциированных с некрозами головок бедер на различных стадиях их развития. Данный алгоритм действий позволяет установить этиологическую причину заболевания, степень выраженности синовита, стадию остеонекроза головки бедра, провести дифференциацию заболевания с другой патологией тазобедренного сустава.

Инструкция предназначена для врачей-травматологов-ортопедов, врачей-ревматологов, врачей лабораторной диагностики, врачей-терапевтов, врачей-неврологов и других врачей-специалистов, оказывающих медицинскую помощь пациентам с заболеваниями тазобедренного сустава.

ПЕРЕЧЕНЬ НЕОБХОДИМОГО ОБОРУДОВАНИЯ, РЕАКТИВОВ, СРЕДСТВ, ИЗДЕЛИЙ МЕДИЦИНСКОЙ ТЕХНИКИ

- микроскоп биологический;
- весы электронные (предел измерений 260 г, погрешность ± 1 мг) или аналогичные (торсионные и др.) ;
- термостат, поддерживающий температуру $(37\pm 1)^\circ\text{C}$;
- CO_2 инкубатор;
- холодильник, поддерживающий температуру $(4\pm 2)^\circ\text{C}$;
- морозильник;
- ламинарный шкаф 2 класса биологической защиты;
- центрифуга высокоскоростная (не менее 10000 об./мин) с охлаждением;
- центрифуга низкоскоростная;
- ультрамикротом;
- электронный микроскоп;
- стерильный физиологический раствор;
- 10%-й формалин;
- 2,5%-й глутаровый альдегид;
- 0,1 М какодилатный буфер;
- 1% OsO_4 ;
- раствор этанола в концентрации (30; 50; 70; 96 и 100%);
- ацетон;
- смесь эпоксидных смол;
- парафин;
- 1%-й уранилацетат и лиммоноокислый свинец;
- гематоксилин и эозин;
- атомно-силовой микроскоп;
- типовая ПЦР-лаборатория;
- культура клеток McCoу;
- транспортные среды для забора мазков;
- наборы реагентов для выделения ДНК из биологического материала;

- ПЦР-наборы для детекции ДНК *Chlamydia trachomatis*, ВПГ 1 и 2-го типа, ЦМВ, ВЭБ;

- тест-системы для обнаружения видоспецифических антигенов методом флуоресцирующих антител;

- тест-системы для выявления видоспецифических антител методом иммуноферментного анализа.

ПОКАЗАНИЯ К ПРИМЕНЕНИЮ

В соответствии с МКБ-10:

M00–25 Артропатии.

M65 Синовиты и теносиновиты.

M87.0 Идиопатический асептический некроз кости.

M87.3 Другой вторичный остеонекроз.

M87.8 Другой остеонекроз.

M87.9 Остеонекроз неуточненный.

ПРОТИВОПОКАЗАНИЯ ДЛЯ ПРИМЕНЕНИЯ

Соответствуют таковым к применению методов, необходимых для реализации алгоритма, изложенного в настоящей инструкции.

ОПИСАНИЕ ТЕХНОЛОГИИ ИСПОЛЬЗОВАНИЯ МЕТОДА

Алгоритм диагностики синовитов тазобедренного сустава, ассоциированных с некрозом головки бедра схематично представлен в приложении 1.

У пациента с жалобами на боли в тазобедренном суставе неясного генеза более 6 недель анализируются клинические данные с учетом возможных факторов риска (метаболические нарушения — гиперлипидемия, атеросклероз, подагра, сахарный диабет, жировой гепатоз и т. д., коагулопатия, антифосфолипидный синдром, гематологические заболевания, гиперпаратиреоз, панкреатит, предшествующая гормональная терапия, трансплантация органов, химиотерапия, алкоголизм, бактериальные или вирусные инфекции мочеполовых органов, простатит у мужчин, воспалительные заболевания органов малого таза у женщин, травмы тазобедренного сустава).

Выполняется рентгенография обоих тазобедренных суставов в прямой проекции и по Lauenstein.

В случае выявления признаков остеонекроза головки бедра выполняется МРТ тазобедренных суставов с целью дифференциации стадии заболевания, выраженности изменений синовиальной оболочки и околоуставных структур.

В соответствии с 5-стадийной классификацией некроза головки бедра ARCO (Association Reserch Classification Osseous или Ассоциации исследования метаболизма костной ткани) на основании величины очага поражения головки, степени импрессии верхнего полюса определяется стадия некроза головки бедра: 0 — доклиническая, I — рентгеннегативная, II — рентгенпозитивная, III — стадия коллапса, IV — стадия остеоартрита.

Дифференциация стадий аваскулярного некроза головки бедра представлена в приложении 2.

В случае отсутствия патологических изменений в суставе при сохранении клинической симптоматики выполняется МРТ через 2–3 мес. При наличии клинико-рентгенологических данных септического воспаления выполняется лабораторное исследование крови и микробиологическое исследование пунктата тазобедренного сустава.

После инструментальной дифференциации стадии некроза головки бедра выполняется *общеклиническая и микробиологическая диагностика* с целью определения причин развития заболевания и факторов, участвующих в патогенезе. Лабораторную диагностику инфекций (*Chlamydia trachomatis*, ВПГ 1 и 2 типа, цитомегаловирус, вирус Эпштейна–Барр и др.) осуществляют поэтапно или одновременно с использованием комплекса лабораторных исследований.

Серологическая диагностика (ИФА). Исследуют сыворотку крови, синовиальную жидкость тазобедренного сустава. Кровь забирают венепункцией, натошак, в объеме 2–5 мл. Образцы цельной крови инкубируют 1 ч при температуре 37°C, затем центрифугируют при 1500 об./мин в течение 10 мин, после чего отбирают сыворотку в отдельную пробирку. При необходимости сыворотки можно хранить при -20°C не более 2-х недель. Для исследования синовиальной жидкости стерильную пункционную иглу вводят в полость сустава и аспирируют небольшое количество (1–2 мл) его содержимого. Синовиальную жидкость хранят в замороженном состоянии (-20°C) не более 6 мес. Данные исследования показаны пациентам с заболеваниями тазобедренных суставов неустановленной этиологии для выявления маркеров острой и сопутствующей хронической инфекции (возбудители *Ch. trachomatis*, герпесвирусы 1 и 2-го типа, цитомегаловирус, вирус Эпштейна–Барр).

Молекулярно-биологическая диагностика. Материалом для исследования служат мазки-соскобы из урогенитального тракта: отделяемое из цервикального канала, влагалища или уретры (у женщин) или уретры (у мужчин). Для выделения возбудителей соскобный материал помещают в специальную транспортную среду (фосфатно-солевой буфер с сахарозой, рН 7,4), обеспечивающую выживание возбудителей при транспортировке и хранении (не более 2–3 ч).

Лабораторную диагностику хламидийной инфекции осуществляют согласно «Инструкции по лабораторной диагностике инфекции, вызванной *Chlamydia trachomatis*» (приказ Министерства здравоохранения Республики Беларусь от 20.05.2009 № 486) методом полимеразной цепной реакции.

Для выявления возбудителей (герпесвирусы 1 и 2-го типов, цитомегаловирус, вирус Эпштейна–Барр, *B. burgdorferi*, *M. genitalium*, *M. hominis*, *U. urealyticum/parfum*) используют зарегистрированные в Министерстве здравоохранения диагностические ПЦР-наборы, направленные на выявление соответствующих генетически-детерминированных структур возбудителей.

Оценка результатов исследования. Для постановки более точного лабораторного диагноза необходимо использовать не менее 2–3 методов (ПЦР+ИФА или культуральный метод).

В случае положительного лабораторного исследования (ПЦР, ИФА) при выявлении специфического фрагмента ДНК возбудителя в соскобном материале, синовиальной жидкости или специфического иммунного ответа (антител к определенному возбудителю) для оценки эффективности проведенной патогенетической терапии проводят контрольные лабораторные исследования только через 1,5–2 мес.

При получении отрицательных результатов лабораторного исследования дополнительно могут быть использованы: 1) наноскопический анализ (атомно-силовая микроскопия) — для выявления возбудителей, находящихся в исследуемом материале (синовиальная жидкость) в низких инфекционных титрах; 2) ультраструктурный анализ (электронная микроскопия, гистология (для дифференциальной диагностики возбудителей в зависимости от степени выраженности и специфики дистрофических процессов в синовиальной оболочке, хряще головки бедра); 3) культуральная диагностика, при которой проводится серия не менее 2–3 «слепых» пассажей клеточных элементов синовиальной жидкости и оболочки в чувствительной культуре клеток с последующей идентификацией возбудителей с помощью полимеразной цепной реакцией или методом флуоресцирующих антител.

ПЕРЕЧЕНЬ ВОЗМОЖНЫХ ОСЛОЖНЕНИЙ ИЛИ ОШИБОК ПРИ ВЫПОЛНЕНИИ И ПУТИ ИХ УСТРАНЕНИЯ

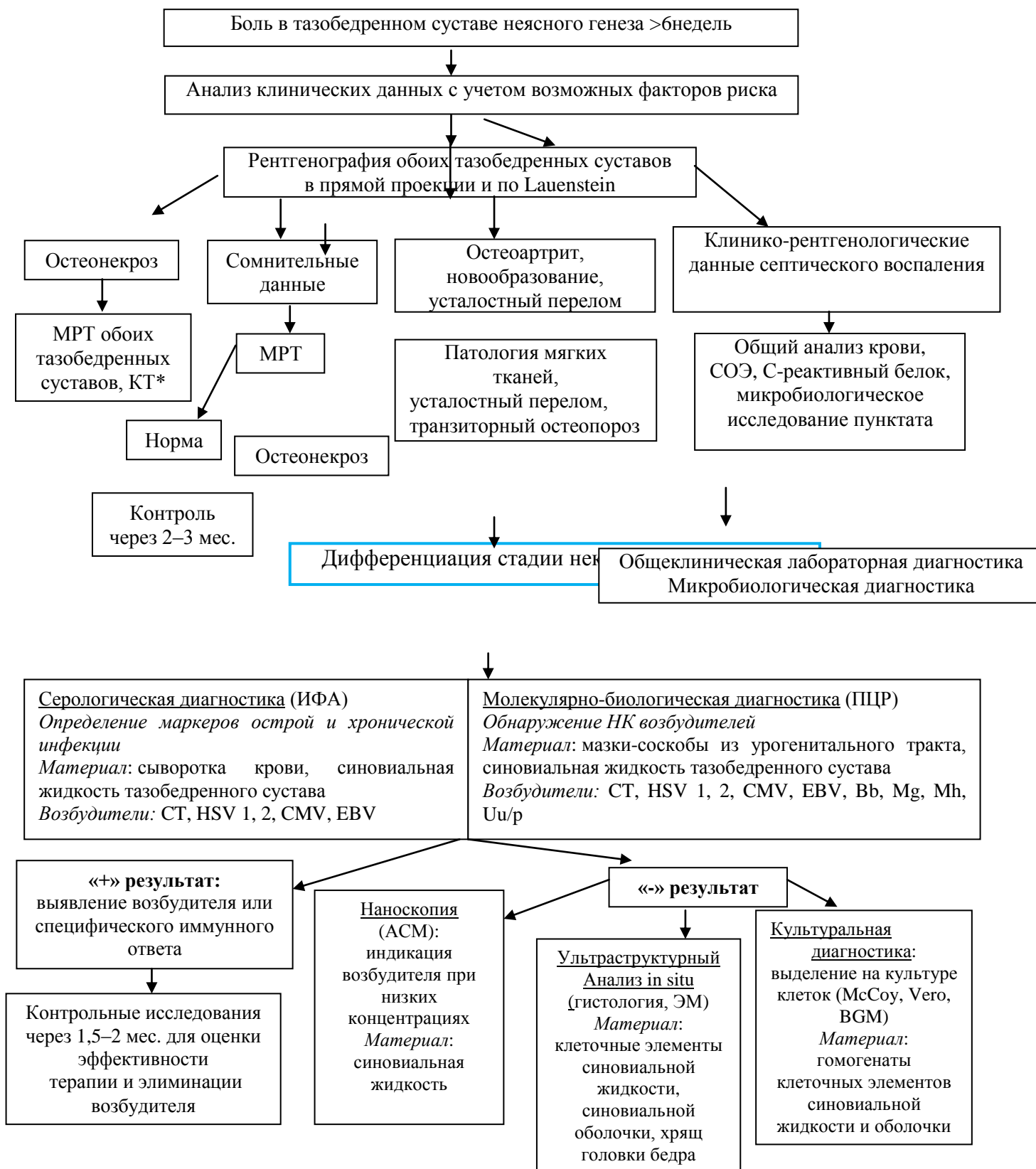
Несоблюдение правил асептики, порядка забора, транспортировки и хранения образцов биологического материала может приводить к недостоверным результатам.

Возможно получение отрицательного результата методом ПЦР вследствие низкого количества копий ДНК возбудителя (ниже предела чувствительности коммерческих наборов), детекции только фрагмента одной генетической мишени патогена, присутствия в забранном материале ингибиторов реакции (кровь, слизь и т. д.).

При наличии L-форм хламидий в культуре клеток может отмечаться различная степень выраженности цитопатического действия на первом пассаже.


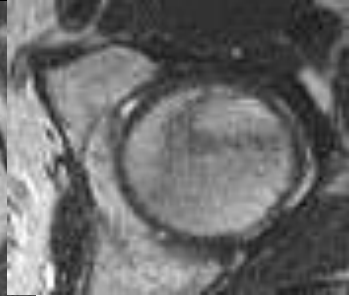



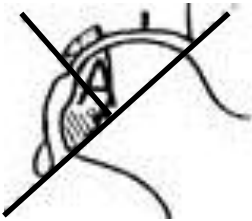
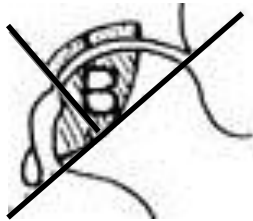
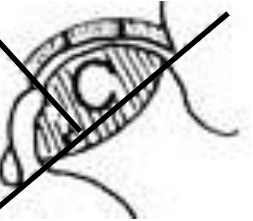
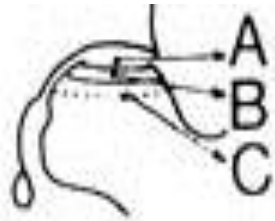


Некорректное определение стадии заболевания может привести к ошибочному выбору тактики дальнейшего лечения и отрицательному результату.

Алгоритм диагностики синовитов тазобедренного сустава, ассоциированных с некрозом головки бедра



Выполнение КТ целесообразно, если у пациентов с некрозом головки бедра на стадии II по ARCO остается открытым вопрос о наличии субхондрального перелома.

Дифференциация стадий аваскулярного некроза головки бедра

Стадия	0 доклиническая	I рентгеннегативная	II рентгенпозитивная	III стадия коллапса	IV стадия остеоартрита
Характеристика	<ul style="list-style-type: none"> - нет симптомов - отсутствуют изменения на рентгенограмме, МРТ, КТ - могут быть признаки некроза контралатерального бедра - диагноз устанавливается только гистологически 	<ul style="list-style-type: none"> - клинические данные * - рентгенография и КТ: нет изменений - МРТ: участок отека костной ткани -сцинтиграфия: повышенное накопление радиофармпрепарата 	<ul style="list-style-type: none"> - клинические данные * - рентгенография: признаки остеосклероза, остеолита или локального остеопороза <i>Сферичность головки не нарушена.</i> - МРТ: снижение сигнала от ишемизированного участка, признак «двойной линии» - КТ выполняется с целью исключения субхондрального перелома 	<ul style="list-style-type: none"> - клинические данные * - рентгенография: признак полумесяца (линия просветления в субкортикальной зоне головки бедра в виде полумесяца (субхондральный коллапс), импрессия и секвестрация головки бедра, потеря концентричности контура - КТ: с целью определения распространенности очага поражения и степени импрессии 	<ul style="list-style-type: none"> - клинические данные * - рентгенография: признаки коллапса и тотальной деструкции головки бедра, сужение суставной щели, образование остеофитов, поражение вертлужной впадины, коксартроз
Визуализация					
Субклассификация**	нет	  		  	<p><2 мм</p> <p>2–4 мм</p> <p>>4 мм</p>

*Клинические проявления (боли в тазобедренном суставе при осевой нагрузке, в покое, при ротационных движениях бедра, иррадиация боли в коленный сустав) индивидуальны и имеют различную степень выраженности.

** В зависимости от локализации очага некроза на стадиях заболевания I–II выделяют тип А (медиальный), В (центральный) и С (латеральный). На стадиях заболевания III–IV типы некроза определяются выраженностью коллапса нагрузочной зоны головки бедра.