

**МИНИСТЕРСТВО ЗДРАВООХРАНЕНИЯ  
РЕСПУБЛИКИ БЕЛАРУСЬ**

УТВЕРЖДАЮ  
Первый заместитель Министра  
Ю.Л.Горбич  
«13» 12 2024 г.  
Регистрационный № 091-1124

**МЕТОД ОПРЕДЕЛЕНИЯ ВЕРОЯТНОСТИ РАЗВИТИЯ  
ЭКЗОФТАЛЬМА ПРИ НАРУШЕНИИ ФУНКЦИИ ЩИТОВИДНОЙ  
ЖЕЛЕЗЫ**

инструкция по применению

**УЧРЕЖДЕНИЯ-РАЗРАБОТЧИКИ:** учреждение образования «Гродненский государственный медицинский университет», учреждение образования «Белорусский государственный медицинский университет», учреждение здравоохранения «Гродненская университетская клиника»

**АВТОРЫ:** к.м.н. Кринец Ж.М., д.м.н., профессор Красильникова В.Л., к.м.н., доцент Дудич О.Н., к.м.н., доцент Никонова Л.В., Петрикевич О.Н.

Гродно, 2025

## ПЕРЕЧЕНЬ УСЛОВНЫХ ОБОЗНАЧЕНИЙ

КТ – компьютерная томография

ПГ – правый глаз

ЛГ – левый глаз

Ам – максимальный размер орбиты в аксиальной плоскости

См – максимальный размер орбиты в сагиттальной плоскости

Угол1 – угол конуса орбиты в аксиальной плоскости

Угол2 – угол конуса орбиты в сагиттальной плоскости

Е – длина входа в орбиту в сагиттальной плоскости

РК – ретробульбарная клетчатка

Шрл – ширина решетчатого лабиринта

ЩЖ – щитовидная железа

ЭОМ – экстраокулярные мышцы

Экз – экзофтальм

НУ – единица Хаунсфилда

В настоящей инструкции по применению (далее – инструкция) изложен метод определения вероятности развития экзофтальма при нарушении функции щитовидной железы (Н06.2).

Метод, изложенный в данной инструкции, предназначен для врачей-офтальмологов, врачей-эндокринологов, врачей лучевой диагностики и иных врачей-специалистов организаций здравоохранения, оказывающих медицинскую помощь пациентам с патологией щитовидной железы (ЩЖ) в амбулаторных и (или) стационарных условиях, и (или) условиях отделения дневного пребывания.

### ПОКАЗАНИЯ К ПРИМЕНЕНИЮ

наличие жалоб: слезотечение, чувство песка и инородного тела в конъюнктивальной полости, двоение в глазах, отеки век, расширение глазной щели;

возрастной диапазон для женщин – от 30 до 40 лет и 41-50 лет для мужчин;

курящие или имеющие анамнестические данные о курении;

миопическая рефракция глаза;

показатели экзофтальмометрии по Гертелю  $\geq 18$  мм.

### ПРОТИВОПОКАЗАНИЯ К ПРИМЕНЕНИЮ

1. Противопоказания к проведению КТ – в соответствии с руководством пользователя компьютерным томографом.

2. Иные противопоказания, соответствующие таковым для применения медицинских изделий, необходимых для реализации метода, изложенного в настоящей инструкции.

## ПЕРЕЧЕНЬ НЕОБХОДИМЫХ МЕДИЦИНСКИХ ИЗДЕЛИЙ

- аппарат для проведения КТ;
- экзофтальмометр Гертеля;
- ультразвуковой аппарат.

## ОПИСАНИЕ ТЕХНОЛОГИИ ВЫПОЛНЕНИЯ МЕТОДА

Метод, изложенный в настоящей инструкции, предусматривает последовательное выполнение следующих этапов.

Этап 1. Проводят компьютерную томографию (КТ) орбит в стандартной аксиальной плоскости с толщиной среза не более 2 мм с построением мультипланарных постпроцессинговых реконструкций в коронарной, сагиттальной плоскостях с последующим определением показателей орбитального комплекса.

Анализ данных КТ-исследования орбит проводится по следующему алгоритму:

определение смещения глазного яблока относительно межскуловой линии (ЭкзПГ, ЭкзЛГ) (рис.1);

измерение плотности и размера экстраокулярных мышц (ЭОМ) в области максимального утолщения (рис.2);

определение плотности ретробульбарной клетчатки (РК) (рис.3);

оценка анатомо-томографических показателей орбиты: максимального размера орбиты правого глаза (ПГ) и левого глаза (ЛГ) в сагиттальной (См) (рис.4) и аксиальной плоскостях (Ам) (рис.5); угла конуса орбиты ПГ и ЛГ в сагиттальной (угол2) (рис.4) и аксиальной (угол1) плоскостях (рис.5); длины входа в орбиту (Е) ПГ и ЛГ в сагиттальной плоскости (рис.6); ширины решетчатого лабиринта (Шрл) (рис.7).

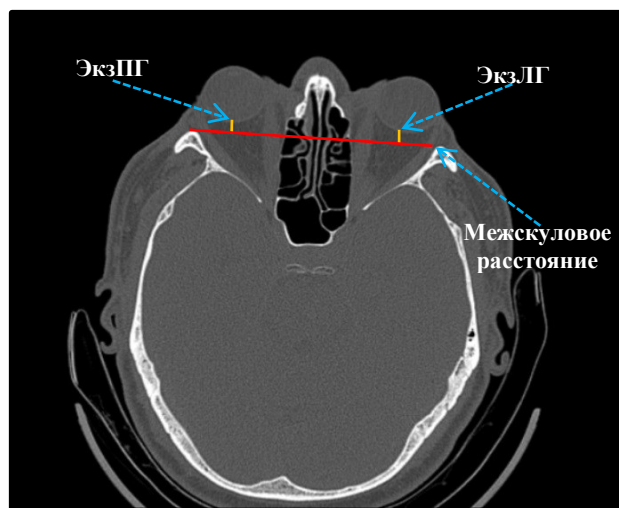


Рисунок 1. – Измерение показателей ЭкзПГ, ЭкзЛГ и междукулового расстояния (мм)

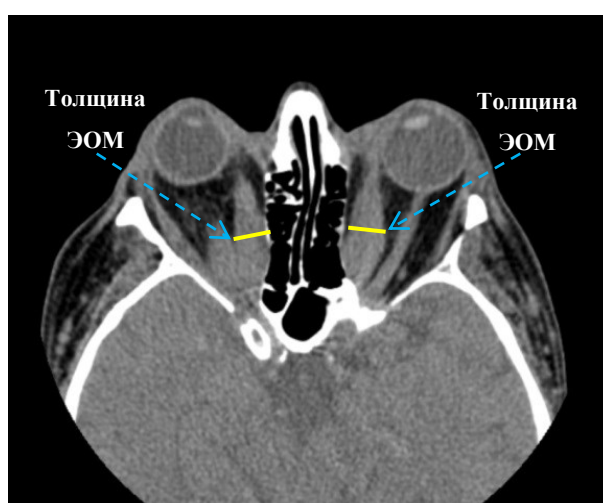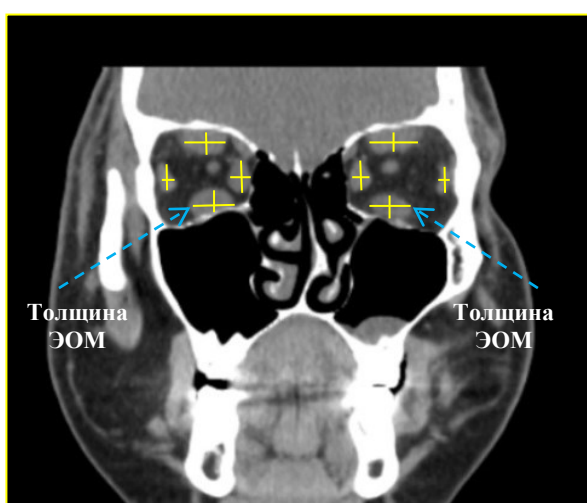


Рисунок 2. – Измерение показателей толщины ЭОМ (мм)

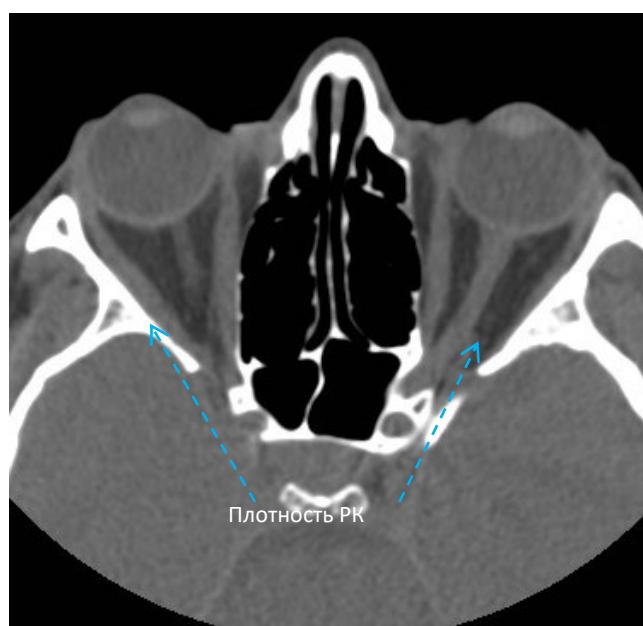


Рисунок 3. – Измерение плотности РК (НУ)

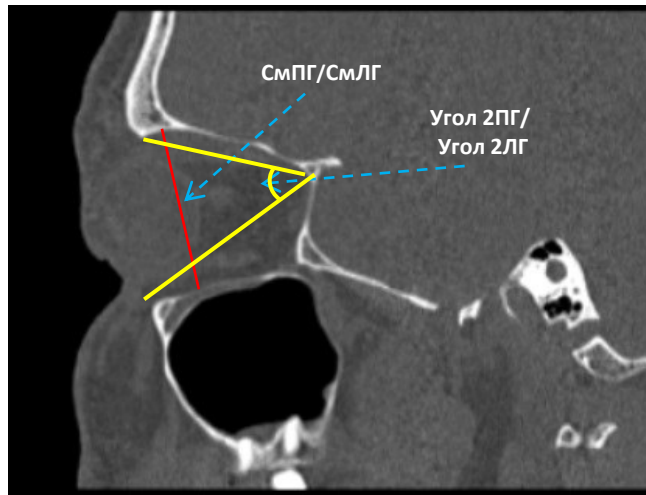


Рисунок 4. – Измерение показателей СмПГ и СмЛГ (мм); угла2ПГ и угла2ЛГ (градус)

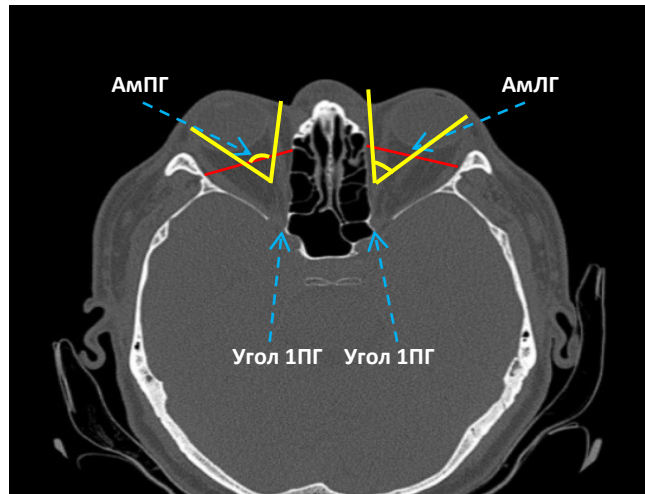


Рисунок 5. – Измерение показателей АмПГ и АмЛГ (мм); угла1ПГ и угла1ЛГ (градус)

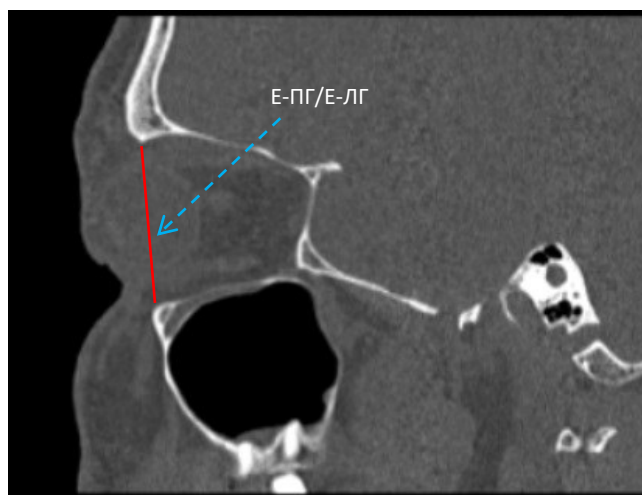


Рисунок 6 – Измерение показателей Е – ПГ и Е – ЛГ (мм)

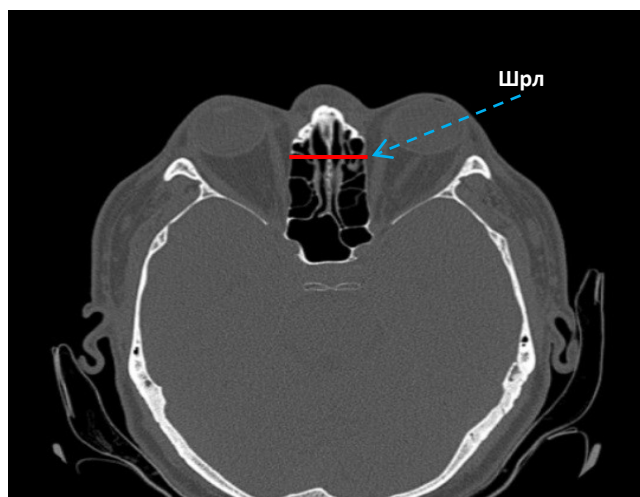


Рисунок 7. – Измерение показателя Шрл (мм)

Этап 2. Проводят оценку анатомо-томографических показателей орбиты для определения вероятности развития экзофтальма.

Максимальный размер орбиты: аксиальный  $\leq 31,9$  мм (АмПГ/АмЛГ) и сагиттальный  $\leq 33,1$  мм (СмПГ/СмЛГ); угол конуса орбиты в аксиальной плоскости (угол1ПГ/угол1ЛГ)  $\leq 47,8^\circ$  и верхненижний размер входа в орбиту  $\leq 31,9$  мм (Е–ПГ/Е–ЛГ) у пациентов с патологией ЩЖ указывают на вероятность развития экзофтальма.

Положение заднего контура глазного яблока перед условной линией (ЭкзПГ и ЭкзЛГ), увеличение толщины нижней прямой мышцы глаза  $> 6,1$  мм, снижение плотности мышц глаза  $\leq 50$  НУ, увеличение толщины РК  $> 3,1$  мм при снижении ее плотностных характеристик  $\leq -83,6$  НУ повышают вероятность развития экзофтальма у пациентов с патологией ЩЖ.

Этап 3. Проводят расчет вероятности развития экзофтальма по данным Шрл по формуле:

$$P = \frac{1}{1 + \exp(-(37,089 + 1,318 \times \text{Шрл}))}, \quad (1)$$

где Шрл – ширина решетчатого лабиринта по данным КТ, определенная на уровне межскуловой линии

$P$  – вероятность развития экзофтальма

$\exp$  – экспоненциальная функция.

Формула используется следующим образом: вместо параметра Шрл подставляются данные КТ пациента, и вычисляется значение  $P$ , на основании которого пациент относится либо к группе с высокой вероятностью развития экзофтальма, либо к группе с низкой вероятностью развития экзофтальма. Если  $P \geq 0,3569$ , то вероятность развития экзофтальма высокая,  $P < 0,3569$  – вероятность низкая.

Этап 4. План наблюдения за пациентами с патологией ЦЖ. Пациенты с низкой вероятностью развития экзофтальма наблюдаются у врача-эндокринолога по установленной им схеме и 1 раз в год в обязательном порядке у врача-офтальмолога.

Пациенты с высокой вероятностью развития экзофтальма наблюдаются у врача-эндокринолога по установленной им схеме и не реже 2 раз в год в обязательном порядке у врача-офтальмолога.

## ПЕРЕЧЕНЬ ВОЗМОЖНЫХ ОСЛОЖНЕНИЙ ИЛИ ОШИБОК ПРИ ВЫПОЛНЕНИИ И ПУТИ ИХ УСТРАНЕНИЯ

Нет.