

МИНИСТЕРСТВО ЗДРАВООХРАНЕНИЯ РЕСПУБЛИКИ БЕЛАРУСЬ

УТВЕРЖДАЮ
Первый заместитель Министра
Л. Пиневиц
«» 2015 г.
Регистрационный № 119-1115

МЕТОД ЛЕЧЕНИЯ НАРУШЕНИЙ РЕЧЕВОГО РАЗВИТИЯ ПРИ АУТИЗМЕ
ТРАНСКРАНИАЛЬНОЙ МИКРОПОЛЯРИЗАЦИЕЙ
инструкция по применению

УЧРЕЖДЕНИЯ - РАЗРАБОТЧИКИ:

ГУ «РНПЦ психического здоровья», ГУ «РНПЦ оториноларингологии»

Авторы:

Гребень С.А., к.м.н. Макарина-Кибак Л.Э., д.м.н. Докукина Т.В.,
Смольская И.В., к.м.н. Григорьева И.В., к.м.н. Мисюк Н.Н.,
Марчук С.А., Баранова Д.О., Майорова Л.П.

Минск, 2015

**МИНИСТЕРСТВО ЗДРАВООХРАНЕНИЯ
РЕСПУБЛИКИ БЕЛАРУСЬ**

УТВЕРЖДАЮ

Первый заместитель министра

_____ Д.Л. Пиневиц

04.11.2015

Регистрационный № 119-1115

**МЕТОД ЛЕЧЕНИЯ НАРУШЕНИЙ РЕЧЕВОГО РАЗВИТИЯ ПРИ
АУТИЗМЕ ТРАНСКРАНИАЛЬНОЙ МИКРОПОЛЯРИЗАЦИЕЙ**

инструкция по применению

УЧРЕЖДЕНИЯ-РАЗРАБОТЧИКИ: ГУ «Республиканский научно-практический центр психического здоровья», ГУ «Республиканский научно-практический центр оториноларингологии»

АВТОРЫ: С.А. Гребень, канд. мед. наук Л.Э. Макарина-Кибак, д-р мед. наук Т.В. Докукина, И.В. Смольская, канд. мед. наук И.В. Григорьева, канд. мед. наук Н.Н. Мисюк, С.А. Марчук, Д.О. Баранова, Л.П. Майорова

Минск 2015

Настоящая инструкция по применению (далее — инструкция) представляет немедикаментозный метод лечения нарушений речевого развития, который может быть использован в комплексе оказания медицинских услуг пациентам с аутизмом. Метод транскраниальной микрополяризации (ТКМП) основан на аппаратном воздействии постоянным током на мозг пациента с целью оптимизации морфофункционального состояния нервной ткани и достижения лечебного эффекта. Инструкция предназначена для врачей-психиатров-наркологов, врачей-физиотерапевтов, врачей функциональной диагностики.

ПЕРЕЧЕНЬ НЕОБХОДИМОГО ОБОРУДОВАНИЯ, РЕАКТИВОВ, СРЕДСТВ, ИЗДЕЛИЙ МЕДИЦИНСКОЙ ТЕХНИКИ

Для процедуры ТКМП требуется: физиотерапевтический аппарат, продуцирующий гальванический ток малой силы; стальные пластинки с гидрофильной прокладкой площадью до 2 см², компьютерный электроэнцефалограф 16-канальный с наличием в программном обеспечении функции спектрального и периодометрического анализа с построением карт.

ПОКАЗАНИЯ К ПРИМЕНЕНИЮ

Нарушения речевого развития при аутизме (F84).

ПРОТИВОПОКАЗАНИЯ ДЛЯ ПРИМЕНЕНИЯ

1. Индивидуальная непереносимость электрического тока.
2. Наличие злокачественных образований.
3. Простудные и инфекционные заболевания.
4. Высокая температура тела.
5. Прививки.
6. Наличие инородных тел в черепе (например, заменитель костной ткани).

ОПИСАНИЕ ТЕХНОЛОГИИ ИСПОЛЬЗОВАНИЯ МЕТОДА

При назначении курса ТКМП производится регистрация ЭЭГ и на основании полученных данных определяются зоны наложения электродов, схема микрополяризационных воздействий.

Электроэнцефалограмма регистрируется с использованием 16-канального электроэнцефалографа в монополярном с отдельными ушными электродами отведении в состоянии пассивного бодрствования с закрытыми глазами. При визуальной оценке ЭЭГ могут выявляться вспышки, пароксизмы и другие элементы, отличные от фоновой активности. Производится рекомбинация монтажного отведения в диагональное для уточнения локализации источника отличной от фоновой активности (рисунок 1). На основании полученных данных определяются зоны наложения электродов.

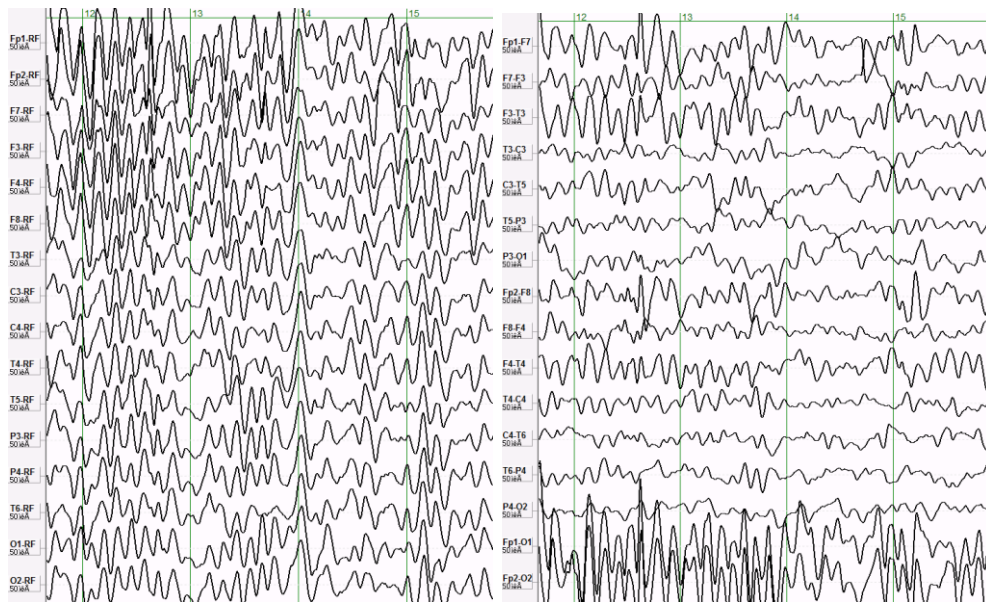
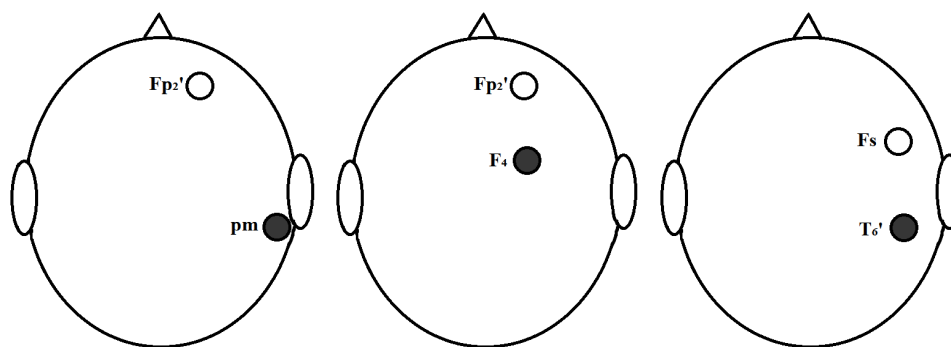


Рисунок 1. — Результат рекомбинации монополярного монтажного отведения в диагональное для уточнения локализации отличного от фона источника активности: высокоамплитудные волны в противофазе в области проекции F3, F7

При отсутствии вспышек, пароксизмов и других элементов ТКМП производится по базовой схеме со стандартным расположением электродов. Если пациент является правой, электроды располагаются на правом полушарии, у левши — на левом. Расположение электродов следующее: первые три процедуры анод накладывался на переднелобную проекцию, катод — на сосцевидный отросток одноименного полушария; вторые три процедуры анод накладывался на переднелобную проекцию, катод — на заднелобную проекцию одноименного полушария; последующие процедуры анод накладывался на передневисочную проекцию, катод — на задневисочную проекцию одноименного полушария.

После наложения электродов устанавливается сила тока — до 0,2 мА. Время одной процедуры — от 20 до 40 мин. Весь курс занимает 8–12 сеансов, каждый день или через день.



○ — анод; ● — катод; pm — сосцевидный отросток; Fp1 — левый лобно-полюсный электрод; Fp2 — правый лобно-полюсный электрод; F4 — правый лобный электрод; F8 — правый нижний лобный электрод; T6 — задний височный электрод

Схема наложения электродов для проведения ТКМП

Выбор корковых зон для направленной ТКМП при задержке/нарушении речевого развития обусловлен наличием в лобных и височных отделах коры мозга зон, участвующих в организации высших когнитивных функций (в т. ч. и речевой), обеспечивает возможность направленно влиять на их формирование.

Использование лобных и височных отделов коры мозга при ТКМП позволяет также оказывать опосредованное воздействие на лимбическую систему за счет прямых кортикофугальных связей с гиппокампом и миндалевидным телом, что способствует не только улучшению памяти, но и закрепляет достигнутый эффект.

В течение всего лечебного курса ТКМП отслеживаются изменения в психосоматическом статусе пациента для своевременной коррекции проводимого лечения. Этому способствуют: субъективные наблюдения родственников или родителей, наблюдение за пациентом в процессе терапии на предмет особенностей коммуникации, уровня интереса к окружающему, желания узнавать новое, повышения возбудимости, упрямства, капризности; либо смены расторможенности на уравновешенное состояние, улучшение внимания. Если в течение курса ТКМП после наблюдаемой положительной клинической динамики отмечается уменьшение позитивных эффектов, желательно изменить методику воздействия либо прекратить проведение процедур. В случае отсутствия выраженного терапевтического эффекта проводится полный курс (7–11 процедур) и продолжается наблюдение, поскольку возможно отсроченное положительное действие.

Процедура ТКМП не сопровождается субъективными ощущениями.

Оценка эффективности ТКМП по ЭЭГ

Положительный клинический эффект ТКМП коррелирует с улучшением электроэнцефалографических показателей функционального состояния головного мозга.

При визуальном анализе рутинной ЭЭГ отмечается снижение выраженности медленноволновой и высокочастотной активности, появляются

признаки организации основного ритма по сравнению с исходными данными в виде повышения индекса и нормализации амплитуды регулярного α -ритма, улучшения реакции коры при проведении стандартных функциональных проб.

Компьютерная обработка ЭЭГ позволяет оценивать динамику патологических паттернов. Специфичными для аутизма являются:

1. Тотальное снижение мощности α -активности во всех отделах мозга при выраженном усилении активности β_2 -диапазона в лобных и теменно-затылочных отделах.

2. Отсутствие пика мощности основного ритма.

3. Наличие патологического фокусирования β_1 - и β_2 -активности.

4. Индекс α -ритма $< 15\%$ для детей до 4 лет.

5. Индекс α -ритма $< 20\%$ для детей от 4 лет.

Появление одного и более патологических признаков может указывать на снижение функционального состояния (утяжеление клинической картины). Редукция, наоборот, расценивается как положительный признак.

По результатам спектрального анализа определяется положительная динамика в виде формирования пика основной активности либо увеличения пиковой частоты основной активности под влиянием ТКМП (рисунок 2).

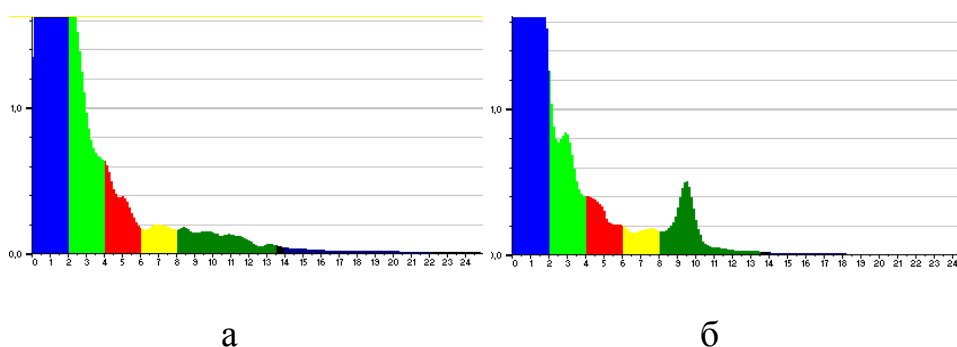


Рисунок 2. — Результат обработки ЭЭГ пациента Т. в режиме спектрального анализа до и после курса ТКМП: а — пик основной активности отсутствует; б — формируется пик основной активности

По результатам частотного анализа снижение до значений нормы индексов δ_2 -, θ_1 - и θ_2 -активности, исчезновение патологического фокусирования β_1 - и β_2 -активности расценивается положительно (рисунок 3).

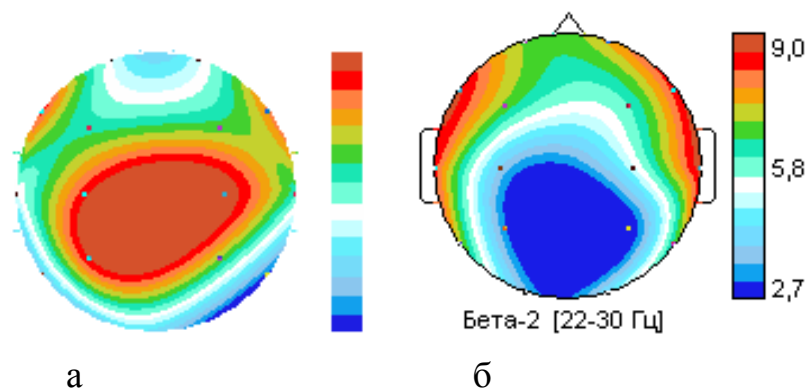


Рисунок 3. — Результат обработки ЭЭГ пациента О. в режиме периодометрического анализа до и после курса ТКМП: а — патологическое фокусирование β_2 -активности; б — редукция патологического фокусирования β_2 -активности

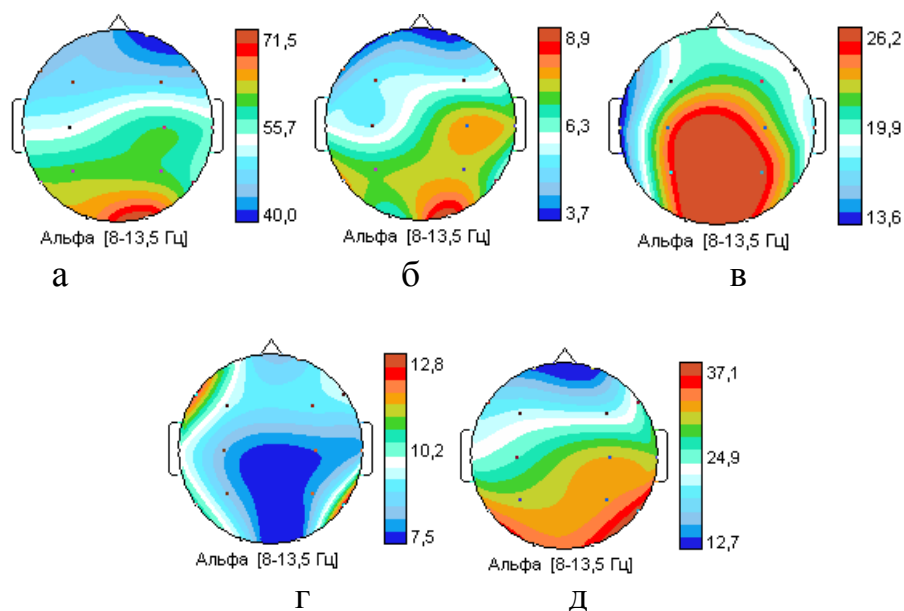


Рисунок 4. — Результаты обработки ЭЭГ в режиме периодометрического анализа до и после курса ТКМП: а — нормальное значение индекса α -активности у здорового обследованного; б — индекс α -ритма <15% у пациента Р. (возраст — 3 года 8 мес.); в — индекс α -ритма у пациента Р. увеличился до 26,2%; г — индекс α -ритма у пациента С. (возраст — 4 года 10 мес.); д — индекс α -ритма у пациента С. увеличился до 37,1%

При обработке ЭЭГ в режиме спектрального анализа выявляется тотальное снижение Р% α -активности во всех отделах мозга при выраженном усилении активности β_2 -диапазона в лобных и теменно-затылочных отделах независимо от возраста. Относительная мощность β_2 -диапазона у детей с аутизмом в различных возрастных группах выше в 1,5–3 раза, чем у здоровых детей (таблица). Эти изменения максимально выражены в теменно-затылочных и лобных отделах

Таблица — Показатели относительной/мощности β_2 -диапазона у детей с аутизмом в различных возрастных группах

Группа детей	Аутизм	Здоровые
3–6 лет	1,34±0,18	0,38±0,04
7–10 лет	0,75±0,08	0,40±0,03
11–15 лет	0,95±0,08	0,62±0,04

Таким образом, ЭЭГ-контроль при проведении курсовой ТКМП позволяет:

- оценивать состояние биоэлектрической активности головного мозга пациента до начала курса ТКМП;
- определять и корректировать схему наложения электродов;
- оценивать результаты ТКМП по сопоставлению клинических и нейрофизиологических показателей до и после ТКМП;
- устанавливать прогноз и дальнейшую тактику лечения с применением ТКМП.

ПЕРЕЧЕНЬ ВОЗМОЖНЫХ ОСЛОЖНЕНИЙ ИЛИ ОШИБОК ПРИ ВЫПОЛНЕНИИ И ПУТИ ИХ УСТРАНЕНИЯ

Отсутствуют при соблюдении алгоритма выполнения процедуры. Для исключения ошибок необходимо проводить периодически тренинги и привлекать врачей-специалистов, имеющих опыт проведения ТКМП.