

**МИНИСТЕРСТВО ЗДРАВООХРАНЕНИЯ РЕСПУБЛИКИ БЕЛАРУСЬ**

УТВЕРЖДАЮ

Первый заместитель Министра



Д.Л.Пиневиц

2013 г.

Регистрационный № 123-1012

**МЕТОД УЛЬТРАЗВУКОВОЙ ДИАГНОСТИ АДГЕЗИВНОГО  
КАПСУЛИТА ПЛЕЧЕВОГО СУСТАВА**

(инструкция по применению)

Учреждения-разработчики: Государственное учреждение  
«Республиканский научно-практический центр радиационной медицины и  
экологии человека», Государственное учреждение образования  
«Белорусская медицинская академия последипломного образования».

Авторы: академик НАН Беларуси, профессор, д.м.н. Михайлов А.Н.,  
Доманцевич В.А., Панасюк Г.Д.

Гомель, 2013

**МИНИСТЕРСТВО ЗДРАВООХРАНЕНИЯ  
РЕСПУБЛИКИ БЕЛАРУСЬ**

УТВЕРЖДАЮ  
Первый заместитель министра

\_\_\_\_\_ Д.Л. Пиневиц  
05.12.2013  
Регистрационный № 123-1012

**МЕТОД УЛЬТРАЗВУКОВОЙ ДИАГНОСТИКИ  
АДГЕЗИВНОГО КАПСУЛИТА ПЛЕЧЕВОГО СУСТАВА**

инструкция по применению

УЧРЕЖДЕНИЯ-РАЗРАБОТЧИКИ: ГУ «Республиканский научно-практический центр радиационной медицины и экологии человека», ГУО «Белорусская медицинская академия последипломного образования»

АВТОРЫ: д-р мед. наук, проф., акад. НАН Беларуси А.Н. Михайлов, В.А. Доманцевич, Г.Д. Панасюк

Гомель 2013

Настоящая инструкция по применению (далее — инструкция) обеспечивает повышение информативности ультразвукового исследования (УЗИ) в диагностике адгезивного капсулита плечевого сустава, при котором выявляются: ограничение подвижности ротаторной манжеты при динамическом исследовании, умеренное количество жидкости во влагалище длинной головки бицепса при отсутствии ее в полости сустава и утолщение капсулы плечевого сустава в области подмышечного кармана.

Данный метод может быть использован для ранней и более точной диагностики адгезивного капсулита плечевого сустава в работе врачей ультразвуковой диагностики, врачей-травматологов-ортопедов, врачей неврологов.

## **ПЕРЕЧЕНЬ НЕОБХОДИМОГО ОБОРУДОВАНИЯ, РЕАКТИВОВ, СРЕДСТВ, ИЗДЕЛИЙ МЕДИЦИНСКОЙ ТЕХНИКИ**

Ультразвуковой аппарат.

Линейный электронный датчик 7–12 МГц.

Кушетка.

Контактный гель.

## **ПОКАЗАНИЯ К ПРИМЕНЕНИЮ**

Диагностика адгезивного капсулита плечевого сустава.

## **ПРОТИВОПОКАЗАНИЯ ДЛЯ ПРИМЕНЕНИЯ**

Отсутствуют.

## **ОПИСАНИЕ ТЕХНОЛОГИИ ИСПОЛЬЗОВАНИЯ МЕТОДА**

Ультразвуковое исследование плечевых суставов проводится в режиме серой шкалы на ультразвуковых аппаратах с использованием линейных электронных датчиков 7–12 МГц. При УЗИ выполняется стандартное сравнительное исследование двух плечевых суставов с оценкой всех доступных визуализации структур.

### **Этапы исследования:**

#### *1. Стандартное исследование:*

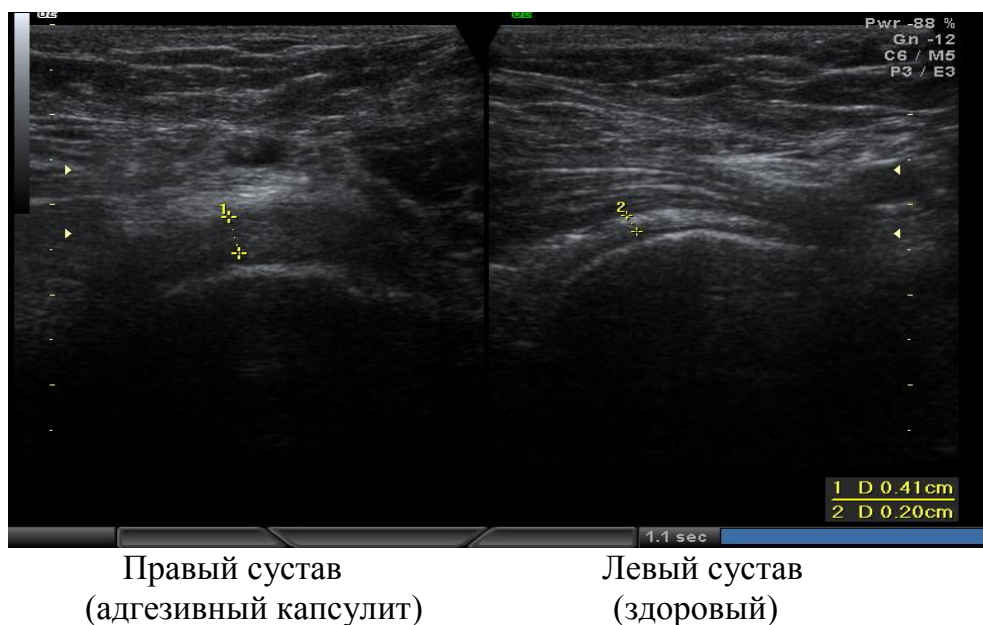
- пациента усаживают на стул;
- на плечо пациента наносится контактный гель;
- производится полипозиционное исследование плечевого сустава;

#### *2. Динамическое исследование:*

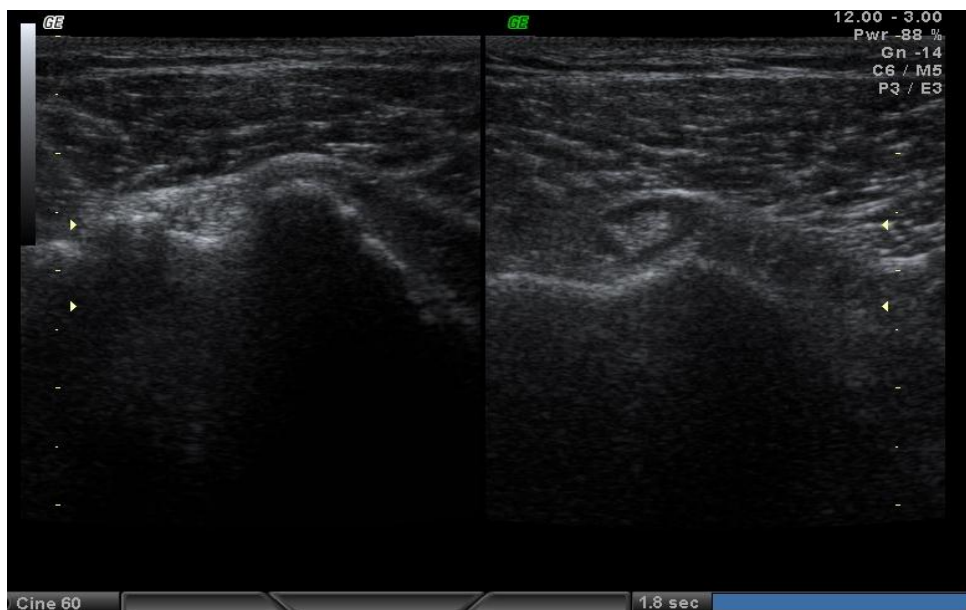- датчик находился в коронарной плоскости, при этом визуализируется край акромиона, продольный скан сухожилия надостной мышцы и большой бугорок плечевой кости;
- рука пациента находится в нейтральном положении, ладонь пронирована;
- затем рука отводится и поднимается (все движения аналогичны выполнению импинджемент-теста Нира), оценивается степень ретракции сухожилия под акромиальную арку;

- после стандартного и динамического ультразвукового исследования обоих плечевых суставов дополнительно в положении пациента лежа с отведенными за голову руками с использованием подмышечного доступа измеряется толщина капсулы сустава в области подмышечного кармана (выбор для определения толщины суставной капсулы именно области подмышечного кармана объясняется тем, что во всех остальных отделах сустава капсула интимно сращена с сухожилиями ротаторной манжеты и плечелопаточными связками).

Критериями постановки диагноза адгезивного капсулита плечевого сустава при ультразвуковом исследовании являются: ограничение подвижности ротаторной манжеты при динамическом контроле, наличие умеренного количества жидкости во влагалище длинной головки бицепса при отсутствии ее в полости сустава, утолщение капсулы сустава в области подмышечного кармана более 3 мм или более чем на  $\frac{1}{2}$  по сравнению с контралатеральным суставом (рис. 1, 2).



**Рисунок 1 — Утолщение и снижение эхогенности суставной капсулы правого плечевого сустава при адгезивном капсулите в сравнении со здоровым левым**



**Рисунок 2 — Умеренное скопление жидкости во влагалище длинной головки бицепса левого плечевого сустава**

Таким образом, предлагаемая совокупность таких ультразвуковых признаков адгезивного капсулита, как ограничение подвижности ротаторной манжеты при динамическом исследовании, избыток жидкости во влагалище длинной головки бицепса при отсутствии ее в полости сустава, утолщение капсулы сустава в области подмышечного кармана по сравнению с контралатеральной стороной обеспечивает возможность более точной и ранней диагностики адгезивного капсулита плечевого сустава.

### **ПЕРЕЧЕНЬ ВОЗМОЖНЫХ ОСЛОЖНЕНИЙ ИЛИ ОШИБОК ПРИ ВЫПОЛНЕНИИ И ПУТИ ИХ УСТРАНЕНИЯ**

При правильном использовании метода ошибки в оценке результатов исключены.