


МИНИСТЕРСТВО ЗДРАВООХРАНЕНИЯ РЕСПУБЛИКИ БЕЛАРУСЬ

МЕТОДИЧЕСКИЕ РЕКОМЕНДАЦИИ


СОГЛАСОВАНО
Начальник отдела
науки и внедрения

Н.А. Доста



25 июня 1999 г.

УТВЕРЖДАЮ
Первый заместитель
министра здравоохранения
В.М. Ореховский



28 июня 1999 г.

Регистрационный № 14-9901

ВАРИАНТ ПЕРВИЧНОЙ ТИМПАНОМАСТОИДОПЛАСТИКИ

Гродно 1999

Учреждение-разработчик:

Гродненский государственный медицинский университет

Авторы: проф. В.Д. Меланьин, доц. О.Г. Хоров

Рецензент: проф. В.П. Ситников

Целью методических рекомендаций является ознакомление оториноларингологов с одним из вариантов реконструктивного вмешательства при хроническом гнойном эпи- и эпимезотимпаните. Метод разработан на кафедре Гродненского государственного медицинского университета и с успехом применяется в Гродненской областной клинической больнице. Информация об этом методе будет полезна для врачей отохирургических центров и врачей поликлиник, осуществляющих наблюдение и уход за пациентами после аурикулярной операции.

Методические рекомендации утверждены Министерством здравоохранения Республики Беларусь в качестве официального документа.

ВВЕДЕНИЕ

Заболеваемость хроническим гнойным средним отитом сохраняется на достаточно высоком уровне. Наиболее трудная категория для лечения среди таких больных — это больные эпи- и эпимезотимпанитом. Из-за позднего обращения к врачу у большинства больных эпи- и эпимезотимпанитом образуются выраженные патоморфологические изменения в среднем ухе. В таких случаях применение щадящих методик операции исключается. Требуется радикальная хирургическая санация в виде общеполостной операции. Обширная костная полость, образующаяся в сосцевидном отростке при выполнении радикальной операции после удаления кариозного процесса, создает сложности для одномоментной санации и реконструкции среднего уха. Это служит основанием для многих отохирургов ограничиться выполнением у таких больных лишь санирующей операции, а тимпанопластику проводить в более отдаленные сроки или вовсе от нее отказаться. Санирующая операция, выполненная без каких-либо улучшающих ее качество реконструктивных элементов, обычно исключает достижение положительного функционального эффекта и к тому же сохраняет известные недостатки радикальной операции. К ним можно отнести выделения из трепанационной полости и необходимость практически пожизненного ухода за оперированным ухом со стороны врача-оториноларинголога.

По данным мировой литературы, усовершенствование техники хирургических вмешательств при хронических гнойных эпи- и эпимезотимпанитах продолжается до настоящего времени и идет, главным образом, в направлении разработки реконструктивных восстановительных элементов, причем, преимущественно закрытых типов операции.

Целью настоящих рекомендаций является ознакомление оториноларингологов с техникой реконструктивно-функционального вмешательства по типу тимпаномастоидопластики и особенностями послеоперационного ведения больных после нее.

ПРЕДОПЕРАЦИОННОЕ ОБСЛЕДОВАНИЕ

Перед госпитализацией в стационар пациенту выполняется полное исследование ЛОР-органов, проводятся общеклинические обследования, оценка состояния внутренних органов, рентгенография височных костей по Шюллеру и Майеру, акуметрия и тональная аудиометрия. Второй этап обследования осуществляется после поступления пациента в стационар. Здесь выполняется дообследование пациента для окончательного определения плана лечения. Дополнительно применяется отомикроскопия, проводится бактериологическое исследование, проверяется функция слуховой трубы.

ПОКАЗАНИЯ К ОПЕРАЦИИ

Показанием к выполнению санирующего в сочетании с реконструктивно-функциональным вмешательством служит наличие у больного клинически и рентгенологически подтвержденного диагноза хронического эпи- и эпимезотимпанита с распространением деструктивного процесса в пределах височной кости.

Абсолютными противопоказаниями к такой операции являются отогенные внутричерепные или внутривестибулярные нагноительные процессы.

Относительные противопоказания: недостаточная функция слуховой трубы и слухового нерва, поражение лицевого нерва. Под относительными противопоказаниями понимаются те случаи, когда операция может выполняться в основном с целью достижения анатомического результата для получения стойкого санитизирующего эффекта. В тоже время, исходя из собственных взглядов, отоларинголог может отказаться от такого варианта операции при имеющихся состояниях.

Краткое обоснование элемента мастоидопластики

При выполнении хирургической санации очага кариозно-деструктивного процесса в объеме радикальной операции в сосцевидном отростке образуется полость. Размеры ее превышают размеры нормального антрума. Наличие полости в сосцевидном отростке создает предпосылки для проявления ретракционного процесса с образованием карманов и атрофии неотимпанального лоскута, втяжением мягких тканей в области верхней и задней стенок наружного слухового прохода с последующим формированием рецидива заболевания. С другой стороны, наличие полости в сосцевидном отростке обусловлено анатомо-функционально, и в здоровом ухе представлено антрумом. Поэтому при выполнении одномоментной реконструкции среднего уха после радикальной операции в тех случаях, когда формируется тимпанопластика по закрытому типу, целесообразно уменьшить образовавшуюся в сосцевидном отростке патологическую полость до размеров нормального антрума. Эта цель достигается с помощью мастоидопластики. Использование в качестве пластического материала аллогенного формализированного хряща обусловлено его достоинствами, известными из литературы, результатами собственных исследований и клинических наблюдений авторов. Данный материал обладает пластичностью, устойчивостью к инфекции, хорошей приживаемостью, отсутствием иммунологической реакции несовместимости, сохранением прижизненных свойств и форм.

ТЕХНИКА ТИМПАНОМАСТОИДОПЛАСТИКИ

(операция по В.Д. Меланьину, О.Г. Хорову)

Первый этап — санитизирующий. Операция выполняется заушным доступом (рис. 1). Производится инфильтрационная анестезия 0,5–1,0% раствором новокаина. При необходимости операция выполняется под эндотрахеальным или внутривенным наркозом. Вопрос о виде обезболивания решается индивидуально с учетом общего состояния пациента, его аллергического и психо-эмоционального статуса.

Операция выполняется с помощью бормашины. Используется электроотсос и микроскоп. Кожа наружного слухового прохода в целях подготовки питающего ложа для тимпанопластического лоскута отслаивается широко. Вскрывается антрум, удаляется измененная кость сосцевидного отростка. Со стороны барабанной полости снимается навес задней стенки наружного слухового прохода для обзримости тимпанального синуса и окон

лабиринта. Оцениваются имеющиеся патоморфологические изменения в ухе и принимается решение в отношении объема удаления кости задней стенки наружного слухового прохода. Основанием к ее удалению служит холестеатома в аттикальной области, эпидермис, распространяющийся в аттик, или локализующийся здесь же грануляционный процесс. После удаления «мостика» задней стенки наружного слухового прохода «шпора» уменьшается до минимальных размеров (рис. 2). После выполнения saniрующих мероприятий, удаления спаек и рубцовых тканей следует приступить к реконструкции.

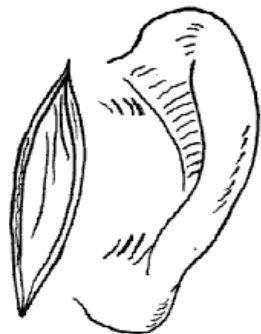

Рис. 1.

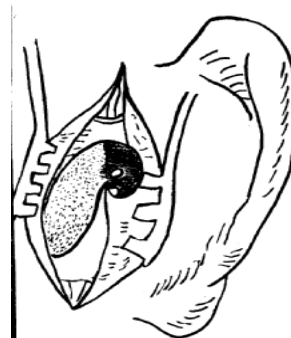


Рис. 2.

Второй этап — тимпанопластика. Оценивается состояние слуховых косточек. Если они затрудняют проведение санации, то их удаляют. Слуховые косточки замещаются либо тefлоновым ромашковидным протезом (рис. 3(1)), либо костными протезами, изготовленными из аутокости сосцевидного отростка или остатков наковальни. На протез помещается тонкая хрящевая пластинка (рис. 4(1)), используемая в отохирургии в качестве пластического элемента. Отличительной особенностью применения пластинки при этой операции является то, что форма пластинки выбирается таким образом, чтобы восстановить латеральную стенку аттика (рис. 4(2)) и одновременно создать опору для неотимпанального лоскута и таким образом восполнить нарушенное костное кольцо. Хрящевые пластинки, применяющиеся для укладки на лепестки протеза, а также для последующих реконструктивных мероприятий, заранее изготавливаются на микротоме из аллогенного хрящевого фрагмента, консервируются и хранятся до операции в 0,5% растворе формалина. Консервация осуществляется по методу В.Ф. Парфентьевой и соавт. Во время операции в зависимости от конкретной ситуации подбирается пластинка необходимой толщины. Последняя в среднем составляет 0,30–0,45 мм.

Дефект барабанной перепонки закрывается свободным лоскутом фасции височной мышцы. В целях сохранения жизнеспособности трансплантат выкраивается непосредственно перед его перемещением на место трансплантации, не подвергается воздействию медикаментозными средствами, высушиванию и сдавливанию. Лоскут формируется относительно больших размеров (2,0–2,5 см в диаметре).



Рис. 3

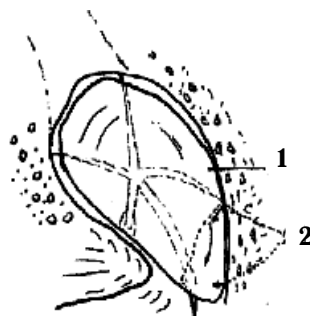


Рис. 4.

Третий этап – мастоидопластика. Полость в сосцевидном отростке заполняется фрагментами аллогенного хряща, консервированного в 0,5% растворе формалина по методу В.Ф. Парфентьевой и соавт.

Хрящевым фрагментам придается форма параллелепипеда размером по грани до 0,5 см. Пространство в проекции пещеры не заполняется, формируется «искусственный» антрум, по размерам соответствующий нормальной пещере. Хрящевые фрагменты, заполняющие мастоидальную полость, отгораживаются от антрума тонкой хрящевой пластинкой (рис. 5(1)). Другой пластинкой моделируется задняя стенка наружного слухового прохода (рис. 5(2)). В сформированный антрум через заушную рану помещаются 2 дренажные силиконовые трубки. Конец одной из них доводится до аттикальной области (рис. 6(1)). Окончательно расправляются задние отделы фасциального лоскута. Поверх лоскута укладывается отслоенная в начале операции кожа наружного слухового прохода. В просвет наружного слухового прохода на неотимпанальный лоскут и стенки наружного слухового прохода помещается тефлоновая или полиэтиленовая пленка (рис. 7(1)). Затем просвет наружного слухового прохода заполняется кусочками поролоновой губки для придания ему правильной конфигурации и для фиксации трансплантата с меатальным лоскутом (рис. 7(2)). Заушная рана ушивается узловыми швами (рис. 8). Через дренажные трубки аспирируется кровь и вводится в полость среднего уха физиологический раствор для предупреждения образования кровяных сгустков. Накладывается марлевая ушная повязка.

ПОСЛЕОПЕРАЦИОННЫЙ ПЕРИОД

Сразу после операции больному назначается самопродувание слуховых труб. С первого дня после операции больной обучается выполнению самопродуваний слуховых труб по методу Тойнби и Вальсальва. Вначале пациент выполняет продувания слуховых труб по способу Тойнби, а позднее, когда неотимпанальный лоскут укрепится, и по способу Вальсальвы. Кроме этого, ежедневно проводится продувание слуховых труб по Политцеру, а затем, после удаления тампонов из слухового прохода, и через ушной катетер. Швы снимаем на 7–8 сут после операции. Тампоны из наружного слухового прохода удаляются на 14–17 день после операции. Дренажные трубки

извлекаются также на 14–17 день. Критерием для извлечения дренажных трубок служит либо прекращение поступления отделяемого из них, либо засыхание секрета в дистальном отделе трубок, что свидетельствует о прекращении послеоперационной экссудации. Срок удаления дренажных трубок также соотносим с восстановлением функции слуховой трубы. Ежедневно с помощью отсоса аспирируем раневое содержимое из тампонов и дренажных трубок. Послеоперационный период проводим на фоне антибиотиков. В среднем длительность лечения в стационаре составляет 25 дней. Можно пользоваться такой формой послеоперационного лечения, как дневной стационар.

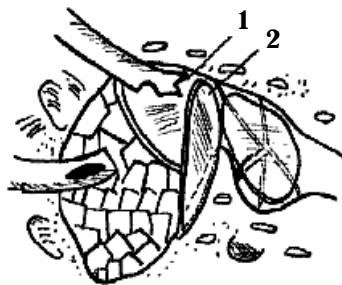

Рис. 5.

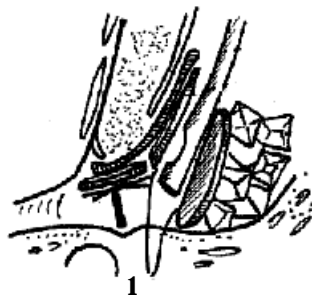


Рис. 6.

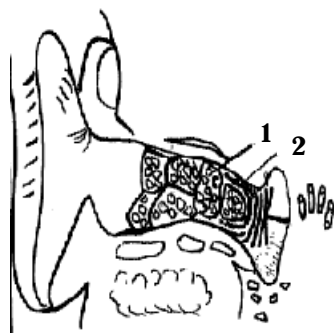


Рис. 7.

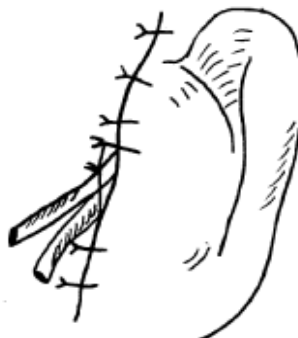

Рис. 8.

Второй этап послеоперационного периода начинается после выписки больного из стационара. При благоприятном течении послеоперационного заживления врач-оториноларинголог поликлиники выполняет сухой туалет уха и по необходимости инсуфляцию сложного порошка, содержащего сульфаниламид, антибиотик и противовоспалительный препарат. Осуществляется продувание слуховых труб по Политцеру и через ушной катетер, пневмомассаж неотимпанального лоскута. При наличии отклонения в приживлении

неотимпанального лоскута в ухо можно закапывать софрадекс, спиртовой раствор левомицетина, 3% спиртовой раствор борной кислоты, капли глюкокортикоидов (гидрокортизон, преднизолон, солукортеф).

Рекомендуемый срок наблюдения после операции соответствует общепринятым стандартам и составляет 3 года. При благоприятном течении периодичность контрольных осмотров в первый год 1 раз в 3 месяца. В последующие сроки — 1 раз в полгода.

В заключение следует отметить, что первичная тимпаномастоидопластика с формированием искусственного антрума может быть методикой выбора реконструктивного вмешательства у лиц с выраженными патоморфологическими изменениями в среднем ухе, сформированными в результате течения гнойного эпи- и эпимезотимпанита. Необходимым условием успешности хирургического вмешательства являются:

- 1) хорошая подготовленность отохирурга;
- 2) оснащенность отохирурга надлежащим оборудованием;
- 3) наличие небольшого банка тканей.

Одним из решающих моментов успешности операции является тщательность проведения этапа хирургической санации.