

МИНИСТЕРСТВО ЗДРАВООХРАНЕНИЯ РЕСПУБЛИКИ БЕЛАРУСЬ

«УТВЕРЖДАЮ»

Первый заместитель Министра

Д.Л. Пиневиц

2016 г.

Регистрационный № 197-1115

МЕТОД ХИРУРГИЧЕСКОГО ЛЕЧЕНИЯ АВАСКУЛЯРНОГО НЕКРОЗА ГОЛОВКИ БЕДРА

инструкция по применению

УЧРЕЖДЕНИЯ-РАЗРАБОТЧИКИ:

ГУ «Республиканский научно-практический центр травматологии и ортопедии»

ГУ «Республиканский научно-практический центр эпидемиологии и микробиологии»

АВТОРЫ: д.м.н., доцент О.Л. Эйсмонт, к.м.н. А.Э. Мурзич, к.м.н. А.И. Воронович, Д.В. Букач, д.м.н., профессор Н.Н. Полещук.

Минск, 2016

**МИНИСТЕРСТВО ЗДРАВООХРАНЕНИЯ
РЕСПУБЛИКИ БЕЛАРУСЬ**

УТВЕРЖДАЮ
Первый заместитель министра

_____ Д.Л. Пиневиц
20.05.2016
Регистрационный № 197-1115

**МЕТОД ХИРУРГИЧЕСКОГО ЛЕЧЕНИЯ
АВАСКУЛЯРНОГО НЕКРОЗА ГОЛОВКИ БЕДРА**

инструкция по применению

УЧРЕЖДЕНИЯ-РАЗРАБОТЧИКИ: ГУ «Республиканский научно-практический центр травматологии и ортопедии», ГУ «Республиканский научно-практический центр эпидемиологии и микробиологии»

АВТОРЫ: д-р мед. наук, доц. О.Л. Эйсмонт, канд. мед. наук А.Э. Мурзич, канд. мед. наук А.И. Воронович, Д.В. Букач, д-р мед. наук, проф. Н.Н. Полещук

Минск 2016

В настоящей инструкции по применению (далее — инструкции) изложен метод хирургического лечения аваскулярного некроза головки бедра на ранних стадиях его развития у взрослых с помощью декомпрессии очага некроза головки бедра и артроскопической санации тазобедренного сустава.

Инструкция предназначена для врачей-травматологов-ортопедов организаций здравоохранения, оказывающих помощь пациентам с заболеваниями тазобедренного сустава.

ПЕРЕЧЕНЬ НЕОБХОДИМОГО ОБОРУДОВАНИЯ, РЕАКТИВОВ, СРЕДСТВ, ИЗДЕЛИЙ МЕДИЦИНСКОЙ ТЕХНИКИ

1. Рентгенпрозрачный ортопедический стол со специальными ножными секциями для фиксации нижних конечностей.
2. Артроскопическая стойка и инструментарий для выполнения артроскопии тазобедренного сустава.
3. Электронно-оптический преобразователь (далее — ЭОП).
4. Общехирургический/ортопедический инструментарий.
5. Растворы для обработки операционного поля, стерильное белье.
6. Фрезы канюлированные, диаметр головки 9–12 мм, длина 180 мм.
7. Фрезы полые канюлированные, диаметр 9–12 мм, длина 180 мм.

ПОКАЗАНИЯ К ПРИМЕНЕНИЮ

Аваскулярный некроз головки бедра I, IIА, IIБ стадий (согласно классификации Ficat и Arlet).

ПРОТИВОПОКАЗАНИЯ ДЛЯ ПРИМЕНЕНИЯ

Аваскулярный некроз головки бедра III–IV стадий (согласно классификации Ficat и Arlet).

Аваскулярный некроз головки бедра после химио- и рентгентерапии.

Посттравматический некроз головки бедра.

Гнойный коксит в анамнезе или инфицирование кожи бедра.

Дисплазия тазобедренного сустава.

Общесоматические: нарушение мозгового кровообращения, декомпенсация сахарного диабета или сердечно-сосудистой патологии.

Хронический алкоголизм.

ОПИСАНИЕ ТЕХНОЛОГИИ ИСПОЛЬЗОВАНИЯ МЕТОДА

Этап 1. Подготовка к хирургическому вмешательству

1.1. Тромбо- и антибиотикопрофилактика: низкомолекулярные гепарины в профилактических дозах за 12 ч до операции, цефалоспорины внутривенно за 30 мин до хирургического вмешательства.

1.2. Укладка пациента. Положение на спине. Туловище и конечности пациента фиксируются с помощью специальных ножных секций ортопедического стола и боковых упоров. Противоположная конечность отводится и сгибается в тазобедренном суставе (рисунок 1). При необходимости выполнения артроскопии противоположная конечность отводится в выпрямленном положении.

В промежностную зону устанавливается упор. Оперируемой конечности придается положение 10° внутренней ротации.

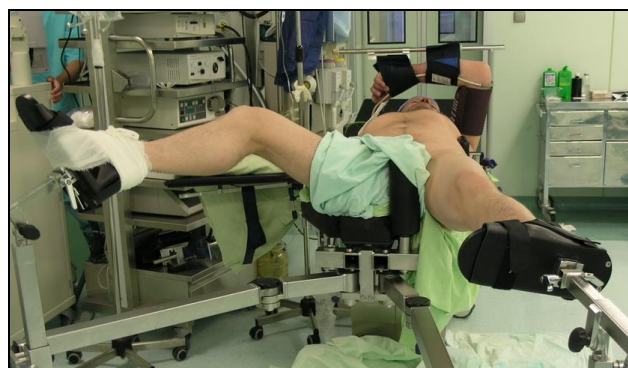
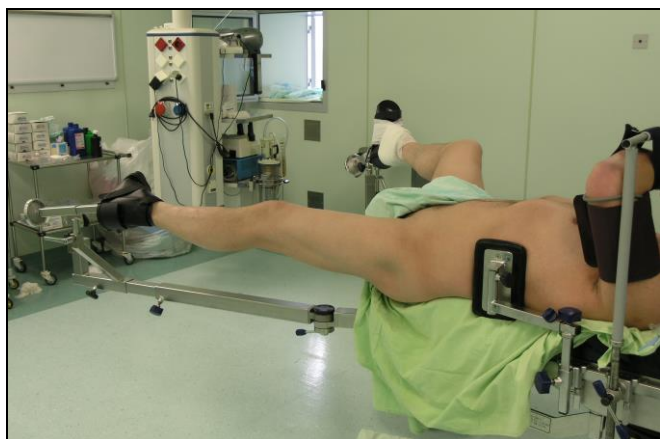
Рисунок 1. — Положение пациента на операционном столе

1.3. Контрольное рентгенологическое исследование.

До начала вмешательства с целью контроля правильности укладки пациента с помощью ЭОП выполняются рентгенограммы в 2 проекциях — прямой и боковой (рисунок 2).

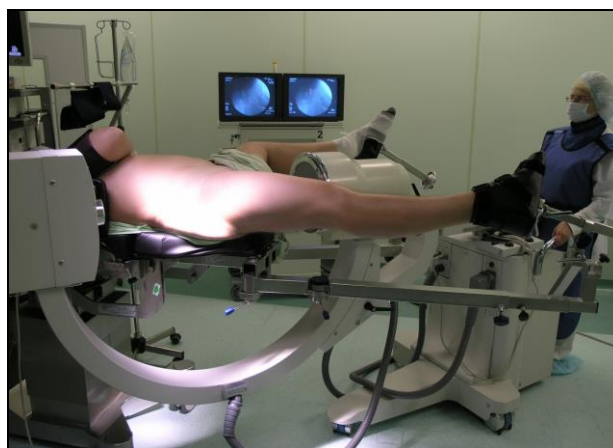
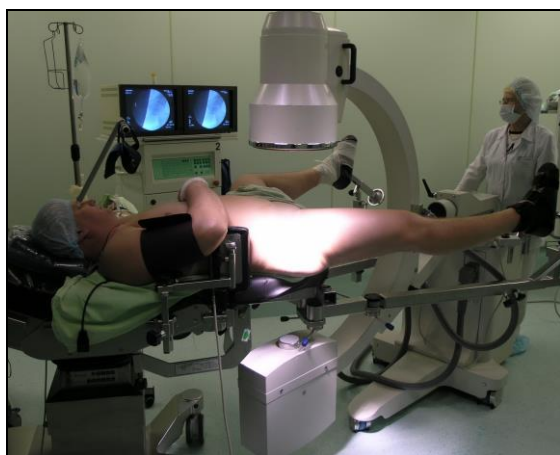

Рисунок 2. — Предварительное рентгенологическое исследование

Этап 2. Декомпрессия очага некроза головки бедра

2.1. Введение направляющей спицы. После обработки операционного поля под рентгенологическим контролем через прокол кожи вводится спица Илизарова в шейку бедра по направлению к центру очага некроза. Положение спицы контролируется в двух рентген-проекциях. Для ориентира возможно введение 1–2 спиц (рисунок 3). Глубина проведения спицы — 5–10 мм до субхондрального слоя.

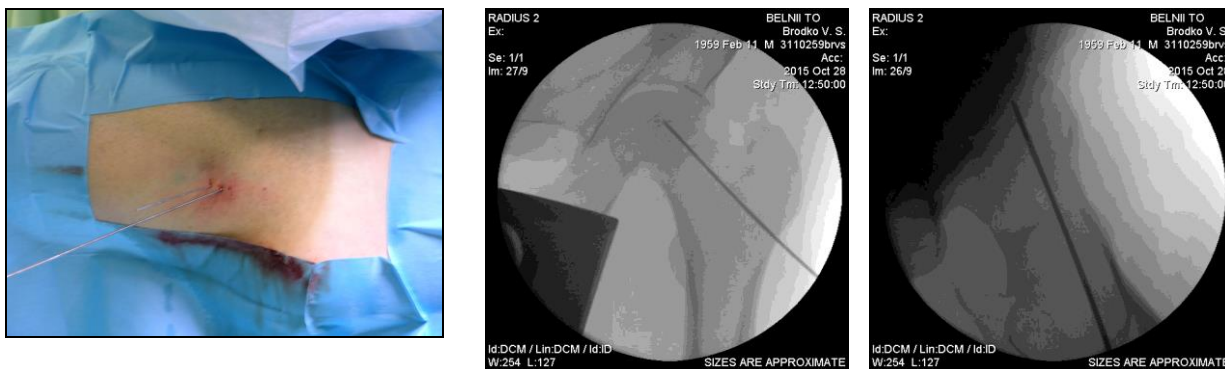


Рисунок 3. — Введение направляющих спиц в очаг некроза

2.2. Декомпрессия очага некроза. В месте расположения спицы производится минимальный (1–2 см) разрез кожи. По введенной спице в шейке бедра канюлированной фрезой с головкой формируется канал глубиной 2 см (рисунок 4А). Затем с помощью полой фрезы того же диаметра по направляющей спице канал продлевается вглубь до начала очага некроза (рисунок 4Б-В). Устанавливается фреза с головкой и производится сверление очага некроза на всю глубину, не доходя 5–10 мм до субхондрального слоя (рисунок 4 Г-Д). Губчатая кость, извлеченная из полой фрезы, вводится в наружную часть сформированного канала с целью гемостаза и выполняет роль «пробки». Рана зашивается и накладывается асептическая повязка.

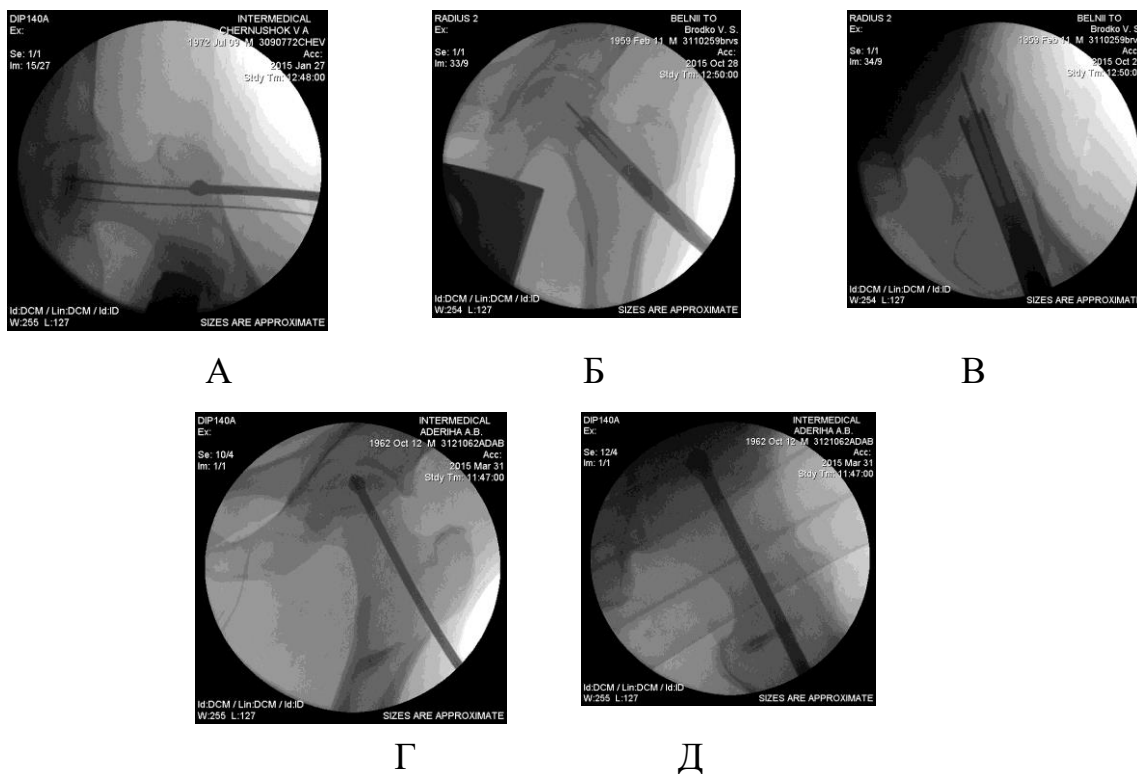


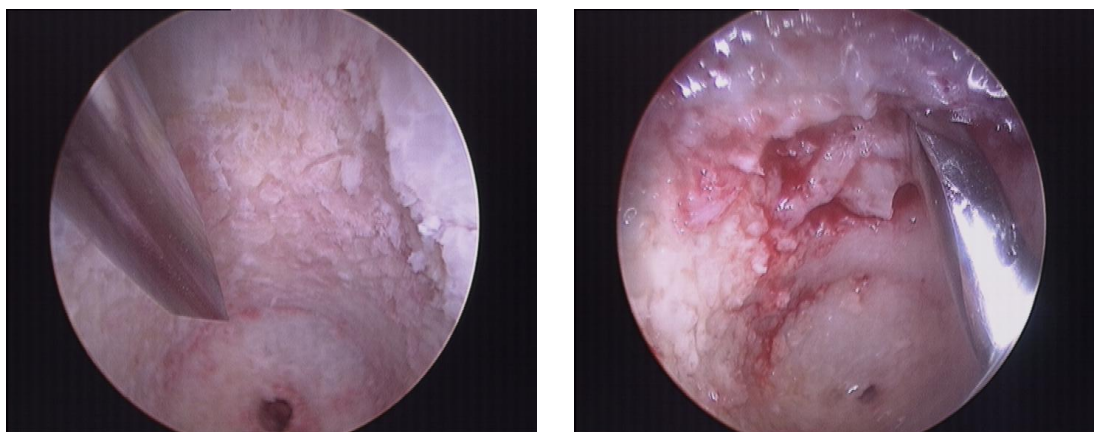
Рисунок 4. — Декомпрессия очага некроза

Этап 3. Артроскопическая санация

3.1. Артроскопический дебриджемт тазобедренного сустава. При наличии синовита тазобедренного сустава, свободных костно-хрящевых тел, признаков импиджмент синдрома как со стороны хрящевой губы, так и места перехода головки в шейку бедра, выполняется артроскопия сустава с последующей его санацией, хондропластикой и биопсией синовиальной оболочки. Визуализация хрящевой поверхности головки над зоной некроза выявляет начальные признаки коллапса субхондральной кости и повреждения хряща при сомнительных МРТ-данных. Артроскопия выполняется по стандартным методикам.

3.2. Артроскопический контроль и санация очага некроза головки бедра.

Для контроля качества выполненной декомпрессии, полноты вскрытия кист в головке бедра и дебриджемента, в канал шейки бедра вводится артроскоп. Некротизированные костные фрагменты вымываются, удаляются с помощью шейвера, производится визуальный контроль (рисунок 5).



1 — артроскопический вид сформированного канала; 2 — удаление фиброзной ткани кисты головки

Рисунок 5. — Артроскопически ассистированная декомпрессия очага некроза головки бедра

Послеоперационный режим. Постельный режим в течение 1-х сут после операции. Ходьба с помощью костылей с дозированной нагрузкой на оперированную конечность (до 10 % веса тела) 4 недели со дня операции, затем увеличение нагрузки до 50 % веса тела в течение 2 недель. Полная нагрузка на оперированную конечность через 6 недель. ЛФК, разработка движений в тазобедренном суставе, ФТЛ. Противопоказаны бег и прыжки в течение 1 года после операции.

Динамическое наблюдение. В сроки 3 мес. после хирургического вмешательства выполняются контрольные рентгенограммы, в сроки 6 мес. — МРТ или КТ-обследование. Клиническая оценка производится на основании визуальной аналоговой шкалы (ВАШ) и шкалы Harris.

ПЕРЕЧЕНЬ ВОЗМОЖНЫХ ОСЛОЖНЕНИЙ ИЛИ ОШИБОК ПРИ ВЫПОЛНЕНИИ И ПУТИ ИХ УСТРАНЕНИЯ

Неправильная укладка пациента может привести к техническим сложностям при выполнении рентгенологического контроля и этапов операции.

Чрезмерное усилие при декомпрессии очага некроза может привести к перфорации субхондрального слоя и хрящевой поверхности головки бедра.

Отклонение канюлированных фрез от оси направляющей спицы при сверлении может привести к повреждению направляющей спицы.

Недостаточная тракция головки бедра и грубые манипуляции с инструментами в полости сустава при выполнении артроскопии могут привести к повреждению хрящевой поверхности головки бедра.

При четком соблюдении этапов хирургического вмешательства ошибки и осложнения отсутствуют.