

МИНИСТЕРСТВО ЗДРАВООХРАНЕНИЯ РЕСПУБЛИКИ БЕЛАРУСЬ

УТВЕРЖДАЮ

Первый заместитель Министра

Д.Л. Пиневиц

2018 г.



Регистрационный № *222-1218*

**МЕТОД ЛЕЧЕНИЯ ТЕРМИНАЛЬНОЙ ХРОНИЧЕСКОЙ
СЕРДЕЧНОЙ НЕДОСТАТОЧНОСТИ С ИСПОЛЬЗОВАНИЕМ
КАТЕТЕРНОЙ АБЛАЦИИ СИМПАТИЧЕСКИХ НЕРВОВ
ПОЧЕЧНЫХ АРТЕРИЙ**

инструкция по применению

УЧРЕЖДЕНИЯ-РАЗРАБОТЧИКИ:

Государственное учреждение «Республиканский научно-практический
центр «Кардиология»

АВТОРЫ:

к. м. н., доцент Е.К. Курлянская., к. м. н Д.Б. Гончарик., к. м. н. Рачок Л.В.,
И.А. Гребенюк, Т.Л. Денисевич, Т.В. Осмоловская, Т.А. Троянова-
Щуцкая, О.Г. Шатова, Е.А. Козырева

Минск, 2018

**МИНИСТЕРСТВО ЗДРАВООХРАНЕНИЯ
РЕСПУБЛИКИ БЕЛАРУСЬ**

УТВЕРЖДАЮ

Первый заместитель министра

_____ Д. Л. Пиневиц

28.12.2018

Регистрационный № 222-1218

**МЕТОД ЛЕЧЕНИЯ ТЕРМИНАЛЬНОЙ ХРОНИЧЕСКОЙ СЕРДЕЧНОЙ
НЕДОСТАТОЧНОСТИ С ИСПОЛЬЗОВАНИЕМ КАТЕТЕРНОЙ АБЛАЦИИ
СИМПАТИЧЕСКИХ НЕРВОВ ПОЧЕЧНЫХ АРТЕРИЙ**

инструкция по применению

УЧРЕЖДЕНИЕ-РАЗРАБОТЧИК: ГУ «Республиканский научно-практический
центр “Кардиология”»

АВТОРЫ: канд. мед. наук, доц. Е. К. Курлянская, канд. мед. наук Д. Б. Гончарик,
канд. мед. наук Л. В. Рачок, И. А. Гребенюк, Т. Л. Денисевич, Т. В. Осмоловская,
Т. А. Троянова-Щуцкая, О. Г. Шатова, Е. А. Козырева

Минск 2018

СПИСОК СОКРАЩЕНИЙ

АВСК	— активированное время свертывания крови
АД	— артериальное давление
АЧТВ	— активированное частичное тромбопластиновое время
ПА	— почечная артерия
СМАД	— суточное мониторирование АД
СНПА	— симпатические нервы почечных артерий
УЗИ	— ультразвуковое исследование
ФК	— функциональный класс
ХСН	— хроническая сердечная недостаточность
ЭКГ	— электрокардиограмма

В настоящей инструкции по применению (далее — инструкция) изложен метод миниинвазивного лечения пациентов с терминальной хронической сердечной недостаточностью с использованием метода катетерной абляции симпатических нервов почечных артерий.

Инструкция предназначена для врачей-терапевтов, врачей-кардиологов, врачей-рентгеноэндоваскулярных хирургов и иных специалистов организаций здравоохранения, оказывающих помощь пациентам с ХСН.

ПЕРЕЧЕНЬ НЕОБХОДИМОГО ОБОРУДОВАНИЯ, РЕАКТИВОВ, СРЕДСТВ, ИЗДЕЛИЙ МЕДИЦИНСКОЙ ТЕХНИКИ

1. Ангиографический комплекс.
2. Автоматический инжектор для рентгеноконтрастного лекарственного средства.
3. Диагностический ангиографический катетер типа pig-tail для выполнения аортографии и неселективной ангиографии ПА.
4. Катетер мультиполярный 4-электродный для радиочастотной абляции почечной артерии диаметром 8F.
5. Радиочастотный генератор для многоточечной радиочастотной абляции почечных артерий.
6. Индифферентный электрод для радиочастотного генератора.
7. Набор интродьюсеров (с проводниками соответствующей длины).
8. Интродьюсеры с гемостатическим клапаном 8Fr длиной 12–17 см.
9. Специализированный интродьюсер удлиненный (30–45 см) с фиксированной кривизной (RDC, RDC-1, LIMA, IMA, HS, Destination) для катетеризации ПА с проводником диаметром 0,32–0,35.
10. Y-адаптер с гемостатическим клапаном.
11. Монитор динамического контроля витальных функций пациента.
12. Система для определения АВСК.
13. Дозаторы шприцевые для инфузии лекарственных средств.
14. Ультразвуковой аппарат с программами/датчиками для выполнения УЗИ почек/надпочечников и доплерографии почечных артерий.
15. Система СМАД.
16. Контраст рентгеновский йодсодержащий (200–300 мл) для выполнения аортографии, неселективной и селективной ангиографии ПА.
17. Набор для канюляции периферической вены.
18. Система для внутривенной инфузии.
19. Электроды для снятия ЭКГ однократного использования — 8–10 шт.
20. Седативные лекарственные средства (раствор диазепама 0,5 % — 2,0 мл, раствор мидазолама 0,5 % — 3 мл).
21. Наркотические анальгетики (раствор фентанила 0,005 % — 2,0 мл).
22. Средства для общей анестезии (раствор пропофола 1 % — 15–50 мл).
23. Средства для местной анестезии (раствор прокаина гидрохлорида 0,5 % — 100 мл или раствор лидокаина гидрохлорида 1 % — 100 мл).
24. Раствор натрия хлорида 0,9 % — 1000 мл.
25. Раствор гепарина натрия 5000–15000 ЕД.

26. Наборы реагентов и оборудование для определения концентрации ST-2 и металлопротеиназы-1 в крови.

ПОКАЗАНИЯ К ПРИМЕНЕНИЮ

Ишемическая кардиомиопатия (I25.5).

Неишемическая кардиомиопатия (I42.0).

ПРОТИВОПОКАЗАНИЯ ДЛЯ ПРИМЕНЕНИЯ

1. Аневризма брюшного отдела аорты (I71.4).
2. Терминальная хроническая почечная недостаточность (N 18.5).
3. Злокачественные новообразования почек, надпочечников (C 64-C68).
4. Острый инфаркт миокарда (I21).
5. Прогрессирующая стенокардия (I20.0).
6. Острое нарушение мозгового кровообращения (I63)

ОГРАНИЧЕНИЕ МЕТОДА

Систолическое артериальное давление \leq 110 мм рт. ст.

ОПИСАНИЕ ТЕХНОЛОГИИ ИСПОЛЬЗОВАНИЯ МЕТОДА

Направление пациентов на почечную денервацию осуществляется в соответствии с алгоритмом (приложение).

1. Спиральная рентгеновская компьютерная томография с контрастированием почечных артерий и артерий подвздошно-бедренного сегмента.

2. Пункция бедренной артерии по стандартной методике; затем введение в устье почечной артерии специализированного направляющего катетера диаметром 8F необходимого типоразмера (RDC, RDC-1, LIMA, IMA, HS, Destinationangled и т. д.). Селективная ангиография почечной артерии.

3. Проведение аблационного электрода размером 8F по направляющему катетеру в просвет почечной артерии, а затем в проксимальные сегменты верхне-, средне- и нижнеполярных ее ветвей.

4. Последовательное выполнение аблации на протяжении почечной артерии и проксимальных сегментов ее ветвей. Процедура проводится после раскрытия корзины аблационного катетера и последующей экспозиции радиочастотной энергии одновременно в 4-х точках продолжительностью 1–2 мин, после чего осуществляется поворот аблационного катетера на 90° по оси и повторное воздействие радиочастотной энергии.

5. После окончания денервации контрольная селективная ангиография почечной артерии для исключения диссекции и/или тромбоза. В случае развития данных осложнений — чрескожное вмешательство со стентированием в данной зоне. При отсутствии развития вышеуказанных осложнений этапы 2–5 выполняются на противоположной почечной артерии.

6. Удаление из сосудистого русла рабочего инструментария и последующее осуществление гемостаза.

7. В послеоперационном периоде дуплексное сканирование почечной артерии с оценкой почечного кровотока и СМАД (на 2–3-е сут, через 6 и 12 мес. после процедуры); в течение 1-й недели после вмешательства повторяется общий анализ крови и мочи, биохимический анализ крови.

ПЕРЕЧЕНЬ ВОЗМОЖНЫХ ОСЛОЖНЕНИЙ ИЛИ ОШИБОК ПРИ ВЫПОЛНЕНИИ И ПУТИ ИХ УСТРАНЕНИЯ

Отсутствуют.

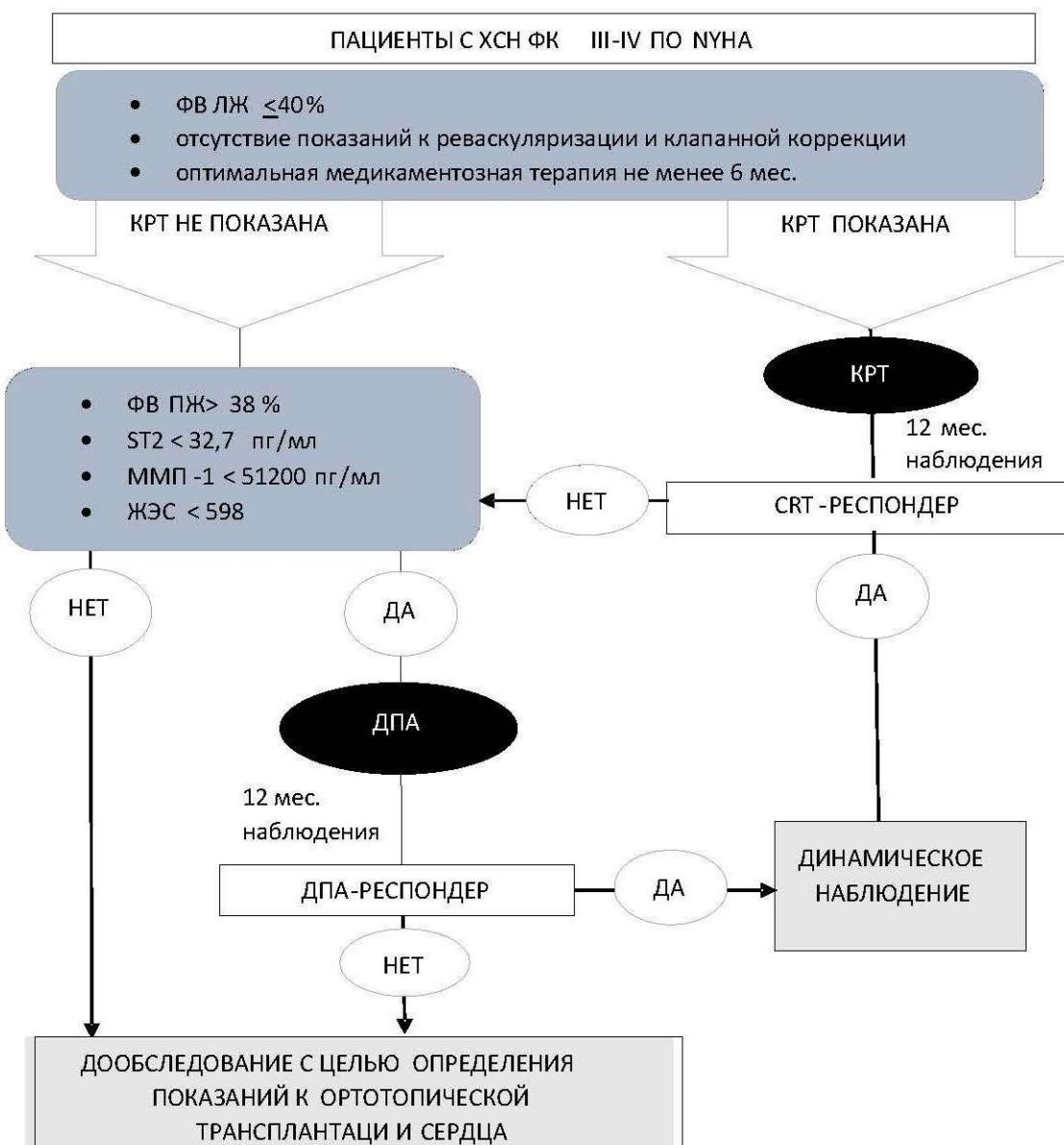


Рисунок — Алгоритм отбора пациентов с кардиомиопатией на катетерную денервацию почечных артерий