

МИНИСТЕРСТВО ЗДРАВООХРАНЕНИЯ РЕСПУБЛИКИ БЕЛАРУСЬ

УТВЕРЖДАЮ



заместитель Министра

Д.Л. Пиневиц

2016 г.

Регистрационный № 240-1215

**МЕТОД МАЛОИНВАЗИВНОЙ РЕПОЗИЦИИ ТРАВМАТИЧЕСКОГО
ВЫВИХА И ПЕРЕЛОМОВЫВИХА ПЛЮСНЕВЫХ КОСТЕЙ**

инструкция по применению

УЧРЕЖДЕНИЕ-РАЗРАБОТЧИК:

УО «Белорусский государственный медицинский университет»

АВТОРЫ:

д.м.н., профессор Е.Р. Макаревич, к.м.н., доцент А.В. Мартинович, к.м.н.,
доцент Е.Р. Михнович, В.Э. Чирак

Минск, 2016

**МИНИСТЕРСТВО ЗДРАВООХРАНЕНИЯ
РЕСПУБЛИКИ БЕЛАРУСЬ**

УТВЕРЖДАЮ
Первый заместитель министра

_____ Д.Л. Пиневиц
20.05.2016
Регистрационный № 240-1215

**МЕТОД МАЛОИНВАЗИВНОЙ РЕПОЗИЦИИ ТРАВМАТИЧЕСКОГО
ВЫВИХА И ПЕРЕЛОМОВЫВИХА ПЛЮСНЕВЫХ КОСТЕЙ**

инструкция по применению

УЧРЕЖДЕНИЕ-РАЗРАБОТЧИК: УО «Белорусский государственный медицинский университет»

АВТОРЫ: д-р мед. наук, проф. Е.Р. Макаревич, канд. мед. наук, доц. А.В. Мартинович, канд. мед. наук, доц. Е.Р. Михнович, В.Э. Чирак

Минск 2016

В настоящей инструкции по применению (далее — инструкция) изложен метод малоинвазивной репозиции травматического вывиха и переломовывиха плюсневых костей, который может быть использован в комплексе медицинских услуг, направленных на лечение пациентов с указанной патологией. Использование метода, изложенного в инструкции, позволит повысить эффективность хирургического лечения пациентов с травматическими вывихами и переломовывихами плюсневых костей и снизить риск развития послеоперационных осложнений. Инструкция предназначена для врачей травматологов-ортопедов организаций здравоохранения, оказывающих медицинскую помощь.

ПЕРЕЧЕНЬ НЕОБХОДИМОГО ОБОРУДОВАНИЯ, РЕАКТИВОВ, СРЕДСТВ, ИЗДЕЛИЙ МЕДИЦИНСКОЙ ТЕХНИКИ

1. Операционная, оснащенная мобильным рентгеновским аппаратом с электронно-оптическим преобразователем (далее — ЭОП).
2. Общехирургический инструментарий.
3. Антисептические растворы для обработки операционного поля, стерильное белье.

ПОКАЗАНИЯ К ПРИМЕНЕНИЮ

Травматические вывихи и переломовывихи плюсневых костей (S93.3).

ПРОТИВОПОКАЗАНИЯ ДЛЯ ПРИМЕНЕНИЯ

Общие противопоказания к хирургическому лечению.

ОПИСАНИЕ ТЕХНОЛОГИИ ИСПОЛЬЗОВАНИЯ МЕТОДА

После предоперационной подготовки, которая осуществляется общепринятыми методами, пациента укладывают на операционный стол на спину. Поврежденную нижнюю конечность помещают на подколенный упор, в положении сгибания в тазобедренном суставе под углом 45° , в коленном суставе — под углом 90° . Стопа находится в нейтральном положении. Аппарат ЭОП помещают у ножного конца операционного стола с неповрежденной стороны.

Воспринимающую часть аппарата устанавливают под углом 45° к горизонтали и располагают под поврежденной стопой. Для выполнения рентгенограмм в косой и боковой проекциях снимают поврежденную конечность с подколенного упора и придают положение наружной или внутренней ротации.

При наличии дислокации I плюсневой кости на первом этапе вмешательства выполняют вправление I луча плюсны. Посредством петлевой тяги за основную фалангу I пальца производят тракцию по оси плюсневой кости и одновременно — девиацию ее в медиальную сторону. Противотягу создают ладонью второй руки, расположенной на передней поверхности голеностопного сустава, при этом I палец оператора осуществляет давление на внутренний край медиальной клиновидной кости. После репозиции производят трансартикулярную фиксацию I плюснеклиновидного сустава спицами Киршнера.

При вправлении I плюсневой кости следует учитывать, что ось последней значительно отклонена в медиальную сторону и соответствует оси таранной, а не медиальной клиновидной кости. Правильное анатомическое вправление I луча плюсны имеет важное значение для последующей репозиции остальных плюсневых костей.

Следующим этапом производят вправление II плюсневой кости. Продольный кожный разрез длиной до 0,5 см выполняют во втором межплюсневом промежутке на 1–2 см дистальнее линии предплюсне-плюсневых суставов. Мягкие ткани тупо разводят при помощи зажима типа «москит». Во II межплюсневый промежуток проводят браншу зажима Микулича (1), вторую браншу помещают на медиальном крае стопы над кожей, защищенной марлевыми салфетками (рисунок). Путем сведения браншей зажима Микулича устраняют смещение II плюсневой кости. Затем выполняют рентгенологический контроль и трансартикулярную фиксацию предплюсне-плюсневых суставов спицами Киршнера. При неполной репозиции III–IV–V плюсневых костей манипуляцию повторяют с введением бранши зажима Микулича в III и IV межплюсневом промежутке. Хирургическое вмешательство завершают ушиванием кожных ран, наложением асептической повязки, иммобилизацией поврежденной конечности задней гипсовой шиной от верхней трети голени до кончиков пальцев стопы.

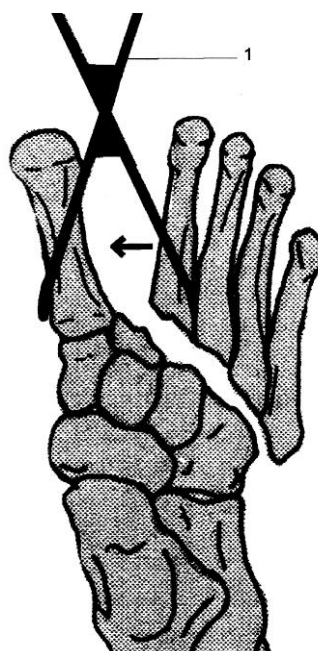


Рисунок — Метод малоинвазивной репозиции вывиха и переломовывиха плюсневых костей

ПЕРЕЧЕНЬ ВОЗМОЖНЫХ ОСЛОЖНЕНИЙ ИЛИ ОШИБОК ПРИ ВЫПОЛНЕНИИ И ПУТИ ИХ УСТРАНЕНИЯ

Интраоперационные осложнения:

Повреждение сосудов и нервов стопы — профилактика заключается в соблюдении техники оперативного вмешательства с учетом анатомии стопы,

скальпелем выполняется только кожный разрез, далее мягкие ткани разводятся зажимом «москит».

Ближайшие послеоперационные осложнения:

Инфекционные осложнения — профилактика состоит в антибиотикопрофилактике и строгом соблюдении принципов асептики и антисептики.

Отдаленные осложнения:

Потеря коррекции после проведенной репозиции — профилактика заключается в строгом соблюдении оптимальных сроков удаления фиксирующих спиц и адекватной иммобилизации в период лечения.