

МИНИСТЕРСТВО ЗДРАВООХРАНЕНИЯ РЕСПУБЛИКИ БЕЛАРУСЬ



**МЕТОД V-ОБРАЗНОЙ РЕЗЕКЦИИ ЯЗЫКА ПРИ РАКЕ
С ОДНОМОМЕНТНОЙ ГЛОССОПЛАСТИКОЙ**
инструкция по применению

УЧРЕЖДЕНИЕ-РАЗРАБОТЧИК:

Учреждение образования «Гомельский государственный медицинский университет»

Учреждение «Гомельский областной клинический онкологический диспансер»

АВТОРЫ: д.м.н., профессор Аничкин В.В., д.м.н., профессор член-корреспондент НАН Беларуси Залуцкий И.В., Татчихин В.В.

Гомель, 2012

**МИНИСТЕРСТВО ЗДРАВООХРАНЕНИЯ
РЕСПУБЛИКИ БЕЛАРУСЬ**

УТВЕРЖДАЮ

Первый заместитель министра

_____ Д.Л. Пиневич

28.12.2012

Регистрационный № 244-1212

**МЕТОД V-ОБРАЗНОЙ РЕЗЕКЦИИ ЯЗЫКА
ПРИ РАКЕ С ОДНОМОМЕНТНОЙ ГЛОССОПЛАСТИКОЙ**

инструкция по применению

УЧРЕЖДЕНИЯ-РАЗРАБОТЧИКИ: УО «Гомельский государственный
медицинский университет», учреждение «Гомельский областной клинический
онкологический диспансер»

АВТОРЫ: д-р мед. наук, проф. В.В. Аничкин, д-р мед. наук, проф., чл.-кор. НАН
Беларуси И.В. Залуцкий, В.В. Татчихин

Гомель 2012

Настоящая инструкция по применению (далее — инструкция) содержит метод V-образной резекции языка при раке. Метод закрытия изолированного, сквозного пострезекционного дефекта передней трети тела языка слизисто-мышечными местными лоскутами языка.

Инструкция предназначена для врачей-хирургов, врачей-онкологов-хирургов, врачей-челюстно-лицевых хирургов организаций здравоохранения, оказывающих медицинскую помощь пациентам злокачественными опухолями.

ПЕРЕЧЕНЬ НЕОБХОДИМОГО ОБОРУДОВАНИЯ, РЕАКТИВОВ, СРЕДСТВ, ИЗДЕЛИЙ МЕДИЦИНСКОЙ ТЕХНИКИ

1. Оборудование для эндотрахеального наркоза.
2. Набор хирургических инструментов.
3. Шовный материал.
4. Носо-гастральный зонд для питания.
5. Перевязочный материал.

ПОКАЗАНИЯ К ПРИМЕНЕНИЮ

1. Злокачественная опухоль на слизистой оболочке верхушки языка.
2. Злокачественная опухоль на слизистой оболочке боковой или нижнебоковой поверхности передней трети тела языка.
3. Злокачественная опухоль на слизистой оболочке нижней поверхности передней трети тела языка с распространением за срединную линию на противоположную сторону.
4. Злокачественная опухоль нижней поверхности слизистой оболочки передней трети тела языка с распространением на слизистую оболочку дна полости рта.
5. Злокачественная опухоль слизистой оболочки нижней поверхности передней трети тела языка с распространением на слизистую оболочку дна полости рта и слизистую оболочку альвеолярного отростка нижней челюсти.
6. Злокачественная опухоль у пациентов соответствует стадии T1-2N0-2M0 или с рецидивирующей (резектабельной) злокачественной опухолью языка.

ПРОТИВОПОКАЗАНИЯ ДЛЯ ПРИМЕНЕНИЯ

Гнойно-воспалительный процесс в челюстно-лицевой области.

ОПИСАНИЕ ТЕХНОЛОГИИ ИСПОЛЬЗОВАНИЯ МЕТОДА

Хирургическая тактика

Удаление злокачественной опухоли передней трети тела языка с распространением на слизистую оболочку дна полости рта и слизистую оболочку альвеолярного отростка нижней челюсти и глоссопластика изолированного, сквозного пострезекционного дефекта передней трети тела языка слизисто-мышечными местными лоскутами языка.

Алгоритм действия врача-хирурга, врача-онколога-хирурга, врача-челюстно-лицевого хирурга складывается из нескольких этапов:

1. Предоперационная подготовка пациента.

2. Резекция тела языка.
3. Устранение пострезекционного дефекта тела языка местными тканями.
4. Послеоперационное ведение пациента.

Предоперационная подготовка пациента

Предоперационное обследование пациентов выполняется в амбулаторных условиях. Обязательными являются следующие исследования: общий анализ крови и мочи, биохимический анализ крови, рентгенография (флюорография) органов грудной клетки, электрокардиограмма, определение группы крови и резус-фактора, осмотр врача-терапевта и других врачей-специалистов по показаниям.

Орофарингоскопия, бимануальная пальпация языка, тканей дна полости рта, губ, щек, пальцевое исследование миндалин. Пальпаторное обследование лимфатических узлов шеи с обеих сторон, при клинически неопределяемых метастазах в лимфатических узлах показано УЗИ шеи. Ортопантомография нижней челюсти (при подозрении вовлечения в опухоль костных структур). Морфологическая верификация опухоли с установлением гистологического типа и степени дифференцировки опухоли.

Фотограмма лица пациента (анфас и профиль крупным планом).

Необходимо дополнительно выполнить микробиологическое исследование из инфицированных органов полости рта (пораженной злокачественной опухолью) для определения чувствительности микрофлоры к антибиотикам.

Важный фактор предоперационной подготовки — установление психологического контакта. Необходимо ознакомить пациента с ожидаемым результатом хирургического вмешательства, как в противоопухолевом, так и в эстетическом и функциональном отношении, определить план послеоперационной курации с изменениями в образе жизни, питания, речи.

Утром в день операции производится туалет кожных покровов со сбриванием волосяного покрова у мужчин, гигиенический душ. Операция производится натошак.

Резекция трети тела языка с одномоментной глоссопластикой

Хирургическое лечение выполняется под эндотрахеальным наркозом при локализации опухоли в передней трети подвижной части тела языка, на верхушке языка, на слизистой оболочке дна полости рта во фронтальном отделе с распространением на нижнюю поверхность передней трети тела языка в соответствии с рисунком 1.

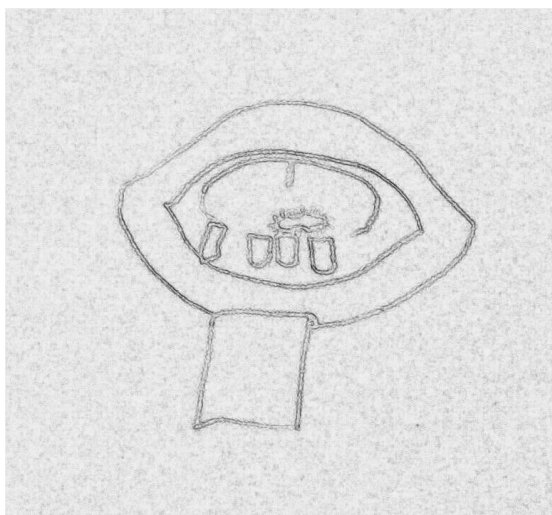


Рисунок 1 — Локализация рака на нижней поверхности передней трети тела языка

Отступив от краев локализованной в передней трети тела языка опухоли по 1,5–2 см в каждую сторону, начинают резекцию в соответствии с рисунком 2.

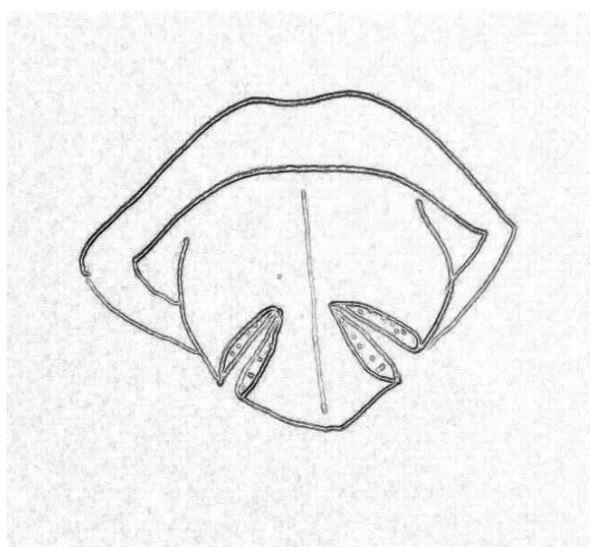


Рисунок 2 — Рассечение слизистой оболочки верхней поверхности тела языка

Электроножом под углом 30–65° от латеральных отделов передней трети тела языка в направлении к срединной линии тела языка выполняется рассечение слизистой оболочки верхней поверхности тела языка, собственных мышц тела языка, слизистой оболочки нижней поверхности тела языка. Данный способ резекции передней трети тела языка с опухолью вершиной обращенной кнутри и основанием кнаружи.

Препарат удален. Осуществляют интродоперационный, гистологический контроль радикальности краев резекции в соответствии с рисунком 3.

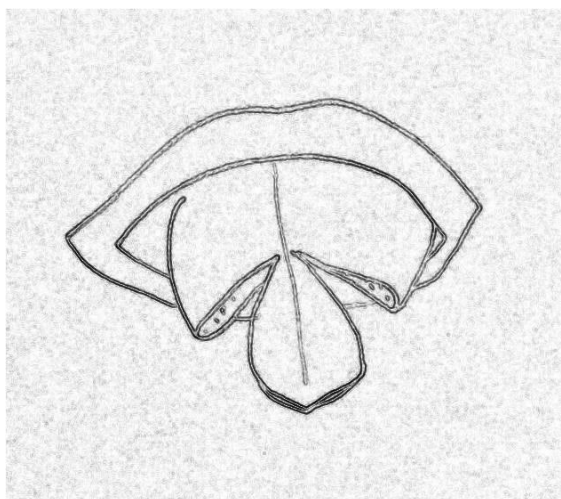


Рисунок 3 — Удаление препарата

Таким образом, пострезекционный изолированный, сквозной дефект передней трети тела языка выглядит как английская буква «V» в соответствии с рисунком 4.

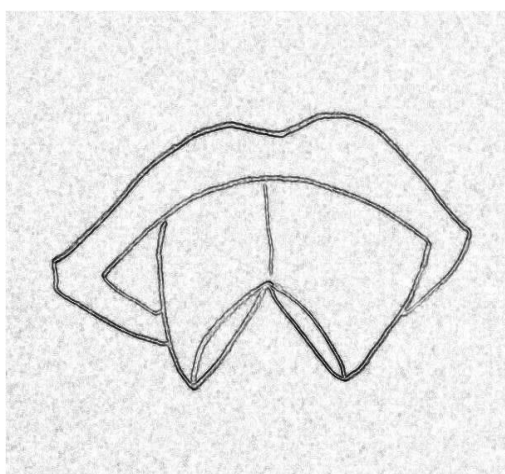


Рисунок 4 — Вид пострезекционного дефекта

Устранение пострезекционного дефекта тела языка местными тканями

Используя собственные ткани тела языка с сохраненным в них кровоснабжением и иннервацией (слизисто-мышечные лоскуты с двух сторон), путем перемещения их в медиальном направлении и послойного сшивания слизистой оболочки верхней поверхности тела языка, внутренних мышц и слизистой оболочки нижней поверхности тела языка выполнена одномоментная глоссопластика и восстановлена анатомическая форма подвижной части тела языка в соответствии с рисунком 5. В конце операции производится установка носопищеводного зонда для питания.

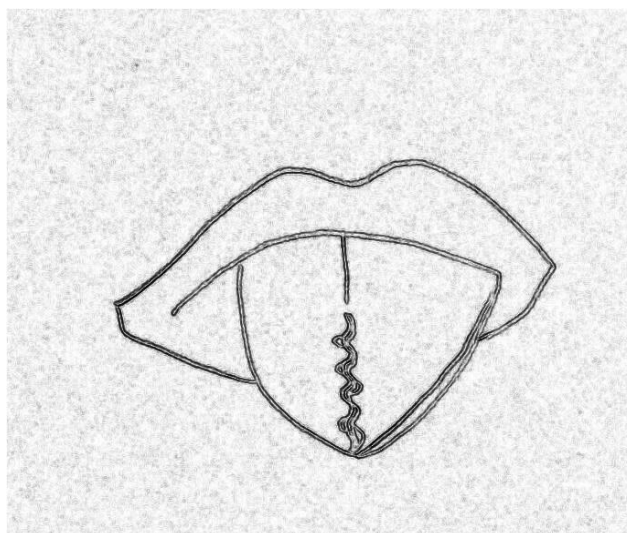


Рисунок 5 — Вид языка после глоссопластики

Послеоперационное ведение пациентов

Цель — механическое щажение полости рта в течение 8–10 дней, адекватное обезболивание, создание асептических условий для заживления раны полости рта.

После операции пациента переводят в отделение интенсивной терапии для соответствующей интенсивной терапии и контроля функции жизненно важных органов в течение 1–2 сут.

Режим в первые 2-е суток — постельный, далее после перевода в хирургическое отделение — без ограничения двигательной активности. Диета: зондовое питание через носопищеводный зонд в течение первых 7–8 сут, после удаления зонда пациента переводят на питание протертой пищей с учетом сопутствующей патологии.

Гигиенический уход за полостью рта — полоскание, орошение антисептиками, чистка зубов зубной щеткой в первые 5–7 сут под контролем медицинской сестры, а в последующем — самостоятельно.

Обезболивание — ненаркотические анальгетики парентерально в течение 5–7 сут.

Антибиотикопрофилактика и антибиотикотерапия назначается пациенту с учетом чувствительности микрофлоры полости рта в течение 7–8 дней.

Уход за послеоперационной раной — ежедневная обработка и туалет полости рта антисептиками с контролем состояния кровообращения в передних отделах тела языка путем нажатия на участок неоязыка стерильным пинцетом.

После снятия швов начинают активную реабилитацию периферической постхирургической дизартрии: проводят логопедические занятия по восстановлению темпа и внятности речи.

ПЕРЕЧЕНЬ ВОЗМОЖНЫХ ОСЛОЖНЕНИЙ ИЛИ ОШИБОК ПРИ ВЫПОЛНЕНИИ И ПУТИ ИХ УСТРАНЕНИЯ

Воспалительно-гнойные послеоперационные осложнения, которые связаны с тем, что слизистая оболочка полости рта обсеменена микрофлорой — полимикробная флора (аэробы и анаэробы) является причиной всех раневых

инфекций, развивающихся как самостоятельно, так и сопровождающих воспалительный процесс. Важную роль в развитии инфекции играют анаэробные бактерии, т. к. они преобладают не только в нормальной микрофлоре полости рта, но и в злокачественной опухоли, в периодонтальных карманах, кариозных полостях. Наиболее тяжело протекают инфекции, вызванные анаэробными бактериями.

Таким образом, данные микробиологического мониторинга о структуре возбудителей инфекции и их чувствительности к антибиотикам должны использоваться после пластических операций. Вместе с тем на эффективность антибиотиков оказывают влияние выбранные режим и схемы их применения.